© И. И. Старченко, Ю. Н. Витко

УДК 611. 831. 08+611. 013

И. И. Старченко, Ю. Н. Витко

ОСОБЕННОСТИ ТОПОГРАФИИ ТРОЙНИЧНОГО УЗЛА ЧЕЛОВЕКА ВО ВНУТРИУТРОБНОМ ПЕРИОДЕ РАЗВИТИЯ

ВДНЗ Украины «Украинская медицинская стоматологическая академия» (г. Полтава)

Данная работа является фрагментом НИР «Визначення закономірностей морфогенезу органів, тканин та судинно-нервових утворень організму в нормі, експерименті та під дією зовнішніх чинників. Морфо-експериментальне обґрунтування дії нових хірургічних шовних матеріалів при використанні їх в клінічній практиці», № гос. регистрации 0113U00124.

Вступление. Несмотря на значительное количество работ, посвящённых строению и развитию тройничного узла человека в современной научной литературе отдельные вопросы, касающиеся его топографии, в настоящее время носят дискуссионный характер [1, 2, 4, 6]. Так, среди исследователей нет единого мнения о строении тройничной полости, наличии (или отсутствии) сообщения последней с полостью черепа [6]. В большинстве работ, посвящённых обсуждаемому вопросу, описывается синтопия тройничного узла человека и его взаимоотношение с анатомическими образованиями внутреннего основания черепа лишь в постнатальном периоде развития [1, 2, 7, 8]. Топография тройничного узла человека в эмбриональном периоде в доступной литературе практически не описана. В тоже время, исчерпывающие сведения по данному вопросу необходимы для понимания закономерностей развития и дифференцировки отдельных анатомических образований черепа, оболочек головного мозга и черепно-мозговых нервов.

Цель работы – изучение топографо-анатомических особенностей тройничного узла человека на 16-23 неделях внутриутробного развития.

Объект и методы исследования. Объектом исследования являлись головные части 20 плодов человека в период от 16 до 23 недель внутриутробного развития, которые были получены после прерывания беременности по социальным и медицинским показаниям. Забор материала проводили с учётом рекомендаций по взятию материала для морфологических исследований. Полученный материал был разделён на две группы. Первую составили 10 плодов в сроке беременности 16-18 недель, вторую 10 плодов в сроке беременности от 21 до 23 недель.

Проведенные исследования полностью соответствуют законодательству Украины и отвечают принципам Хельсинкской декларации прав человека, Конвенции Союза Европы относительно прав человека и биомедицины (подтверждено заключением комиссии по биоэтике, протокол № 3, 2006 г).

После изучения внутреннего основания черепа, при помощи чертёжного измерителя и штангенциркуля, определялись следующие показатели, характеризующие положение тройничного узла:

1 – расстояние между правым и левым тройничными узлами;

2 – расстояние от тройничного узла до верхней глазничной щели;

3 – расстояние от тройничного узла до внутреннего слухового отверстия.

После проведения указанных измерений, каменистые части височных костей вместе с тройничными узлами и покрывающими их фрагментами твёрдой мозговой оболочки фиксировали в нейтральном формалине, с последующим изготовлением из них эпоксидных шлифов по специально разработанной нами методике [3]. Окраску препаратов проводили 1% раствором метиленового синего на 1% растворе буры. На полученных описанным выше способом препаратах с помощью окуляр – микрометра МОВ –1-16^{x} определяли продольный и поперечный размеры тройничного узла.

Результаты исследований и их обсуждение. На 16 – 18 неделях внутриутробного развития, после частичного удаления твёрдой оболочки головного мозга, на внутреннем основании черепа чётко дифференцируются фрагменты практически всех черепных нервов. При этом ствол тройничного нерва имеет относительно большой диаметр, сопоставим с таковыми зрительного и преддверноулиткового нервов. Тройничный нерв своей начальной частью проходит под перемычкой твёрдой мозговой оболочки в едва заметное углубление височной кости, в котором и располагается тройничный узел (**рис. 1**).

Следует отметить, что согласно полученных нами данных твёрдая мозговая оболочка образует с периневрием ствола тройничного нерва рыхлое сращение, при вступлении последнего в тройничную полость и, следовательно, тройничная полость в изучаемый период эмбриогенеза не имеет сообщения с задней черепной ямкой и является полностью изолированным образованием [5]. Сама же тройничная полость, согласно полученным данным, образуется двумя листками (верхним и нижним) расщеплённой твёрдой мозговой оболочки, причём нижний листок её образует плотное сращение с височной костью, а верхний отделяет от средней черепной ямки (**рис. 2**).

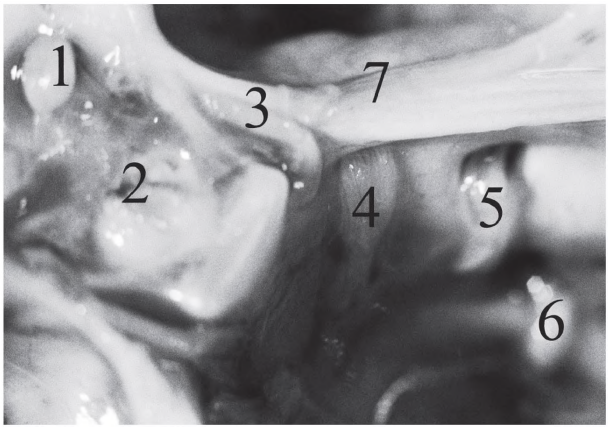

Рис. 1. Фрагмент внутреннего основания черепа плода человека на 16-18 неделях внутриутробного развития.
1- зрительные нерв; 2 – гипофиз;
3 – глазодвигательный нерв; 4 –тройничный нерв;
5 – преддверноулитковый нерв; 6 – языкоглоточный нерв; 7 – верхний листок твёрдой мозговой оболочки над тройничной полостью.

Верхний листок твёрдой оболочки головного мозга, пройдя над тройничным узлом и начальными отделами трёх основных ветвей тройничного нерва, несколько латеральнее от овального и круглого отверстий вновь срастается с глубоким листком. В непосредственной близости от тройничной полости, несколько медиальнее располагается внутренняя сонная артерия, окружённая пещеристым синусом, причём последний окружает и начальные отделы ствола глазного нерва. Расстояние от тройничного нерва до верхней глазничной щели, которое характеризует, в первую очередь, длину глазного нерва на данном этапе развития, составляет 5,16±0,64 мм. К сожалению, в описываемый период эмбриогенеза определение расстояния от тройничного узла до круглого и овального отверстий основания черепа представляется затруднительным, в связи с чем, мы не располагаем соответствующими данными.

Несколько ниже и латеральнее места входа тройничного нерва в одноимённую полость, находится внутреннее слуховое отверстие, в которое входит преддверноулитковый нерв. Среднее расстояние от тройничного узла до внутреннего слухового отверстия в изучаемый период эмбриогенеза составляет 3,94±0,49 мм. Расстояние между правыми левым тройничными узлами составляет в среднем 6,13±0,64 мм.

На тотальных эпоксидных шлифах тройничный узел, имеет вытянутую, клиновидную форму, максимальный продольный размер его составляет 2,15±0,04 мм., поперечный – 0,63±0,02 мм (**рис. 2**).

На 21 – 23 неделях внутриутробного развития внешний вид внутреннего основания черепа после частичного удаления твёрдой мозговой оболочки практически соответствует описанной ранее картине. При этом метрические показатели характеризующие взаимоотношение тройничного узла с окружающими анатомическими образованиями заметно изменяются, что связано, по-видимому, с продолжающимся ростом костей черепа. Так, расстояние между правым и левым тройничными узлами увеличивается более чем в два раза, и составляет 13,0±0,16 мм. Практически в два раза увеличивается расстояние от тройничного узла до верхней глазничной щели – 9,71±0,12 мм., несколько менее значительно увеличивается расстояние от тройничного узла до внутреннего слухового отверстия – 5,39±0,07 мм.

Существенно изменяются также и размеры самого тройничного узла. Так, в изучаемый период эмбриогенеза его поперечный размер составляет 1,34±0,07мм, а продольный – 2,66±0,08мм.

Рис. 2. Строение тройничного узла человека на 16-18 неделях эмбриогенеза Эпоксидный шлиф. Окраска метиленовым синим. Двухмерная реконструкция. (Об. 10ˣ. ок. 10ˣ). 1 – средняя черепная ямка;
2 – верхний листок твёрдой оболочки головного мозга;
3 – нейроциты тройничного узла; 4 – нижний листок оболочки головного мозга; 5 – височная кость.

Выводы.

1. На 16-23 неделях внутриутробного развития взаимоотношение тройничного узла человека с окружающими анатомическими образованиями принципиально не отличается от такового в постнатальном периоде развития.

3. Существенное увеличение расстояния от тройничного узла до верхней глазничной щели и внутреннего слухового отверстия в период с 16 по 23 неделю эмбриогенеза человека связанно, в первую очередь с ростом костей черепа.

2. В период от 16 до 23 неделю внутриутробного развития происходит существенное увеличение тройничного узла, в первую очередь за счёт его поперечного размера.

Перспективы дальнейших исследований. В дальнейшем планируется изучение особенностей внутреннего строения тройничного узла человека на 16-23 неделях внутриутробного развития.

Литература

1. Богданов А. П. Индивидуальные различия в топографии нервов в пределах пещеристого синуса у человека / А. П. Богданов // Функциональная нейроморфология: Фундаментальные и прикладные исследования к 100-летию акад. Д. М. Голуба. – Минск, 2001. – С. 56–58.
2. Богданов А. п. Топография глазодвигательного, блокового, тройничного н отводящего нервов и их связи в пределах пещеристого синуса и верхней глазной щели человека и некоторых животных: автореф. дис. на соискание учён. степени канд. мед. наук: спец. 14. 00. 02 «Анатомия человека» / А. П. Богданов. – Москва, 2002. – 20 с.
3. Метод изготовления гистологических препаратов, равноценных полутонким срезам с большой обзорной поверхности, для многоцелевых морфологических исследований / Ю. П. Костиленко, И. В. Бойко, И. И. Старченко, А. К. Прилуцкий // Морфология. – 2007. – № 5. – С. 94–96.
4. Пентешина Н. А. Характеристика ствола и ветвей тройничного нерва. / Н. А. Пентешина // Стоматология. – 1966. – Т. 45, № 4. – С. 93–94.
5. Старченко И. И. Особенности структурной организации капсулы тройничного узла человека во внутриутробном периоде развития. / И. И. Старченко, Ю. Н. Витко // Вісник проблем біології і медицини. – 2012. – Вип. 4, Т. 2 – С. 202 – 205.
6. Семенов К. В. Некоторые вопросы типовой и хирурги ческой анатомии полулунного узла тройничного нерва. / К. В. Семенов // Хирургия –1938. – № 1. – С. 8–25.
7. Anatomic variants of Meckel's cave on MRI / F. Bcnoudiba M. Hadj-Rabia, C. Iftenecker [et. al.] // J Neuroradiol. – 1998. – Vol. 25, N 3. – P. 201–206.
8. High resolution CT of Meckel's cave / M. Chui, W. Tucker, A. Hudson [et. al.] // Neuroradiology – 1985. – Vol. 27, N 5. – P. 403–409.

УДК 611. 831. 08+611. 013

ОСОБЛИВОСТІ ТОПОГРАФІЇ ТРІЙЧАСТОГО ВУЗЛА ЛЮДИНИ У ВНУТРІШНЬОУТРОБНОМУ ПЕРІОДІ РОЗВИТКУ.

Старченко І. І., Вітко Ю. М.

Резюме. У роботі наведені дані, щодо топографії і розмірів трійчастого вузла людини на 16-23 тижнях внутрішньоутробного розвитку.

Встановлено, що в досліджуваний період ембріогенезу взаємовідношення трійчастого вузла людини з оточуючими анатомічними утвореннями принципово не відрізняється від такого в постнатальному періоді розвитку. У період з 16 по 23 тиждень ембріогенезу істотно збільшується відстань від трійчастого вузла до верхньої очної щілини і внутрішнього слухового отвору. Також у зазначений період внутрішньоутробного розвитку відбувається збільшення трійчастого вузла, в першу чергу за рахунок поперечного розміру.

Ключові слова: трійчастий вузол, ембріогенез людини.

УДК 611. 831. 08+611. 013

ОСОБЕННОСТИ ТОПОГРАФИИ ТРОЙНИЧНОГО УЗЛА ЧЕЛОВЕКА ВО ВНУТРИУТРОБНОМ ПЕРИОДЕ РАЗВИТИЯ

Старченко И. И., Витко Ю. Н.

Резюме. В работе приведены данные, относительно топографии и размеров тройничного узла человека на 16-23 неделях внутриутробного развития.

Установлено, что в изучаемый период эмбриогенеза взаимоотношение тройничного узла человека с окружающими анатомическими образованиями принципиально не отличается от такового в постнатальном периоде развития. В период с 16 по 23 неделю эмбриогенеза существенно увеличивается расстояние от тройничного узла до верхней глазничной щели и внутреннего слухового отверстия. Также в указанный период внутриутробного развития происходит увеличение тройничного узла, в первую очередь за счёт поперечного размера.

Ключевые слова: тройничный узел, эмбриогенез человека.

UDC 611. 831. 08+611. 013

Features of Topography of Trigeminal Ganglion in Prenatal Human Development

Starchenko I. I., Vitko Ju. M.

Summary. The article presents the data regarding the size and topography of the human trigeminal ganglion at 16-23 weeks of fetal development.

Found that during the study period of embryogenesis relationship of trigeminal ganglion of human with the anatomical structures is not fundamentally different from that in the postnatal development. Between 16 to 23 week of embryogenesis significantly increases the distance from the trigeminal ganglion to the superior orbital fissure and internal acoustic opening. Also in this period of prenatal development is the increase in trigeminal ganglion, primarily due to the transverse size.

Key words: trigeminal ganglion, human embryogenesis.

Стаття надійшла 4. 02. 2013 р.

Рецензент – проф. Ерошенко Г. А.