УДК 611.36+591.436

С.І.Дубінін, О.Б.Рябушко, Волобуєв М.А., Улановська-Циба Н.А.

ОСОБЛИВОСТІ БУДОВИ СТІНКИ ЖОВЧНОГО МІХУРА ХИЖИХ РИБ

ВДНЗУ «Українська медична стоматологічна академія»

Дослідження є фрагментом комплексної науково-дослідницької роботи ВДНЗУ «Українська медична стоматологічна академія» «Структурна та тривимірна організація екзогенних залоз і органів травного тракту людини в нормі та патології» , № держреєстрації 0111U 004878.

Вступ. Жовчнокам'яна хвороба – багатофакторна патологія. Для формування жовчних камінців та розвитку хвороби необхідними умовами є одночасна присутність та довгострокова дія трьох факторів: перенасичення жовчі холестерином, порушення балансу між пронуклеїруючим та антинуклеїруючим факторами, зниження евакуаторної функції жовчного міхура [11, 12, 17].

Важливу роль у попередженні розвитку холециститу відіграють профілактичні засоби. Найбільш вразливі до цього захворювання є жінки віком до 40 років з надмірною вагою. У жінок це захворювання зустрічається у 2 рази частіше, ніж у чоловіків. Після 50 років, частота захворюваності жінок та чоловіків стає практично однаковою. Тобто, на холецистит хворіє найбільш працездатна частина населення [2, 3, 10, 15, 16].

Лікування консервативними методами доволі тривале. В разі хірургічного втручання, а холецистектомія – найбільш поширене оперативне втручання на жовчному міхурі, яке займає друге місце після апендектомії [11], нерідко виникають різноманітні ускладнення. Післяопераційна летальність становить близько 9%. Це може бути пов'язане з тим, що деякий час жовчнокам'яна хвороба перебігає безсимптомно і діагностується лише на стадії калькульозного холециститу, а саме коли консервативна терапія практично неефективна [5, 8].

Топографо-анатомічне взаєморозташування печінки, жовчного міхура та магістральних жовчовивідних шляхів зумовлює складність лікування та залучення в запальний процес органів, що близько розташовані:

дванадцятипала кишка, підшлункова залоза та інші. [1, 4, 6, 7, 9, 13, 14]. Разом з тим, у літературі, залишається мало вивченим вплив особливостей способу харчування на виникнення запальних процесів у магістральних жовчовивідних протоках та жовчному міхурі.

Мета дослідження. Вивчити особливості будови стінки жовчного міхура щуки та судака у порівняльно-анатомічному аспекті, що зможе допомогти у вирішенні проблеми профілактики виникнення жовчнокам'яної хвороби та ефективного лікування запальних процесів в органах гепатобіліарної системи.

Об'єкт і методи дослідження. Морфологічні дослідження проведені на видалених у щук та судаків жовчних міхурах з міхуровими протоками. Риби були виловлені у вільних водоймах та підбиралися однакового розміру.

В роботі використовувалися наступні методи дослідження:

1. Метод анатомічного препарування.
2. Морфометричний метод.
3. Загально-гістологічні методи дослідження (гематоксилін-еозин та інші).
4. Метод корозійного виготовлення препаратів.

Статистичну обробку даних проводили з використанням програми «STATISTICA FOR WINDOWS 7.0» (StatSoft Inc., США). Розраховували середнє (M), помилку середньої (m), достовірними результати вважалися при $p<0,05$.

Результати досліджень та їх обговорення.

На препаратах дна жовчного міхура щуки (Esox lucius) стінка значно потовщена. Внутрішня оболонка стінки добре відмежовується від поверхневої. Вона представлена потовщеними волокнистими структурами, які виглядають гіпереозинофільними. Більшість з них мають косий і поздовжній напрямок відносно до довжини жовчного міхура. Характерно, що подібні волокнисті структури, які знаходяться в безпосередній близькості до базальної мембрани утворюють щільний шар. Чим ближче до периферії цієї оболонки, тим більше відмічається її розпушування. Між окремими волокнами поступово збільшується відстань і з'являються різноманітні за формою проміжки, іноді

вони досягають відносно великих розмірів. В окремих ділянках цієї оболонки зустрічаються зрізи поодиноких, тонкостінних судин, що частіше мають напрямок паралельний ходу волокнистих структур (рис 1).

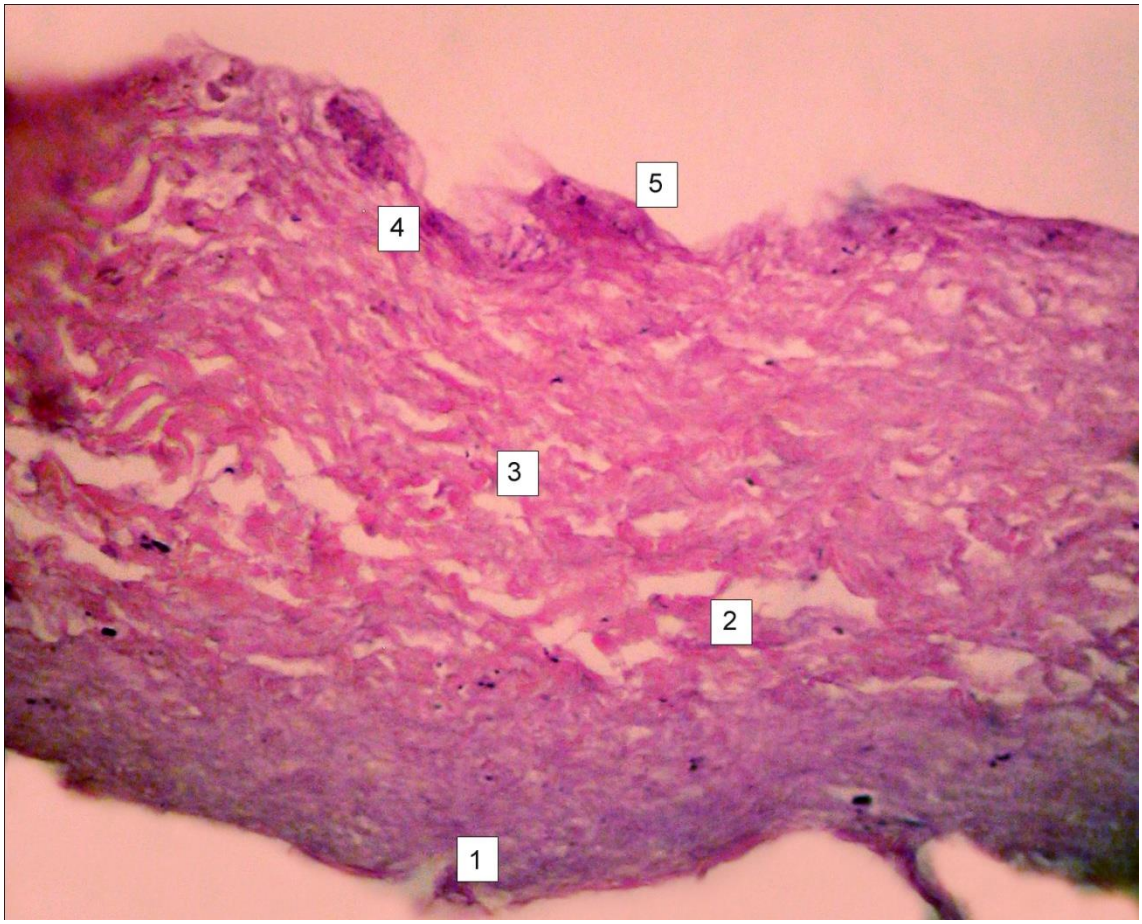

Рис. 1. Стінка дна жовчного міхура щуки.
1 – м’язова оболонка; 2 – тонкостінні судини; 3 – сполучнотканинна оболонка; 4 – власна пластинка слизової оболонки; 5 – випинання власної пластинки слизової оболонки.
Забарвлення: гематоксилін-еозин. Збільшення: Х 200.

Зовнішня оболонка в центральній частині дна утворена щільно упакованими тоненькими слабо-еозинофільними волокнами. І лише іноді, місцями, можна бачити в цій оболонці поодинокі дрібні проміжки, що нагадують тонкостінні судинні елементи. Зовнішня поверхня цієї оболонки вкрита добре вираженою базальною мембраною. Характерно, що ця зовнішня щільна оболонка дна жовчного міхура на периферії різко розволокнюється. Поряд з цим, необхідно відмітити і розволокнення внутрішньої оболонки стінки дна жовчного міхура. Також важливо зазначити, що її волокна набувають

прямої, а місцями і звивистої ходи. Зовнішня поверхня стінки дна жовчного міхура виглядає гладенькою і практично рівною.

На внутрішній поверхні можна бачити випинання стінки в порожнину жовчного міхура. Іноді доволі великі випинання знаходяться безпосередньо в центральній частині дна жовчного міхура. Таке випинання має, як правило, трикутну форму. При цьому широка основа трикутника спрямована до стінки дна жовчного міхура, а верхівка його направлена в порожнину міхура. Такий трикутник побудований, переважно, з грубих, звивистих еозинофільних волокон, що йдуть від однієї до іншої сторони вказаного утворення. В центральній частині, та ділянці основи трикутника добре виражене розволокнення вказаних пучків та утворення проміжків між окремими волокнами. Ззовні, подібні трикутні утворення вкриті добре контурованою базальною мембраною. З боків від центральної частини, внутрішня поверхня стінки дна жовчного міхура виглядає звивистою. На деяких її ділянках, іноді можна бачити невеликі випинання стінки.

Стосовно тіла жовчного міхура, в першу чергу, потрібно відмітити, що його стінки з боку порожнини виглядають досить рівними. Місцями можна бачити незначні випинання стінки, які важко визнати за справжні складки слизової оболонки. Стінки цієї частини жовчного міхура на поздовжніх зрізах гістологічно значно відрізняються. Стінка звернена до печінки виглядає більш тонкою, порівняно з протилежною. Вона побудована з трьох шарів. Внутрішній шар, звернений до порожнини міхура, складається з тонкої еозинофільної пластинки, що являє собою базальну мембрану. Далі розташований найбільш широкий шар, утворений тонкими звивистими волокнами, що проходять паралельно попередньому шару. При цьому, в деяких ділянках стінки спостерігається розволокнення цього шару стінки тіла жовчного міхура. Зовнішній шар представлений більш еозинофільними потовщеними волокнами, які місцями відшаровуються від стінки тіла жовчного міхура.

Протилежна стінка, на всій довжині, виглядає потовщеною та більш складно побудованою. Внутрішня оболонка цієї стінки має типову будову

базальної мембрани. А в середній оболонці відмічається значне розволокнення тонких колагенових волокон. Вони набувають яскраво вираженої звивистості. При цьому, проміжки між окремими волокнами досягають великих розмірів, що дозволяє говорити про набрякання середньої оболонки даної стінки тіла жовчного міхура. Зовнішня оболонка цієї стінки складається з компактно розташованих тоненьких волокон сполучної тканини. Ззовні до даної оболонки стінки тіла жовчного міхура прилягає очеревина, що місцями відмежована від стінки проміжками різної ширини. В деяких ділянках, під поверхнею очеревини, можна спостерігати скупчення жирової тканини. Привертає увагу наявність в цій зоні різнокаліберних мікросудин. Найбільш великі з них,за розмірами та будовою стінки, можна віднести до артеріол.

Як показують гістологічні дослідження поперечних зрізів шийки жовчного міхура, просвіт цієї зони звужений, порівняно з попередньою. За будовою стінка має трьохоболонковий типовий вигляд. Разом з цим, треба звернути увагу, на потовщення та гіпереозинофілію внутрішньої оболонки, тобто базальної мембрани, яка місцями тісно прилягає до середньої оболонки. В інших ділянках можна відмітити її відшарування. Характерно, що в ділянці шийки, середня оболонка має характер щільної структури в усій стінці. В окремих ділянках можна визначити, що вона складається з поодиноких тонких звивистих волокон. Забарвлення цієї оболонки, на відміну від попередньої, буде гіпоеозинофільним. На одній із стінок в цій оболонці можна спостерігати значно виражене розволокнення з утворенням проміжків.

Досліджуючи рельєф внутрішньої поверхні просвіту шийки жовчного міхура, необхідно звернути увагу на відсутність випинань. Іншими словами, внутрішня поверхня просвіту шийки виглядає рівною, а місцями, можна спостерігати лише наявність невеличких заглиблень на цій поверхні.

Вивчаючи гістологічні зрізи дна жовчного міхура судака (Sander lucioperca), ми звернули увагу на різноманітність будови його стінки. Ми зупинимося на тих особливостях, які домінують у нашому матеріалі. Внутрішня поверхня стінки дна, часто має звивистий рельєф. Але значно її підвищення,

практично не виражені. Можна відмітити в центральній частині дна, поодинокі сформовані підвищення, які вкриті базальною мембраною. За формою ці підвищення нагадують горбок з пласкою верхівкою, тобто значною мірою нагадують зрізану піраміду. Під базальною мембраною знаходяться пухкі скупчення гіпереозинофільних волокон, напрямок яких відповідає осі стінки. В більшості випадків, середня оболонка стінки дна жовчного міхура складається з пластинки щільно упакованих, тонких звивистих волокон. Ззовні, ця щільна оболонка вислана добре вираженою мембраною, яка місцями може відшаровуватися. Місцями середня оболонка стінки, виглядає розволокненою з добре вираженими проміжками між окремими волокнами. При цьому, вона набуває губчастого вигляду. В такій оболонці, часто зустрічаються поперечні зрізи тонкостінних мікросудин, що може свідчити про її інтенсивне кровопостачання, або активні процеси відведення рідини з просвіту жовчного міхура (рис 2).

На поперечних зрізах жовчного міхура гістологічна картина дещо інша. Обидві стінки, в своїй основі, складаються зі щільно упакованих звивистих тонких волокон, що в цілому, нагадує еластичну мембрану. В стінці протилежній печінковій, ззовні від еластичної мембрани, розташовується пухка структура. Остання формує доволі товстий шар, в якому знаходяться великі ділянки жирової клітковини. Ліпоцити останньої, дуже різноманітні не тільки за розмірами, але й за формою. Прилеглі до попередньої оболонки ліпоцити мають овальну форму. Їх довгий розмір спрямований паралельно еластичній мембрані. Серед жирових клітин знаходяться елементи мікроциркуляторного русла. Це, переважно, артеріоли і венули, які на поперечних зрізах відрізняються, відповідно, будовою стінки та розмірами. Між згаданими кровоносними судинами часто розташовані дрібні лімфатичні судини. Разом з цими структурними елементами, іноді, добре видно різнокаліберні нервові стовбурці. В даному випадку мова йде про наявність судинно-нервових пучків.
Характерно, що внутрішня поверхня цієї стінки тіла жовчного міхура, а також протилежної стінки, мають гладенький рельєф. І тільки в деяких ділянках,

можна бачити поодинокі невисокі горбки, які можна вважати невисокими складками.

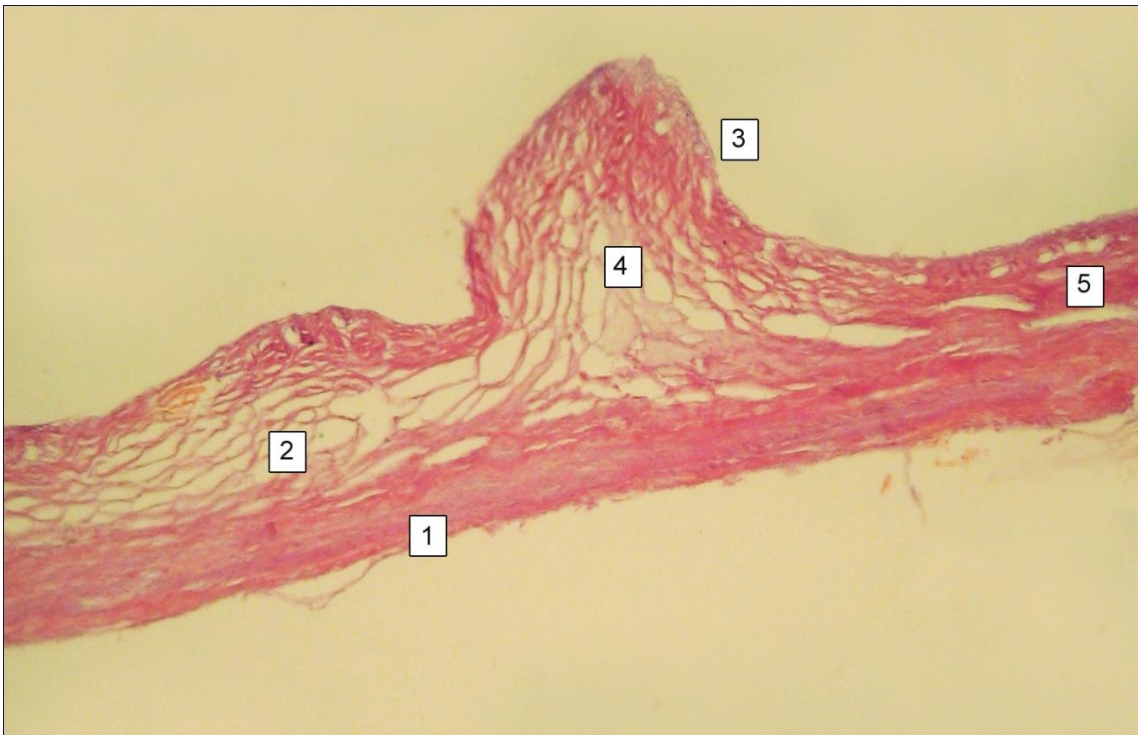

Рис.2. Стінка дна жовчного міхура судака.

1 – м’язова оболонка; 2 – сполучнотканинна оболонка; 3 – випинання внутрішньої оболонки; 4 – набряк власної пластинки слизової оболонки; 5 – тонкостінні судини.

Забарвлення: гематоксилін-еозин. Збільшення: Х 100.

Дослідження протилежної стінки, тобто стінки, що безпосередньо контактує з печінкою довело, що вона також побудована з пластинки компактно розташованих тонких звивистих волокон. Зовнішня поверхня цієї стінки іноді розпушується за рахунок розшарування поверхневих шарів даної оболонки. Останні, ймовірно, переходять в сполучнотканинні структури печінки. Поверхня цієї стінки, що звернена в просвіт жовчного міхура, виглядає рівною та гладенькою. Лише місцями, можна бачити невеликі обмежені підвищення, які можна вважати складками слизової оболонки, що знаходяться в процесі формування.

Оскільки шийка є продовженням тіла жовчного міхура, то будова її стінки дуже подібна до будови стінки тіла. Але уважний аналіз гістологічних препаратів дозволив нам виявити і індивідуальні особливості будови в шийці. На поперечних зрізах цієї ділянки добре видно розволокнення середньої

оболонки стінки. При цьому помітно, що звивисті волокна розділені невеликими порожнинами. Базальна мембрана добре виражена, але на зрізах майже не відрізняється від волокон середньої оболонки. Внутрішня поверхня на всій ділянці має неоднаковий контур. Поряд з невеликими широкими випинаннями можна бачити і поодинокі заглиблення. Зовнішня поверхня стінки жовчного міхура, в цій ділянці, з одного боку вкрита пухкою клітковиною, в якій містяться елементи жирової тканини, а також поодинокі структури мікроциркуляторного русла та окремі дрібні нервові пучки. Характерно, що лімфатичні мікросудини тут практично майже відсутні. Таким чином, цю оболонку в шийці жовчного міхура можна вважати продовженням цієї оболонки в ділянці тіла. Але виразність оболонки в шийці значно знижена, що можна пояснити зміною (зниженням) функціональної активності її елементів.

Таким чином, істотних видових відмінностей в будові жовчного міхура досліджених хижих риб не виявлено, що говорить про схожість будови внаслідок подібного типу харчування.

Висновки. В цілому, слід відмітити, характерно виражену трьохшарову будову стінки в усіх ділянках (дно, тіло, шийка). Основу стінки складає оболонка утворена комплексом тонких звивистих волокон. Останні, в ділянці дна розташовані компактно, а в інших ділянках, спостерігається розволокнення різного ступеню, що нагадує набряк. Характерно, що внутрішня поверхня стінки у всіх відділах жовчного міхура рівна. Лише в деяких місцях спостерігається її хвилястість. В ділянці дна, практично у всіх випадках, відмічено доволі високі випинання стінки в порожнину міхура. Ці поодинокі випинання можуть мати трикутну та плоску форму. Якщо уявити наявність епітелію, то ці випинання утворюють, не що інше, як складки слизової оболонки. Стінка жовчного міхура, що звернена до печінки має більш компактну будову. Протилежна, тобто, вільна стінка жовчного міхура виглядає пухкою, і нагадує губку. Крім цього, до неї примикає доволі широка смужка пухкої сполучної тканини. В складі цієї тканини міститься жировий прошарок, а також елементи гемомікроциркуляторного русла і велика кількість дрібних

різноспрямованих лімфатичних судин. На наш погляд, така будова гістоструктур цієї стінки зумовлена функціональною активністю в ній всіх елементів. В першу чергу, це пояснюється активною дегідратацією вмісту жовчного міхура.

СПИСОК ЛІТЕРАТУРИ

1. *Автандилов Г.Г.* Медицинская морфометрия. / Г.Г.Автандилов. М.; Медицина, 1999. - 384 с.

2. *Аруин Л.И.* Морфологическая диагностика болезней желудка и кишечника. / Л.И.Аруин, Л.Л.Капуллер, В.А.Исаков. М.; Триада-Х, 1998. -456 с.

3. Агаханян, Н. Г. Изменения морфометрических параметров желчного пузыря человека в период инволюции / Н. Г. Агаханян // Морфология. 2008 - №2. - С. 7.

4. Афанасьев Ю.И. Гистология. / Ю. И. Афанасьев, Н.А.Юдина М.; Медицина, 1999, - С.607-608.

5. Агаханян, Н. Г. Форма и объем желчного пузыря в инволютивный период онтогенеза человека по данным ультразвуковых исследований / Н. Г. Агаханян // Морфология. — 2009. — №4. С. 8.

6. Валькер, Ф. И. Морфологические особенности развивающегося организма / Ф. И. Валькер. Л.: Медгиз, 1994. - 103с.

7. Верин, В. К. Желчный пузырь / В. К. Верин // Руководство по гистологии. СПб.: СпецЛит, 2001. - Т. II. - С. 172-173.

8. *Волкова О.В.* Эмбриогенез и возрастная гистология внутренних органов человека/ О.В.Волкова, М.И.Пекарский. М.; Медицина, 1996,1. С. 155-157.

9. Гертвиг О. О. Элементы эмбриологии человека и позвоночных животных: Для врачей и студентов: пер. с нем. / О. Гертвиг. — СПб.: Изд. К. Л. Риккера, 1908.-194 с.

10. Дерижанова И.С. Об изменении клеточного состава эпителия желчного пузыря при холециститах/ И.С.Дерижанова. Ростов-на-Дону.-2006.-ч.1.-С.79-81.

11. Дубінін С.І. Морфо-функціональна характеристика печінки, жовчного міхура та магістральних жовчовивідних проток у собак при

експериментальному гострому холециститі в динаміці / С.І. Дубінін // Вісник морфології. Вінниця, 1998. - № 1 – С.46-47.
12. *Крючков В. Н.* Эколого-морфологические особенности патологии и адаптации органов и тканей рыб: Дис..д. биол. наук: 03.00.16 / Дагестанская Государственная Медицинская академия, ГБОУ ВПО.- Махачкала, 2004.- 123 с.
13. *В. И. Мельгунов*. Анатомия, Морфология, Физиология Животных/ В. И. Мельгунов// Избранные научные журналы, 2002-2004
14. О.Я.Сливки, А.Я.Фищенко // Лабораторное дело. 2001. - № 11. - С. 633-656.
15. Albay S, Malas MA, Koyuncu E, Evcil EH.. Morphometry of the gallbladder during the fetal period.// Surg Radiol Anat. 2010 Apr;32(4):363-9. Epub 2009 Oct 15.
16. Ben Brahim E, Jouini R, Aboulkacem S, Jaouadi F, Labbene N, Cherif R, Helal Y, Sayed S, Ben Maamer A, Chadli-Debbiche A.
Gastric heterotopia: clinical and histological study of 12 cases/ *Tunis Med. 2011.-Dec; 89(12):935-9. French.*
17. Karayiannakis AJ, Bolanaki H, Courcoutsakis N, Kouklakis G, Moustafa E, Prassopoulos P, Simopoulos C.Common bile duct obstruction secondary to a periampullary diverticulum/ Case Rep Gastroenterol. 2012, May; 6(2):523-9. Epub 2012 Jul 31.

УДК 611.36+591.436

ОСОБЕННОСТИ СТРОЕНИЯ СТЕНКИ ЖЕЛЧНОГО ПУЗЫРЯ ХИЩНЫХ РЫБ

С.И.Дубинин, Е.Б.Рябушко, Н.А. Волобуев, Н.А.Улановская-Цыба

Резюме. В работе изучали особенности строения стенки желчного пузыря щуки и судака в сравнительно - анатомическом аспекте, что сможет помочь в решении проблемы профилактики возникновения желчнокаменной болезни и эффективного лечения воспалительных процессов в органах пищеварительной системы .

Следует отметить характерную трехслойную структуру стенки во всех участках (дно, тело, шейка). Основу стенки составляет оболочка, образованная

комплексом тонких извилистых волокон. Последние, в области дна расположены компактно, а в других участках , наблюдается розволокнение разной степени, что напоминает отек. Характерно, что внутренняя поверхность стенки во всех отделах желчного пузыря ровная. Лишь в некоторых местах наблюдается ее волнистость. В области дна, практически во всех случаях, отмечены довольно высокие выпячивания стенки в полость пузыря.

Ключевые слова: желчный пузырь, пузырный проток, холецистит, желчно - каменная болезнь .

УДК 611.36+591.436

ОСОБЛИВОСТІ БУДОВИ СТІНКИ ЖОВЧНОГО МІХУРА ХИЖИХ РИБ

С.І.Дубінін, О.Б.Рябушко, Волобуєв М.А., Улановська-Циба Н.А.

Резюме. В роботі вивчали особливості будови стінки жовчного міхура щуки та судака у порівняльно-анатомічному аспекті, що зможе допомогти у вирішенні проблеми профілактики виникнення жовчнокам'яної хвороби та ефективного лікування запальних процесів в органах гепатобіліарної системи.

Слід відмітити характерну трьохшарову будову стінки в усіх ділянках (дно, тіло, шийка). Основу стінки складає оболонка утворена комплексом тонких звивистих волокон. Останні, в ділянці дна розташовані компактно, а в інших ділянках, спостерігається розволокнення різного ступеню, що нагадує набряк. Характерно, що внутрішня поверхня стінки у всіх відділах жовчного міхура рівна. Лише в деяких місцях спостерігається її хвилястість. В ділянці дна, практично у всіх випадках, відмічено доволі високі випинання стінки в порожнину міхура.

Ключові слова: жовчний міхур, міхурова протока, холецистит, жовчно-кам'яна хвороба.

UDC 611.36+591.436

STRUCTURAL FEATURES OF THE PREDATORY FISH GALLBLADDER

S.I.Dubinin, O.B.Ryabushko, Volobuev M.A., Ulanovska-Tsyba N.A.

Summary. The structural features of the pike and sander gallbladder walls in comparative anatomical aspect have been studied. This work can help to solve the problems of prevention of gallstone diseases and effective treatment of inflammatory processes in the hepatobiliary system.

The gallbladder's bottom specimens of pike (Esox lucins) have shown much thicker wall. The inner wall membrane is well distinguishable from the surface. It is represented by thick fibrous structures that looks hypereosinophilic. Most of them have oblique and longitudinal direction relative to the gallbladder length. Typically these fibrous structures which are in close proximity to the basal membrane are forming a dense layer. A distance between the fibers is gradually increasing and intervals variable in form have appeared too. Sometimes they reach a relatively large size.

Respecting gallbladder's body it should be noted that its walls from the cavity side are sufficiently smooth. In some places the slight protrusion of the wall can be seen which is difficult to recognize as real folds of mucous membrane. The walls of this part of the gallbladder in longitudinal sections are histologically differ. The wall facing toward the liver is more thinner compared to the opposite wall. It consists of three layers. The inner layer facing toward the bladder cavity consists of a thin eosinophilic plate. It is a basal membrane. The widest layer formed by winding thin fibers in parallel to the previous layer is located next.

Studying histological sections of the bottom gallbladder walls of the sander (Sander lucioperca) turns our attention to the varieties of the wall structure. The inner surface of the bottom wall often in convoluted shape. But it's bulging does not much expressed. The single formed bulges covered by the basal membrane are located on the center of the bottom. They node-shaped with flat top and resemble to a sectioned pyramid. Loose clusters of hypereosinophilic fibers are located under the basal membrane. Their directions correspond to the wall axis.

Both wall, basically, consist of thin, densely packed convoluted fibers, generally resembles an elastic membrane. Loose structure is located on the opposite wall of the liver, outside of the elastic membrane. This structure forms a relatively thick layer which contains large areas of fat. Lipocytes in this area are different not only by size but also in shape. Oval-shaped lipocytes are connected to the previous membrane. Their long size is directed parallel to the elastic membrane. The elements of the microvascular bed are located among the fat cells. They are arterioles and venules which differ in wall structure and size by cross-sectional analyses. The small lymphatic vessels are located between the blood vessels mentioned above. The lymphatic trunks of different calibers are sometimes clearly visible along with these structural elements. In this case the presence of neurovascular bundles has discussed.

The gall bladder wall facing toward the liver has more compact structure. The opposite or free wall of the gallbladder looks loose and resembles a sponge. In addition, a quite wide strip of loose connective tissue joins to the wall too. Part of this tissue contains a fat layer, elements of the hemomicrocircular bed and large number of small lymphatic vessels of different directions. In our point of view, such structure of the wall histostructures conditioned by the functional activity of all elements. Primarily, it is due to dehydration activity of the gallbladder content.

Keywords: gall bladder, cystic duct, cholecystitis, cholelithiasis.