Міністерство охорони здоров'я України Українська медична стоматологічна академія Полтавське відділення Міжнародного фонду допомоги хворим з наслідкамитравм та захворювань Всеукраїнська громадська організація „Наукове товариство анатомів, гістологів, ембріологів та топографоанатомів України ”

Світ медицини та біології

номер 1, 2006 рік:

ЗМІСТ

ЕКСПЕРИМЕНТАЛЬНА МЕДИЦИНА
ПОКАЗНИКИ ФЕРТИЛЬНОСТІ САМОК БІЛИХ ЩУРІВ ПРИ ПАРЕНТЕРАЛЬНОМ ВВЕДЕННІ КСЕНОГЕННОЇ СПИННОМОЗКОВОЇ РІДИНИ
О.Ю.Бессалова, В.А.Королев 5
ОСОБЛИВОСТІ РОЗПОДІЛУ В-ЛІМФОЦИТІВ В ДЕЦИДУАЛЬНІЙ ОБОЛОНЦІ МАТКИ ПРОТЯГОМ ТРЕТЬОГО ПЕРІОДУ ВАГІТНОСТІ В НОРМІ ТА ПІСЛЯ ІММУНІЗАЩЇ ВАГІТНИХ СТАФІЛОКОККОВИМ АНАТОКСИНОМ
Н.А.Волошин, О.Г. Кущ 11
ВИВЧЕННЯ ВМІСТУ РІВНЯ ОКИСЛЮВАЛЬНОЇ МОДИФІКАЦІЇ БІЛКІВ, МОЛЕКУЛ СЕРЕДНЬОЇ МАСИ ТА ЦЕРУЛОПЛАЗМІНУ ЯК МАРКЕРІВ ЕФЕКТИВНОСТІ ТЕРАПІЇ ПРОВЕДЕНОЇ У ХВОРИХ НА РАК ГОРТАНІ
Л.Л.Воронцова, О.О.Міхєєв. 15
МОРФОЛОГІЧНІ ЗМІНИ КРОВОНОСНИХ МІКРОСУДИН СІТКІВКИ ЗА УМОВ ТРОМБОЗУ ЇЇ ВЕН В ЕКСПЕРИМЕНТІ
Л.К. Воскресенська, О.Ю. Максимук, К.Г. Собко, В.В, Корнієнко, В.В. Ряднова, П.М. Горлачова21
МОРФОЛОГИЧНИЙ СТАН ВНУТРІШНІХ ОРГАНІВ ТВАРИН ПРИ ІНТОКСИКАЦІЇ ПОЛИПЛАТИЛЛЕНОМ
К.А.Галахин, Л.Д.Япеяко, И.И.Волченскова, І.М.Корчева, Л.М.Майданевич 26
ЗМІНИ КЛІТИННОГО СКЛАДУ ПІДЩЕЛЕПНИХ ЛІМФАТИЧНИХ ВУЗЛІВ ЩУРІВ ЗА УМОВ ЕКСПЕРИМЕНТАЛЬНОГО АСЕПТИЧНОГО ЗАПАЛЕННЯ М.В.Калініченко, В.І.Шепітько, Г.А.Єрошенко, О.В.Вільхова 31
ВПЛИВ ВЕЛИКИХ ДОЗ ІОНІЗУЮЧОЇ РАДАЦІЇ ПІСЛЯ НАДЛИШКОВОГО НАДХОДЖЕННЯ ФТОРИДУ НАТРІЮ В ОРГАНІЗМ НА ВІЛЬНОРАДИКАЛЬНЕ ОКИСЛЕННЯ І АНТИОКСИДАНТНИЙ ЗАХИСТ КРОВІ
А.Г. Костенко 36
ВІЛЬНІ ЖИРНІ КИСЛОТИ В РІЗНІ СТАДІЇ ОПІКОВОЇ ХВОРОБИ
Л.Г.Нетюхайло 41
ВИВЧЕННЯ ВПЛИВУ СЕКРЕТУ РІЗНИХ ВІДДІЛІВ МАТКИ ТА ЯЙЦЕПРОВОДІВ СВИНОМАТКИ НА ВИЖИВАНІСТЬ СПЕРМІЇВ КНУРА
С.В.Пилипенко 44
МОРФОЛОГІЧНІ ОСОБЛИВОСТІ НЕРВОВО-ВУЗЛОВОГО ЛАНЦЮЖКА ЛЮДИНИ
О.Ю.Половик, Г.А.Єрошенко 48
МОРФОЛОГІЧНІ ЗМІНИ СПИННОГО МОЗКУ ЩУРІВ ЗА УМОВ МІКРОМЕРКУРІАЛІЗМУ ТА ВИКОРИСТАННЯ ТЕРАПІЇ, ЩО СТИМУЛЮЄ МЕТАБОЛІЧНІ ПРОЦЕСИ
М.Сокуренко, Ю.Б.Чайковский 52

УДК 611.018.839

МОРФОЛОГІЧНІ ОСОБЛИВОСТІ НЕРВОВО-ВУЗЛОВОГО ЛАНЦЮЖКА ЛЮДИНИ

О.Ю.Половик:, Г.А.Єрошенко
Українська медична стоматологічна академія, м.Полтава

Робота виконана в рамках плану наукових досліджень Української медичної стоматологічної академії (шифр 1100000992, код 2).

Висвітленню проблеми захворювань та запальних процесів у під'язиковій ділянці присвячена низка робіт вітчизняних та зарубіжних авторів [1, 4, 8, 10]. Нині перед науковцями постає питання щодо удосконалення діагностики, інтерпретації клінічних проявів захворювань і оптимізації лікування трійчастого нерва, вегетативних вузлів та їх зв'язків, клітковинних просторів, що розташовані за ходом цього нерва. Тому вивчення особливостей зовнішньої та внутрішньої будови, розташування цих анатомічних елементів є ефективною ланкою для удосконалення подальшої діагностики та лікування проявів захворювань в щелепно-лицевій ділянці [3, 9, 11].

Малодослідженим залишається нервововузловий ланцюжок (НВЛ) між піднижньощелепним та під'язиковим вегетативними вузлами, який раніше був описаний ПА Євдокимовим [2, 5, 6, 12].

Метою дослідження було визначення макро- і мікроструктурних особливостей нервовузловий ланцюжок між піднижньощелепним та під'язиковим вегетативними вузлами людей літнього віку.

Матеріал та методи дослідження. Для дослідження були використані 6 комплексів нервово-вузлових ланцюжків, отриманих від трупів людей похилого віку, які померли від причин не пов'язаних з ураженнями під'язикової та суміжних ділянок. Матеріал отримували патологоанатомічному бюро Полтавської обласної клінічної лікарні, обласному бюро судово-медичної експертизи і на базі кафедри оперативної хірургії та топографічної анатомії Української медичної стоматологічної академії, згідно вимог Токійської декларації, Всесвітньої медичної асоціації, Міжнародним рекомендаціям, відповідним законам України.

Матеріал, після фіксації в глютаровому альдегіді, заливали в епон-812 за загальноприйнятою методикою. З отриманих блоків виготовляли напівтонкі зрізи, які забарвлювали метиленовим синім. Мікофотографування проводили за допомогою цифрового мікроскопа фірми "Olympus" C 3040-ADU з адаптованими до даних досліджень програмами. На основі мікрофотографій виготовляли двовимірні фотореконструкції зрізів нервово-вузлового ланцюжка на різних рівнях.

Результати дослідження та їх **обговорення.** НВЛ з'єднує піднижньощелепний та під'язиковий вузли. Так, від переднього полюса піднижньощелепного вузла беруть початок гілочки, що з'єднуються з одним невеликим вузликом, який завжди залягає трохи вперед від вищевказаного вузла; далі відходять гілочки, що направляються у бік під'язикового вузла та перериваються великою кількістю вузликів. Вони проходять переважно зовні через язиковий нерв знизу нагору і ззаду наперед.

НВЛ, перетинаючи зазначеним чином n.lingualis, анастомозує на своєму шляху з його пучками, причому в місцях цих з'єднань можна спостерігати під мікроскопом скупчення клітинних елементів у стовбурцях самого язикового нерва. Довжина НВЛ різниться у осіб з різною формою лиця. Так при лептопрозопінгualічній формі вона була більшою і коливалася в межах 6,9-7,5см, при мезопрозопічній формі довжина була 6,2-7,0 см, а при хамепрозопічній 5,5 - 6,3см.

В безпосередній близькості від під'язикового ганглія пучки нервових волокон втрачають загальну капсулу, а індивідуальні капсули потовщуються. В їх складі чітко визначалась зовнішня капсула, що містила товсті пучки колагенових волокон, невелику кількість фібробластів і кровоносні судини. Під нею просліджувалась тонка капсула, яка безпосередньо охоплювала пучок і містила відносно велику кількість клітинних елементів. Від цієї капсули відходили сполучнотканинні перегородки, які відмежовували елементи паренхіми один від одного і містили кровоносні судини.

Скупчення нейроцитів у кількості 5-9 клітин входили до складу волокон і займали центральне положення, відтісняючи пучки нервових волокон на периферію. Вони були оточені сполучною тканиною. Розміри їх варіювали від дрібних (28,16±0,12 мкм) до більш великих - 37,75±0,14 мкм. Вони, як правило, мали сферичну або овальну форму. Хроматофільна субстанція, на відміну від нейроцитів

передгангліонарних волокон, сконцентрувалась в периферичних відділах клітин переважно в одному з полюсів. Найчастіше це визначалось в місці відходження аксона. Зовні нейроцити були вкриті шаром гліальних клітин, які мають оптично щільнішу цитоплазму і ядро (рис.1).

При аналізі серій напівтонких зрізів нами визначено, що при подальшому наближені до під'язикового вузла кількість скупчень нейроцитів в НВЛ і клітин в їх складі збільшується.

Розміщувались вони по периферії, а пучки нервових волокон займали центральне положення. Нейроцити розташовувались ланцюжком вздовж довгої вісі на поперечних зрізах і були оточені прошарками сполучної тканини. Клітини в скупченнях мали округлу або овальну форму, були переважно великих розмірів (41,34±0,13 мкм) і оточені мантійними клітинами. Хроматофільна субстанція простежувалась найбільше на периферії цитоплазми (рис.2).

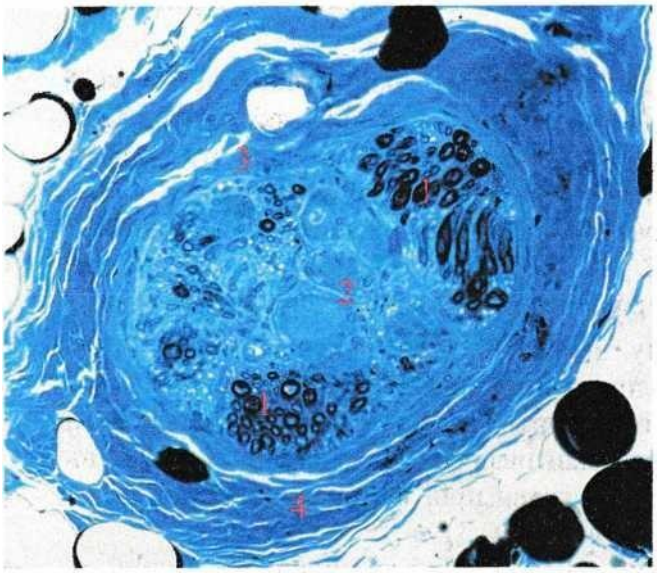

Рис. 1. Один з пучків нерववовузлового ланцюжка. Напівтонкий зріз. Заб. метиленовий синій. Зб. Х200.
1- нервові волокна; 2- група центрально розміщенних нейроцитів; 3- внутрішня капсула; 4- зовнішня капсула нерववовузлововго ланцюжка.

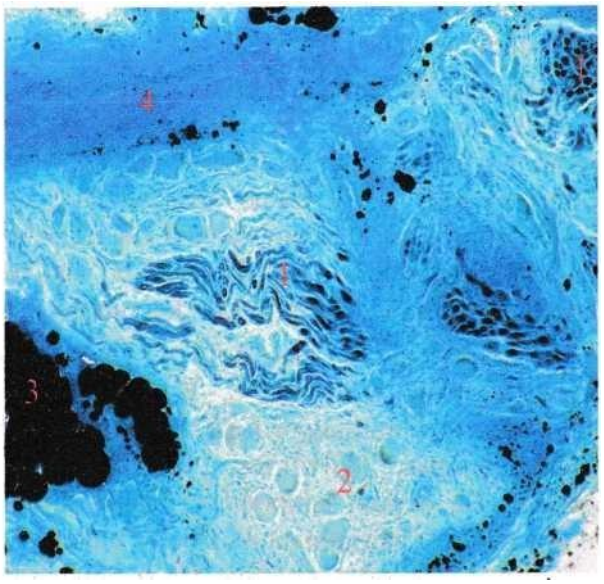

Рис.2. Центральне розташування вхідних нервових корінців у нерववовузловому ланцюжку. Напівтонкий зріз. Заб. метил, синій. Зб.х200.
1- нервові волокна; 2- групи нейроцитів з периферичним розміщенням; 3- адипоцити; 4- сполучна ткнина.

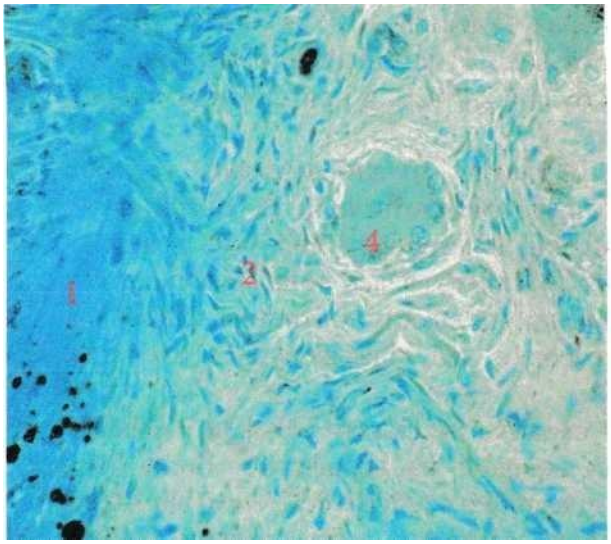

Рис.3. Стромальні елементи вхідних нервових корінців у нерववовузловому ланцюжку. Напівтонкий зріз. Заб.метиленовий синій. Зб.х400. 1- колагенові волокна; 2- ядра фібробластів; 3- адипоцити; 4-нейроцити.

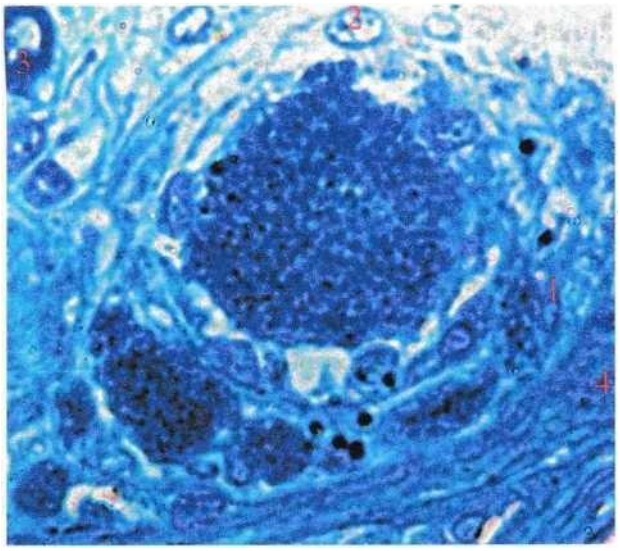

Рис.4. Нейроцити і амфіцити нерववовузлового ланцюжка. Напівтонкий зріз. Заб.метиленовий синій. Зб.1000.
1- нейроцит; 2- ядра мантійних клітин; 3- нервові волокна; 4- сполучна тканина.

Велика кількість стромальних елементів між нейроцитами викликала збільшення відстаней між окремими нейроцитами в скупченнях. Між ними визначались колагенові волокна, фібробласти, мієлінові та безмієлінові нервові волокна (рис.3). Нервові волокна мали звивистий хід і йшли у різних напрямках, іноді утворювали петлі. В складі сполучнотканинних перетинок зустрічались групи дрібних адипоцитів.

При великих збільшеннях у світловому мікроскопі нами визначено, що відносна кількість в клітинах і концентрація осмієфільних гранул хроматофільної субстанції мультиполярних нейроцитів нервововузлового ланцюжка значно вища ніж в нейроцитах перед вузлових пучків. Проміжки між окремими нейроцитами нервововузлового ланцюжка вузькі, заповнені мантійними нейрогліальними клітинами (амфіцитами, які щільно прилягали до цитолеми нейроцитів) і тонкими колагеновими волокнами. Від розташованих поряд нервових волокон скупчення клітин були відокремлені вираженими волокнистими прошарками, в складі яких визначались капіляри (рис.4).

Підсумок

Довжина НВЛ різниться у осіб з різною формою лиця. Протягом НВЛ сукупчення нейроцитів у кількості 5-9 клітин входили до складу волокон і займали центральне положення, наближаючись до підязикового вузла кількість скупчень нейроцитів в НВЛ і клітин в їх складі збільшувалась, розміщувались вони по периферії, а пучки нервових волокон займали центральне положення і розташовувались ланцюжком вздовж довгої вісі на поперечних зрізах і оточені прошарками сполучної тканини. Відносна кількість в клітинах і концентрація осмієфільних гранул хроматофільної субстанції мультиполярних нейроцитів нервововузлового ланцюжка значно вища ніж в нейроцитах передвузлових пучків.

Перспективи подальших розробок у даному напрямку. Визначення гістотопографічних особливостей органів підязикової ділянки сприятиме покращенню діагностики і лікування хворих з запальними і дистрофічними захворюваннями даного регіону.

Література

1 . Вернадский Ю.И. Воспалительные заболевания челюстно-лицевой области у больных пожилого и старческого возраста. - Киев: Здоровье, 1987. - 101 с.

2. Евдокимов П.А. Нервные узлы подчелюстной и подъязычной желез человека. //Материалы к макро-микроскопичеекой анатомии. -Москва, 1948. -С. 9-16 3.

Карлов В.А. Неврология лица// М. Медицина, 1993г.

4. Кибец А.А. Эффективность лечебных блокад при тяжелых формах невралгии тройничного нерва: Автореф. дис... канд. мед. наук: 14.01.15. - Харьков, 1980. — 19 с.
5. Кругляков П.П., Одыванова Л.Р., Швалев В.Н., Чаиркин И.Н. Межнейронные взаимоотношения в вегетативных ганглиях (ультраструктурные аспекты)//Морфология- 1997.-Т.111.-№ 1.-С.35-39.
6. Рыльская О.В. Морфологические особенности вегетативных узлов слюнных желез: Дис... канд. мед. наук /Российский государственный медицинский университет (РГМУ). - Москва, 1999. Юдичев Ю.Ф., Ефимов С.И. / Морфологические взаимоотношения между вегетативными ганглиями головы // Морфология. - 1996. - В.2. - С.108.
8. Baurmash HD. *i* Treating oral ranula: another case against blanket removal of the sublingual gland. // Br J Oral Maxillofac Surg. 2001 Jun;39(3):217-20.
9. Blacbum C.W. / A method of assessment in cases of lingual nerve injury u Brit // J.orol maxillotoc Surg. - 1990. - Vol. 28, № 4 - P. 238-245.
10. Johnston E.F., Hammond A.J., Caimeross J.G. / Bilateral hypoglossal palsies: A late, compication of curative radiotherapy // Canad J neurak Sei. - 1989 - Vol. 16, № 2. - P. 198— 199.
11. Kahwaji G, Hamdan AL, Mufarij A, Fuleihan NS. / Plexiform neurofibroma of the sublingual gland // Otolaryngol Head Neck Surg. 2000 Jun; 122(6): 927.
12. Rossi J, Tomac A, Saarma M, Airaksinen MS. Distinct roles for GFRalphal and GFRalpha2 signalling in different cranial parasympathetic ganglia in vivo. Eur J Neurosci. 2000 Nov; 12(11):3944-52.

Реферат

МОРФОЛОГИЧЕСКИЕ ОСОБЕЄНОСТИ НЕРВНО-УЗЛОВОЙ ЦЕПОЧКИ ЧЕЛОВЕКА

А.Ю.Половик, Г.А.Ерошенко

При изучении нервно-узловой цепочки человека установлено, что длина ее отличается у лиц с разной формой лица.

На протяжении НВЦ скопления нейроцитов, в количестве 5-9 клеток, обнаруживались в составе пучков нервных волокон, занимая центральное положение, по мере приближения к подъязычному узлу количество скоплений нейроцитов и клеток в их составе возрастали, располагались они по периферии, а пучки нервных волокон занимали центральную часть НВЦ. Относительное количество в клетках и концентрація осьмиофильных гранул хроматофильной субстанции мультиполярных нейроцитов нервноузловой цепочки была значительно выше, чем в нейроцитах предузловых пучков.

Ключевые слова: нервно-узловая цепочка, нейроциты, нервные волокна.

MORPHOLOGICAL FEATURES OF NERVOUSE-NODAL CHAIN OF THE PERSON

A.Yu.Polovik, G.A.Yeroshenko

At studying nervouse-nodal chain of the person it is established, that lenght it differs at persons with the different form of the face.

During NNCh congestions of neurocytes, in quantity of 5-9 cells, were found out in structure of bunches of nervous fibres, borrowing the central position, as approaching hypoglossal node quantity of neurocytes congestions and cells in their structure increased, they settled down on periphery, and bunches of nervous fibres borrowed central part NNCh. Relative quantity in celis and osmiophilic granules' concentration of a chromatophilous substance multipolar neurocytes nervouse-nodal chain was considerably more, than in neurocytes of precentral bunches.

Keywords: nervouse-nodal chain, neurocytes, nervous fibres.