Вісник
Української медичної стоматологічної академії
Том 4, Випуск 2 (8)

Міністерство охорони здоров'я України
Українська медична стоматологічна академія

АКТУАЛЬНІ ПРОБЛЕМИ СУЧАСНОЇ МЕДИЦИНИ



Морфологічний корпус УМСА

Полтава 2004

З ОРИГІНАЛОМ ВІРНО
Заступник ректора з кадрової роботи
С.О.Христич
ВІДДІЛ КАДРІВ
м.Полтава

Литература

1. Гайер Г. Электронная гистохимия.-М.: Мир, 1977.-С.251-253.
2. Уикли Б. Электронная микроскопия для начинающих.-М.: Мир, 1975.-324С.
3. Скрипников Н.С., Хилько Ю.К., Пронина Е.Н., и др.. Методика получения попу тонких срезов при проведении гистологических и эмбриологических исследований // Вестник проблем биологии и медицины-1997.-№10.-С.151-155.
4. Костиленко Ю.П., Ковалев Е.В. Методы работы с полутонкими срезами в гистологической практике //Архив АГЭ.-1978.-Т.75,-Вып.12.-С.68-72.
5. Millonig G. Further observations on a phosphate buffer for osmium solutions in fixation.- New York Academic Press, Inc., 1962,-8p.
6.0kabe S., James L.A., Roth and Carl J. Pfeiffer. A method for Experimental, Penetrating Gastric and duodenal Ulcers in Rats // Digestive Diseases, Vol.15, N 3, P.276-285.

Реферат

МОДИФИКАЦИЯ МЕТОДА S.OKABE ВОСПРОИЗВЕДЕНИЯ АНТРАЛЬНЫХ АЦЕТАТНЫХ ЯЗВ ЖЕЛУДКА У КРЫС

Ю.А. Кострикова, Ю.К. Хилько, БА Луценко

Ключевые слова: ацетатная язва желудка, индукция острой язвы желудка.

Авторы предлагают простой и надежный способ индукции экспериментальных острых антральных ацетатных язв у крыс. Сущность метода заключается в подсерозной инъекции в антральную область желудка 0,1 мл 100% раствора уксусной кислоты. Срединной лапаротомией брюшная полость раскрывалась, желудок выводился в операционную рану, атравматической иглой с нитью, которая не рассасывается, на малую кривизну антрального отдела желудка на расстоянии 3 см от начала двенадцатиперстной кишки наносилась метка в виде шва на серозную оболочку. Эта метка позволяла быстро находить область язвы как в ране, так и в поздние сроки после индукции. После нанесения метки, 1-мл шприцом с тонкой иглой подсерозно вводился раствор уксусной кислоты во всех случаях отступая 1 см от нанесенной метки в направлении от двенадцатиперстной кишки. Желудок возвращался на место и поверхностный дефект ушивался.

Summary

MODIFICATION OF S.OKABE METHOD OF ACUTE ACETIC STOMACH ULCER MODELLING IN RATS.

Kostrikova Ju A, Hil'ko Yu.K., Lutsenko B.O.

Key words: induced acute acetic ulcer, stomach, acetic acid.

The authors represent an easy and effective method of induction an acute acetic ulcer in rats. The modification of S.Okabe method consists in subserosal injection into antral part of stomach of 0.1 ml 100% acetic add solution. Our modification of the method allow to induce acute acetic ulcers of the same size, to reduce the development of commissures that is of great importance in searching of an ulcer in long-term period.

УДК: 616.36-002:615.322

МОРФОЛОГІЧНІ ЗМІНИ В ПЕЧІНЦІ ЗА УМОВ ТЕТРАХЛОРМЕТАНОВОГО ГЕПАТИТУ ТА ДІЇ ЕКСТРАКТУ ЕХІНАЦЕЇ ПУРПУРОВОЇ*

Ніколенко Л.Г., Минак О.М., Ізюмська О.М, Дубинська Г.М.

Українська медична стоматологічна академія, м. Полтава

На моделях гострого і хронічного тетрахлорметанового гепатитів у щурів показано, що введення екстракту ехінацеї пурпурової на дюні, гострої інтоксикації сприяло внутрішньоклітинній регенерації мембранних і гіперплазії ядерних структур гепатоцитів, при хронічній - формуванню великої кількості несправжніх часточок, гіпертрофії та гіперплазії гепатоцитів та регенерації паренхіми на місці необоротного ушкодження.

Ключові слова: гострий та хронічний тетрахлорметановий гепатити, екстракт ехінацеї пурпурової.

Відомо, що розвиток запальних і дистрофічних змін у печінці супроводжується посиленням реакцій перекисного окислення ліпідів (ПОЛ) і порушеннями в антиоксидантній системі (АОС). Тому препарати антиоксидантної дії широко використовується в клінічній практиці при ураженнях печінки різної етіології - вірусних, токсичних тощо [5,6]. Відомо також, що адекватною експериментальною моделлю патології печінки в клінічних умовах (гепатити різної етіології, в т.ч. і вірусні - отруєння щурів тетрахлорметаном (ССЦ)), бо механізмом ушкоджуючої дії токсиканту є активація реакцій ПОЛ. Серед внутрішніх органів печінка найбільш чутлива до дії токсичних продуктів ПОЛ, бо саме вона є основним органом, в якому здійснюються процеси синтезу та обміну ліпідів [1,3,4].

Проте пошук і розробка препаратів комплексної патогенетичної дії серед антиоксидантів, які б могли використовуватися при запальних і дистрофічних змінах у печінці, триває.

Мета нашої роботи - дослідити вплив екстракту ехінацеї пурпурової на морфологічні зміни в печінці щурів за умов експериментального гострого та хронічного тетрахлорметанового гепатиту.

** Фрагмент НДР У МСА "Вивчення ефективності екстракту ехінацеї пурпурової у комплексній терапії хворих на гострий вірусний гепатит В ", Кѣ Державної реєстрації 0101U00113*

Міністерство охорони здоров'я України
Державний навчальний заклад
Українська медична стоматологічна академія
ВІДДІЛ КАДРІВ
З ОРИГІНАЛОМ ВІРНО
Заступник ректора з кадрової роботи
С.О.Христу

Матеріали та методи дослідження

Експериментальні дослідження виконані на 52 статевозрілих щурах-самцях лінії Вістар. Тварини до початку експерименту знаходилися на звичайному раціоні віварію протягом 20 діб. Дослідження проведені на 5 групах тварин: I - інтактні; II - з гострим гепатитом; III - з гострим гепатитом, які отримували екстракт ехінацеї пурпурової; IV - з хронічним гепатитом; V - з хронічним гепатитом, яким вводили екстракт ехінацеї пурпурової. У першій групі було 12, у II-V — по 10 тварин.

Гострий гепатит моделювали підшкірним введенням 50% масляного розчину ССЦ дозою 0,8 мл на 100 г маси щура протягом 2 діб (кожного дня вранці). Хронічний - введенням такого ж розчину токсиканту дозою 0,4 мл на 100 г маси щура 2-3 рази за тиждень протягом 2 місяців [2]. Екстракт ехінацеї пурпурової тварини отримували внутрішньошлунково через 2 години після затравки з розрахунку 0,1 мг сухої речовини на 100 г маси щура протягом усього періоду досліду. Тварин виводили з експерименту через 24 години після останнього введення ССЦ. Евтаназію здійснювали вранці натщесерце під гексеналовим наркозом. Об'єктами дослідження були кров та печінка.

Для гістологічного дослідження шматочки органу занурювали в 10% розчин нейтрального формаліну. Зрізи забарвлювали гематоксином та еозином, а також пікрофуксином за Ван Гізоном, а також Суданом III. Препарати досліджували і фотографували в мікроскопі "Olimpus".

Дослідження структури печінки інтактних щурів проведено в групах тварин з гострим та хронічним тетрахлорметановим гепатитами і показало, що паренхіму органа складають гепатоцити, що утворюють дворядні печінкові балки, розташовані навколо термінальної вени. Печінкові балки в сукупності входять до складу структурно-функціональної одиниці органу - часточки печінки. Гепатоцити мають полігональну форму. їх цитоплазма гранулярна або амфофільна. В навколоядерній зоні й в області синусоїдального полюсу міститься дрібнозернистий базофільний матеріал. Ядра гепатоцитів займають центральне положення, мають округлу форму, в них визначаються одне чи декілька оптично щільних ядерець. На біліарному полюсі в цитоплазмі гепатоцитів навколо термінальної вени виявляється пігмент ліпофусцин, що має блідо-коричневий колір. Між балками гепатоцитів проходять внутрішньочасточкові кровоносні капіляри (синусоїди) (рис. 1). Навколо дольки міститься сполучна тканина, яка розвинена лише в зоні портальних трактів. Умовно строму складають фенестровані синусоїди, що вкриті ендотеліальними клітинами. Ендотелій синусоїдів при світловій мікроскопії має вигляд видовжених клітин з овальним гіперхромним ядром серед блідої ацидофільної цитоплазми. Назовні синусоїдів між ендотелієм і гепатоцитами знаходиться перисинусоїдальний простір Діссе.

Дослідження структури печінки щурів II групи досліду показало, що гістологічно при забарвленні мікропрепаратів гематоксиліном та еозином ураження гепатоцитів виявляються переважно у третій та другій зонах ацинусу (рис. 2). При цьому навколо термінальної венули гепатоцити нерівномірно збільшені за розміром, мають більш прозору цитоплазму і тільки деякі з них - окреслену мембрану. Нерідко гепатоцити здуті у формі балонів (колліквацiйний некроз). Залишки зернистої слабо еозинофільної цитоплазми містяться навколо блідозабарвлених ядер.

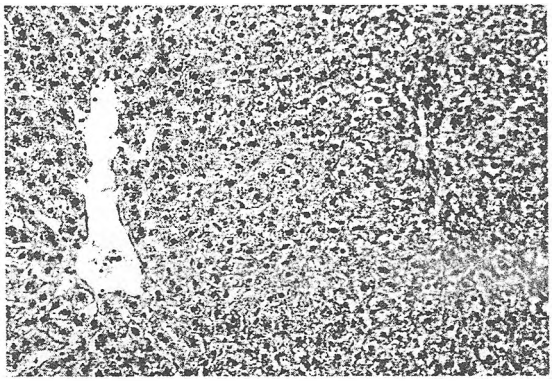

Рис. 1. Печінка інтактних щурів. Апоптоз гепатоцитів навколо термінальної печінкової венули. Високодиференційовані гепатоцити середньої зони ацинуса. Центральна зона ацинуса з портальним трактом, глікогенвміщуючі гепатоцити. Забарвлення гематоксиліном та еозином. х200.

В клітинах паренхіми третьої зони ацинусу спостерігаються явища каріопікнозу, каріорексису, каріолізису; контури цитоплазми нечіткі, у більшості клітин втрачена мембрана. Дистрофічні зміни в ядрах і цитоплазмі вказують на дрібноосередковий цитолітичний некроз паренхіми. Навколо клітинного детриту містяться круглоклітинні елементи гематогенного походження, подібні до лімфоцитів. В другій зоні ацинусу в гепатоцитах виявлені круглоокреслені вакуолі без еозинофільної зернистості. Ядра таких клітин зміщені на периферію цитоплазми. Часом декілька таких вакуолей складають структуру гепатоцита. В патоморфології такі клітини називають "перснеподібними", як такі, що ідентифікують ожиріння паренхіми. Підтвердженням жирової дистрофії гепатоцитів було забарвлення мікропрепаратів Суданом III (рис. 3). При забарвленні цьому вказані вакуолі набули жовто-оранжевого кольору, що вважається патогномонічним для жирової паренхіматозної дистрофії. Виявлена жирова дистрофія в гепатоцитах мала різний ступінь вираженості: від пилоподібної до дрібно- та крупнокрапельної. В окремих препаратах ожиріння гепатоцитів та білкова гідропічна дистрофія з фокальними некрозами сягали першої зони ацинусів (рис. 4). Поряд із дистрофічно-некротичними процесами в печінкових ацинусах спостерігали порушення кровообігу, що проявляються повнокров'ям термінальної вени і судин портального тракту (рис. 2).

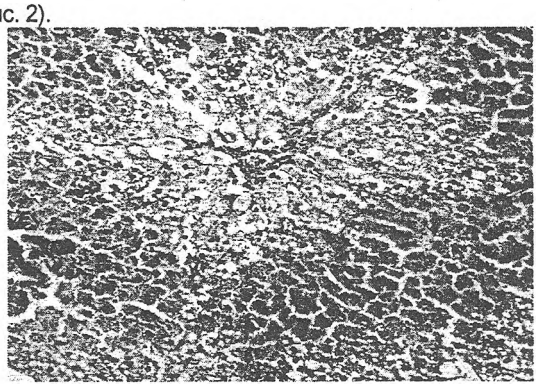

Рис. 2. Печінка щурів з гострим тетрахлорметановим гепатитом. Гіперемія, набряк синусоїдів,,Врмрі&тоальна інфільтрація другої і третьої зони ацинусу. КоліквацШтій некроз. Помірна жирова дистрофія. Зф^влеркя^ёема^к^Щом та ёдзином х200.

З ОРИГІНАЛОМ ВІРНО
Заступник ректора з кадрової роботи
С.О.Христує
м.Полтава

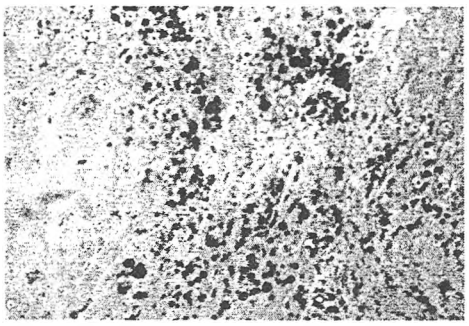

Рис. 3. Печінка щурів з гострим тетрахлорметановим гепатитом. Виражена жирова дистрофія гепатоцитів другої зони ацинусу. Забарвлення Суданом III. х200.

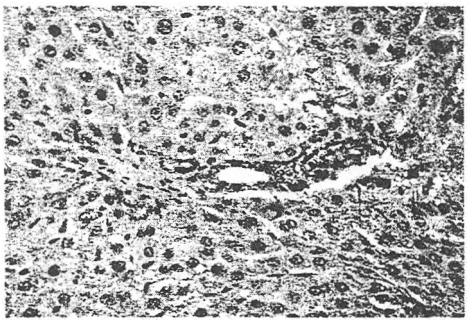

Рис. 4. Печінка щурів з гострим тетрахлорметановим гепатитом. Лімфоцитарно-макрофагальна інфільтрація зон ушкодження паренхими. Забарвлення гематоксиліном та еозином. х200.

Вищезазначені зміни в судинній системі та стромі печінкового ацинусу свідчили про розвиток гострого запального процесу серозного типу.

Інфільтрація ураженого ацинусу круглоклітинними елементами гематогенного походження - поліморфноядерними нейтрофілами, лімфоцитами носила помірний характер, була виявлена в місцях глибокої дистрофії та некрозу гепатоцитів, проте в ділянках портального тракту виявлялася незначною (рис. 2). На відміну від ураження II, III зон печінкового ацинусу, в I (перипортальній зоні) залишалась невелика смужка малоушкоджених гепатоцитів, цитоплазма яких відзначається дрібозернистою еозинофілією. Ядра таких клітин мають гіперхромне забарвлення, але мітози не спостерігаються. Подекуди визначається дифузне ураження паренхіми з проникненням лімфоцитів в ушкоджену тканину печінки.

Таким чином, при гострому отруєнні щурів ССЦ спостерігали деструктивні процеси в паренхімі та запальні - в судинній системі і стромі ацинуса. Топографічно ці зміни розповсюджувалися переважно на периферійну та проміжну зони печінкового ацинусу, подекуди сягали портального тракту першої зони ацинусу. Деструкція гепатоцитів носила характер осередкового фокального коліквацийного некрозу та осередкового тотального некрозу гепатоцитів. Жирове переродження гепатоцитів, строми, зміни в судинній системі свідчили про розвиток гострого запального процесу серозного типу.

Морфологічні дослідження структури печінки щурів III групи досліду показали, що паренхіма печінкового ацинусу стає більш упорядкованою. На це вказують переважно чіткі контури цитоплазматичних мембран гепатоцитів. Цитоплазма клітин має дифузно-зернистий еозинофільний характер, округле ядро з рівномірним розподілом хроматину. В переважній більшості гепатоцитів спостерігаються фігури мітозу, виражена еозинофілія цитоплазми, двоядерні пластинки з гіперхромними ядрами (рис. 5). Серед проліфератів у II зоні ацинусу гепатоцити подекуди залишаються ушкодженими, без ядер, або з блідими ядрами, поодинокі клітини - з жировими вакуолями навколо ядра. Поблизу детриту виявляються вуглуваті макрофаги і лімфоцити. В центральних зонах печінкового ацинусу (перипортально) всюди спостерігаються гепатоцити з гіперхромними (базофільними) ядрами, велика кількість двоядерних клітин. Цитоплазма таких гепатоцитів зерниста і набула виражено еозинофільний вигляд. Клітини Купфера також базофільні, ядро добре окреслене, гіперхромне. Регенераторний процес супроводжується активним утворенням жовчних пігментів внаслідок активації клітин Купфера.

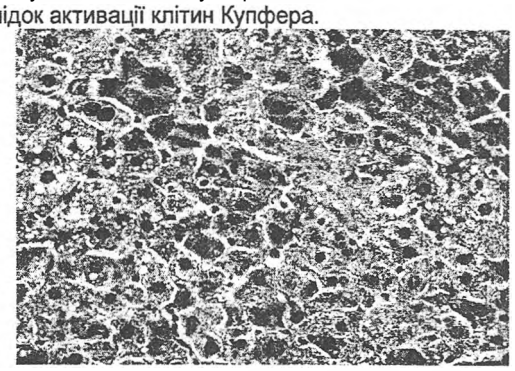

Рис. 5. Печінка щурів з гострим тетрахлорметановим гепатитом, лікованих екстрактом ехінацеї пурпурової. Гіпертрофія та гіперплазія гепатоцитів. Забарвлення гематоксиліном та еозином. х200.

Таким чином введення, екстракту ехінацеї пурпурової щурам з гострим гепатитом сприяло гіперплазії ядерних структур гепатоцитів та гіпертрофії останніх, відновленню цитоплазматичних мембран клітин, що свідчить про стимуляцію процесів регенерації.

В умовах хронічного введення ССЦ у щурів IV групи досліду в печінці превалювали деструктивно-запальні зміни, які мають дифузний характер і поширюються на I, II і III зони ацинуса. В окремих ацинусах спостерігається виражена дискомплексація печінкових балок з втратою чітких контурів мембрани гепатоцитів. Ядра гепатоцитів блідо-забарвлені або зовсім не визначаються в зв'язку з каріолізисом. В паренхімі печінки спостерігається вакуолізація цитоплазми. Вакуолі пилоподібні, дрібно- та крупнокрапельні. При забарвленні Суданом III вакуолі фарбуються в оранжевий колір, що свідчить про жирову дистрофію гепатоцитів. Просвіт синусоїдів розширений, заповнений білковою зернистістю з домішками еритроцитів. В паренхімі - ознаки мобілізації і проліферації клітин Куафера та ендотелію з ознаками їхньої участі у фагоцитозі деструктивного матеріалу гепатоцитів. Ознаками активації є набухання й базофілія ядер клітин Купфера при забарвленні гематоксиліном та еозином. Про запальні зміни в печінці щурів IV групи свідчать також повнокров'я, набряк зон крововиливу портального тракту, виражена інфільтрація сполучної тканини макрофагами, лімфоцитами, плазмоцидами, еозинофільними та нейтрофільними лейкоцитами. В артеріолах спостерігається агрегація еритроцитів; сполучнотканинна пластинка переривчаста, простір між ушкодженими гепатоцитами утворюється лімфо-макрофагальними інфільтратами.

Таким чином, в умовах експериментального хронічного гепатиту в печінці щурів спостерігали ознаки хронічного запалення у стромі як реакцію портальних трактів, тканинних макрофагів (клітин Купфера) на дистрофічно-деструктивні зміни в паренхімі. Набряк строми поєднува-

Міністерство охорони здоров'я України
Державний навчальний заклад
медична стоматологічна академія
ВІДДІЛ КАДРІВ
ЗАВІРЕНО
Заступник ректора з кадрової роботи
С.О.Христу
м.Полтава

вся із набряком гепатоцитів та їх гідропічною дистрофією. В місцях некрозу паренхіми відмічали спадання ретикулярного каркасу з лімоцитарно-гістиоцитарно-макрофагальною інфільтрацією та тенденцією до формування фіброзу в зоні портальних трактів.

При введенні екстракту ехінацеї пурпурової щурам, які знаходилися в умовах хронічної інтоксикації ССЦ, в паренхімі в місцях незворотних деструктивних змін в паренхімі як в перивенулярній так і в перипортальних зонах відбувається фіброз тканини. На місці незворотно ушкоджених гепатоцитів утворюються розетки несправжніх жовчних протоків (рис. 13). Утворення мікросепт в перипортальній зоні печінкового ацинусу підтверджується проліферацією фібробластів з гіперхромними видовженими ядрами на фоні лімфо-гістиоцитарного інфільтрату. Септальні розростання сполучної тканини в ацинусах кільцеподібного напрямку відокремлюють ділянки паренхіми. Поряд із зазначеними змінами гепатоцити перопортальних зон між септами отримували стимул до осередкової гіпертрофії та гіперплазії: клітини збільшуються в розмірах, ядра виявляються гіперхромними з розподілом хроматину по каріоплазмі. Холестази були не виражені. Загальна архітектоніка балочної будови у щурів V групи досліду нагадувала несправжні частки.

Рис. 6. Печінка щурів з хронічним тетахлорметановим гепатитом, лікованих екстрактом ехінацеї пурпурової. Пперплазія гепапюцитів, осередок формування несправжньої жовчної протоки. Забарвлення гематоксиліном та еозином. х200.

Запальний процес при введенні препарату вщухав, зменшується набряк часток печінки, відмічаються лише залишки крововиливів з утворенням жовчного пігменту. В судинах не спостерігається агрегація формених елементів крові, фібропластична інфільтрація превалює над лімфоцитарно-макрофагальною.

Отже, введення екстракту ехінацеї пурпурової щурам з хронічним тетрахлорметановим гепатитом сприяло регенерації паренхіми, зменшенню запальних змін гемокоагуляційних порушень у стромі.

Таким чином, проведені дослідження показали, що при інтоксикації ССЦ у печінці щурів розвивається неспецифічний реактивний гепатит, що морфологічно при гострій інтоксикації характеризується запально-дистрофічними змінами у вигляді серозного гепатиту (периферійно-проміжний ацинусовий варіант), при хронічній - переважанням мезенхімально-запальної реакції, портальних полів у вигляді інтерстиціального гепатиту (портальний, центрально-ацинусовий варіант). Введення екстракту ехінацеї пурпурової на тлі гострого тетрахлорметанового гепатиту сприяло внутрішньоклітинній регенерації мембранних і гіперплазії ядерних структур гепатоцитів, тобто амітозу, що компенсує проліферацію гепатоцитів. Вплив лікарського засобу на ушкодження печінки при хронічному тетрахлорметановому гепатиті проявляється у формуванні великої кількості несправжніх часточок, гіпертрофії та гіперплазії гепатоцитів та у регенерації паренхіми на місці незворотного ушкодження.

Література

1. Владимиров ЮА, Арчаков В.И. Перекисное окисление липидов в биологических мембранах. - М.: Наука, 1972.-252 с.
2. Доклінічні дослідження лікарських засобів: Методичні рекомендації за ред. член-кор. АМН України О.В.Стефанова. - К., 2001. - С. 334-351.
3. Никитин Ю.П., Курилович С.А., Давидик Г.С. Печень и липидный обмен. - Новосибирск: Наука, 1985. - 191 с.
4. Паранич А.В. Молекулярные и физиологические механизмы действия витамина Е: Дис.... д-ра биол.наук: 03.00.13. - Харьков, 1996. - 455 с.
5. Скакун Н.П., Ковальчук С.Ф., Эффективность антиоксидантов при комбинированном поражении печени четыреххлористым углеродом и этанолом // Фармакология и токсикология. -1987.-Т. 50, №3. - С. 97-100.
6. Скакун Н.П., Шматько В.В., Охримович Л.М. Клиническая фрамакологмя гепатопротекторов. - Тернополь, 1995.-272 с.

Реферат

МОРФОЛОГИЧЕСКИЕ ИЗМЕНЕНИЯ В ПЕЧЕНКЕ ПРИ ТЕТРАХЛОРМЕТАНОВОМ ГЕПАТИТЕ И ПРИМЕНЕНИИ ЭКСТРАКТА ЭХИНАЦЕИ ПУРПУРНОЙ

Николенко Л.Г., Минак Е.Н., Изюмская Е.М, Дубинская Г.М.

Ключевые слова: острый и хронический тетрахлорметановый гепатиты, экстракт эхинацеи пурпурной.

На моделях острого и хронического тетрахлорметанового гепатитов у крыс показано, что введение экстракта эхинацеи пурпурной на фоне острой интоксикации способствовало внутриклеточной регенерации мембранных и гиперплазии ядерных структур гепатоцитов, при хронической - формированию большого количества ненастоящих частиц, гипертрофии и гиперплазии гепатоцитов и регенерации паренхимы на месте необратимого повреждения.

Summary

MORPHOLOGICAL CHANGES IN LIVER UNDER TETRACHLORMETHANOIC HEPATITIS AND EFFECT OF ECHINACEA PURPUREA EXTRACT

Nikolenko L.G., MinakYe.N., Iz'umskaya E.M., Dubinskaya G.M.

Key words: acute and chronic tetrachlormethanoic hepatitis, Echinacea Purpurea extract.

It has been shown on the models of acute and chronic hepatitises in rats that the introduction of Echinacea Purpurea extract under acute intoxication promoted endocellular neogenesis of membranous structures and hyperplasia of nuclear structures of hepatocytes while under chronic hepatitis - formation of a great number of untrue particles, hypertrophy and hyperplasia of hepatocytes and neogenesis of parenchyma in sites of irreversible damage.

ВІДДІЛ КАДРІВ
З ОРИГІНАЛОМ ВІРНО
Заступник ректора з кадрової роботи
С.О.Христу