ISSN 1694-6405

И.К. АХУНБАЕВ атындагы КЫРГЫЗ МАМЛЕКЕТТИК МЕДИЦИНАЛЫК АКАДЕМИЯСЫНЫН

ЖАРЧЫСЫ

ВЕСТНИК

КЫРГЫЗСКОЙ ГОСУДАРСТВЕННОЙ МЕДИЦИНСКОЙ АКАДЕМИИ им. И.К. АХУНБАЕВА

№6 2017

Бишкек

ISSN 1694–6405 ВЕСТНИК КГМА имени И.К. АХУНБАЕВА 2017 №6

Научный медицинский журнал
Журнал зарегистрирован в Министерстве юстиции КР,
регистрационное свидетельство №002564, почтовый индекс 77346.
Включен в список журналов ВАК КР, рекомендованных для публикации материалов докторских и кандидатских диссертаций в области медицины.
Индексируется Российским индексом научного цитирования (РИНЦ) с 2012 г.
www.kgma.kg

Главный редактор – **Кудайбергенова Индира Орозобаевна**, д.м.н., профессор
Зам. главного редактора – **Сопуев Андрей Асанкулович**, д.м.н., профессор, e-mail: sopuev@gmail.com
Ответственный секретарь – **Маматов Ниязбек Нурланбекович**, к.м.н., e-mail: drmamatov@mail.ru

Редакционная коллегия:

Адамбеков Д.А. – д.м.н., профессор, чл.-корр. НАН КР, зав. каф. микробиологии, вирусологии и иммунологии
Атамбаева Р.М. – д.м.н., профессор, зав. каф. гигиенических дисциплин
Бримкулов Н.Н. – д.м.н., профессор, зав. каф. семейной медицины
Зурдинов А.З. – д.м.н., профессор, член-корр. НАН КР, заслуженный деятель науки КР, зав. каф. базисной и клинической фармакологии им. М.Т. Нанаевой
Джумабеков С.А. – академик НАН КР, д.м.н., профессор кафедры травматологии, ортопедии и экстренной хирургии
Кудаяров Д.К. – академик НАН КР, д.м.н., профессор, зав. каф. госпитальной педиатрии с курсом неонатологии
Мамакеев М.М. – академик НАН КР, д.м.н., профессор
Мамытов М.М. – академик НАН КР, д.м.н., профессор, зав. каф. нейрохирургии до дипломного и последипломного образования
Мурзалиев А.М. – академик НАН КР, д.м.н., профессор
Оморов Р.А. – д.м.н., профессор, чл.-корр. НАН КР, зав. каф. факультетской хирургии
Раимжанов А.Р. – академик НАН КР, д.м.н., профессор

Редакционный Совет:

Алымкулов Р.Д. – д.м.н., проф., зав. каф. клин. реабилитологии и физиотерапии
Арнольдас Юргутис – профессор, зав. каф. общественного здравоохранения Клайпедского Университета (Литва)
Батыралиев Т.А. – д.м.н., проф., Министр здравоохранения Кыргызской Республики
Бейшенбиева Г.Д. – д.м.н., и.о. проф., зав. каф. сестринского дела
Даваасурэн Одонтуяа С. – д.м.н., проф., Президент Ассоциации Монгольской паллиативной медицины, Монгольский государственный университет медицинских наук (Монголия)
Джумабеков А.Т. – д.м.н., проф., зав. каф. хирургии и эндоскопии КазМУНО (Казахстан)
Джумалиева Г.А. – д.м.н., проректор по международным связям и стратегическому развитию
Кадырова Р.М. – д.м.н., проф. каф. детских инфекционных болезней
Калиев Р.Р. – д.м.н., проф. каф. факультетской терапии
Карашева Н.Т. – к.п.н., зав. каф. физики, математики, информатики и компьютерных технологий
Катаев В.А. – д.фарм. наук, проф., проректор ГБОУ ВПО, Башкирский государственный медицинский университет Минздрава России (Башкортостан)
Кононец И.Е. – д.м.н., проф., зав. каф. фундаментальной и клинической физиологии им. С.Д. Даниярова
Куттубаев О.Т. – д.м.н., проф., зав. каф. медицинской биологии, генетики и паразитологии
Куттубаева К.Б. – д.м.н., проф., зав. каф. терапевтической стоматологии
Луи Лутан – проф., Университет Женевы (Швейцария)
Мингазова Э.Н. – д.м.н., профессор кафедры, Казанский государственный медицинский университет (РФ, Татарстан)
Миррахимов Э.М. – д.м.н., проф., зав. каф. факультетской терапии
Молдобаева М.С. – д.м.н., проф., зав. каф. пропедевтики внутренних болезней с курсом эндокринологии
Мусаев А.И. – д.м.н., проф., зав. каф. хирургии общей практики с курсом комбустиологии
Мусуралиев М.С. – д.м.н., проф., зав. каф. акушерства и гинекологии №1
Сатылганов И.Ж. – д.м.н., проф., зав. каф. патологической анатомии
Тилекеева У.М. – д.м.н., проф. каф. базисной и клинической фармакологии
Усупбаев А.Ч. – д.м.н., проф., зав. каф. урологии и андрологии до и после дипломного обучения
Чолпонбаев К.С. – д.фарм.н., проф., зав. каф. управления и экономики фармации, технологии лекарственных средств
Чонбашева Ч.К. – д.м.н., проф. каф. госпитальной терапии, профпатологии с курсом гематологии
Шекера О.Г. – д.м.н., проф., директор института семейной медицины Национальной медакадемии последипломного образования П.Л. Шупика (Украина)
Ырысов К.Б. – д.м.н., проф. каф. нейрохирургии

Учредитель
© Кыргызская Государственная медицинская академия

Адрес редакции журнала:
г. Бишкек, ул. Ахунбаева, 92 КГМА.
Телефон: +996 (312) 54-94-60, 54-46-10.
E-mail: j_kgma@mail.ru. Тираж 200 экз.

Ответственность за содержание и достоверность материалов несут авторы.
Редакция не несет ответственности за содержание рекламных материалов.

КОМПРЕССИОННО-ДИСЛОКАЦИОННАЯ ДИСФУНКЦИЯ ВИСОЧНО-НИЖНЕЧЕЛЮСТНОГО СУСТАВА С ЯВЛЕНИЯМИ ПАРЕЗА ЛИЦЕВОГО НЕРВА

О.В. Рыбалов, П.И. Яценко, О.И. Яценко
Высшее Государственное Учебное Заведение Украины
Украинская медицинская стоматологическая академия им. В.Н. Ждан
Кафедра хирургической стоматологии и челюстно-лицевой хирургии
с пластической и реконструктивной хирургией головы и шеи
г. Полтава, Украина

Резюме. Цель сообщения ознакомление врачей с клиническими проявлениями миофациального симптома при компрессионно-дислокационной дисфункции височно-нижнечелюстного сустава ВНЧС. Исследовано 137 больных с компрессионно-дислокационной дисфункцией ВНЧС, у 13 из которых имели место симптомы пареза мимических мышц. Диагностика компрессионно-дислокационной дисфункцией ВНЧС основывалась на анализе прицельной рентгенографии височно-нижнечелюстных суставов, электромиографии жевательных мышц по общепринятым методикам. По результатам исследования представлен механизм возникновения миофациального симптома, относящийся к локальной перегрузке элементов одного из суставов, сопровождающихся сдавлением передней верхней ухо-височной ветви лицевого нерва, что проявляется симптомами пареза мимической мускулатуры. Установление причин возникновения сочетанной мышечно-суставной дисфункции ВНЧС и миофациальных нарушений даст возможность обеспечить адекватное эффективное лечение пациентов.

Ключевые слова: височно-нижнечелюстной сустав, компрессионно-дислокационная мышечно-суставная дисфункция, парез мимических мышц.

COMPRESSED-DISLOCATIONAL DISFUNCTION OF TEMPORO-MANDIBULAR JOINT WITH PARESIS OF FACIAL NERVE

O.V. Rybalov, P.I. Yatsenko, O.I. Yatsenko
Higher State Education Institution of Ukraine
Ukrainian Medical Stomatological Academy them V.N. Zhdan
Poltava, Ukraine

Summary. Purpose of the report: Introduction doctors to clinical manifestations of myofascial symptom against the background of compressio-dislocational disfunction of temporo-mandibular joint (TMJ). 137 patients with compressed-dislocational disfunction of TMJ were examined, 13 among them had symptoms of paresis of mimic muscles. Diagnostics of compressio-dislocational disfunction of TMJ has based on spot-film radiography of TMJ, electromyography of chewing muscles by common methods. Based on the results of the researches the mechanism of occurrence myofascial symptom has performed, appurtenant local overload one of the joints, accompanied by compression of the anterior superior ear-temporal branch of the facial nerve, which has manifested by the symptoms of paresis of mimic muscles. The establishment of the causes of combined musculo-articular dysfunction TMJ and myofascial disorders will provide an opportunity to provide adequate treatment of these patients.

Key words: temporo-mandibular joint, compressio-dislocational musculo-articular disfunction, paresis of mimic muscles.

Введение

По данным различных научно-практических источников литературы, заболевания височно-нижнечелюстного сустава (ВНЧС) встречаются у 27-76% пациентов, обращающихся за стоматологической помощью [1,2]. Статистические данные отечественных и зарубежных клиник ортопедической и хирургической стоматологии отмечают значительное увеличение числа обращений больных с дисфункциональными состояниями височно-нижнечелюстного сустава, что обусловлено большим числом их клинико-этиологических вариантов [3,4]. В частности, их подразделяют на анатомические, окклюзионные, мышечные, неврогенные, посттравматические, общесоматические и ряд других [5,6].

В клинической симптоматике дисфункций ВНЧС на первом месте выделяется болевой симптом, что нередко описывается как болевая

дисфункция ВНЧС или челюстная артропатия, мышечно-фациальный болевой синдром, синдром болевой дисфункции нижней челюсти, ротолицевая дискенезия, миоартропатия, жевательная боль, височно-нижнечелюстная артралгия, жевательная артралгия и др. [7,8]. Однако все эти термины не совсем точно определяют сущность заболевания, т.к. недостаточно полно и четко отражают его патогенез.

В литературе наряду с болевым симптомом в ВНЧС при дисфункциональных состояниях описываются явления миалгии, что определило диагноз мышечно-суставной дисфункции [6]. Наряду с этим в отдельных публикациях встречаются единичные упоминания о сопровождающих дисфункцию ВНЧС явления пареза лицевого нерва как миофациального симптома [9, 10].

Целью нашего сообщения является ознакомление практикующих врачей с клиническими проявлениями миофациального симптома при компрессионно-дислокационной мышечно-суставной дисфункции ВНЧС.

Объекты и методы исследования

Среди наблюдавшихся нами 137 больных с компрессионно-дислокационной мышечно-суставной дисфункцией ВНЧС у 13 человек (12 женщин и один мужчина) наряду с явлениями дисфункции наблюдался парез лицевого нерва. Возраст пациентов от 20 до 45 лет. В общих анамнестических данных выяснялись перенесенные и имеющиеся соматические заболевания, в том числе наличие невротических нарушений.

Диагноз компрессионно-дислокационной мышечно-суставной дисфункции ВНЧС устанавливался на основании оценки жалоб, характера окклюзии, сопоставления межрезцовой линии зубов верхней и нижней челюстей, характера девиации нижней челюсти при открывании и закрывании рта, степени открывания рта, пальпации области ВНЧС, латеральных и медиальных крыловидных, височных и собственно жевательных мышц, определение их мышечной массы, выявление триггерных точек. Все больные консультировались врачами неврологами. Общеклиническое обследование дополнялось ортопантомографией и прицельной зонографией обоих ВНЧС при закрытом и открытом рте. Анализ рентгенограмм включал оценку размеров и форм суставных головок, их рентгеноанатомическую плотность, высоту суставных бугорков, характер смещения суставных головок по отношению к суставному бугорку при открытом рте. Проводилось сопоставление ширины суставной щели обоих суставов при закрытом рте в трех участках: переднем, верхнем, заднем. Для объективной оценки биоэлектрической активности обеих собственно жевательных мышц у всех 13 пациентов проведена их электромиография с компьютерным анализом результатов. Для проведения исследования был использован четырехканальный электромиограф «Нейро-ЭМГ-Микро» (Нейрософт, Россия). Регистрацию сигналов осуществляли с накожных электродов площадью 1 см^2, расположенных в средних отделах соответствующих симметричных мышц, при жевании стандартного кусочка черного хлеба размером 1x1x1 см [15]. Для сравнительной оценки функциональной активности мышц учитывали максимальные показатели биопотенциалов при сжатии зубов на стороне миофациального симптома и на противоположной стороне.

Результаты исследования

Все 13 больных жаловались на нарушение симметрии лица, невозможность полноценно сомкнуть веки с одной стороны при закрывании глаз, на боль в одном из ВНЧС (у 3 в правом, у 6 – в левом), неполноценное жевание из-за болей в этой околоушно-жевательной области, иррадиирующих в ухо, височную и лобную области, головную боль.

Анамнез заболевания был в значительных пределах и составлял от одного до 15 месяцев. Начало заболевания большинство пациентов (8 человек) связывало с неадекватно широким открыванием рта при откусывании большого фрагмента пищи, зевании, посещении стоматолога по поводу лечения или протезирования дефектов зубного ряда. У пяти пациенток началу заболевания предшествовали нервные расстройства. До обращения в нашу клинику больные по поводу болей в области ВНЧС и миофациального симптома наблюдались у отоларингологов, невропатологов, специалистов нетрадиционной медицины. Проводимое ими лечение приводило к кратковременному улучшению.

При осмотре обращало на себя внимание наличие асимметрии лица за счет опущения угла рта с одной стороны и появление симптома Белла при закрывании глаз (рис. 1). Симптом «паруса» был мало выраженным.

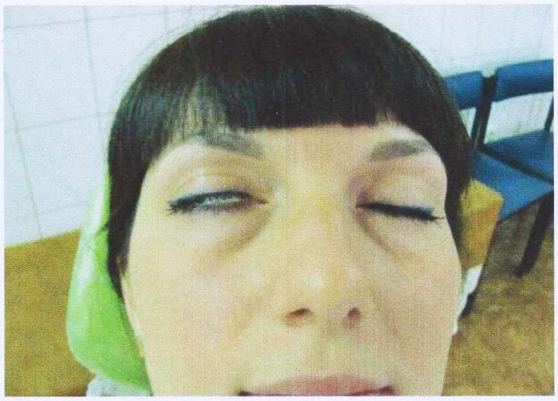

Рис. 1. Фото лица больной К., 26 лет, при закрывании глаз.
Д-з: компрессионно-дислокационная мышечно-суставная дисфункция ВНЧС – компрессия суставной головки справа, дислокация – слева. Правосторонний парез лицевого нерва.

При локальном обследовании выявлено, что при пальпации собственно жевательных мышц их объем у 9 пациенток был неодинаковым: на стороне с явлениями пареза он был меньшим, на симметричной – большим. У всех больных отмечалось нарушение амплитуды открывания рта, смещение нижней челюсти при открывании рта в сторону паретических и болевых симптомов. Пальпация областей этих суставов была болезненной, пальпация симметричных суставов обычно не сопровождалась болевыми явлениями, но при открывании рта отмечалось выраженное смещение суставных головок на этой стороне под основание скуловой дуги. Во время широкого открывания рта у 10 больных определялся хруст в суставах, противоположных стороне с явлениями пареза и болевого симптома. При аускультации суставов при движениях нижней челюсти у всех больных определялись шумовые явления с обеих сторон.

При осмотре полости рта выявлялись суперконтакты жевательных зубов на стороне миофациального симптома. На противоположной стороне контакты жевательных поверхностей зубов достигались только при произвольном сжатии челюстей.

На прицельных рентгенограммах ВНЧС при закрытом рте у большинства пациентов обращало на себя внимание достоверное сужение суставной щели на стороне болевых и паретических явлений и расширение -на противоположной (рис. 2а). При этом суставная головка при открытом рте на стороне болевых явлений «утопала» в суставной впадине, а на противоположной выходила за пределы вершины суставного бугорка кпереди (рис. 2б).

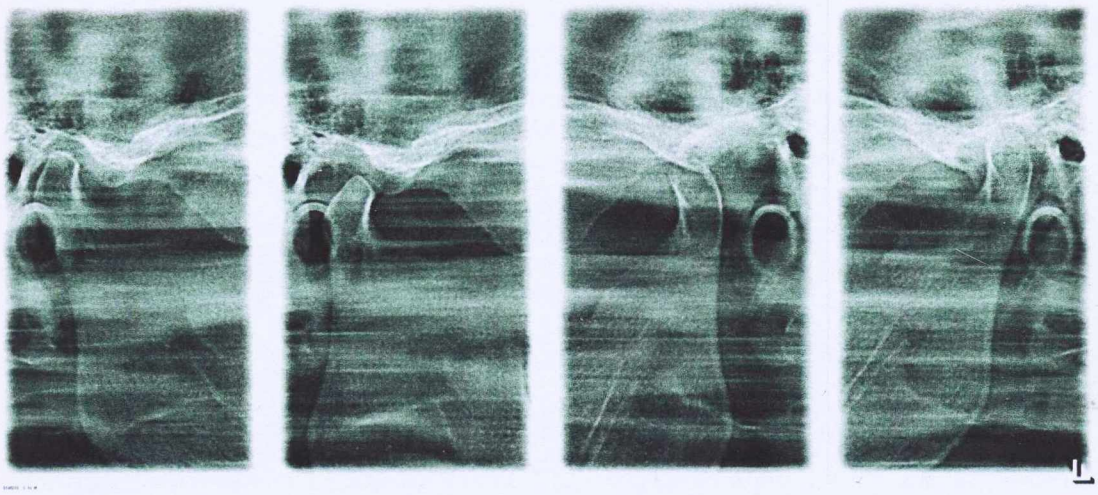

а б б а

Рис. 2. Прицельные рентгенограммы обоих ВНЧС той же больной.
При закрытом рте (а) отмечается сужение суставной щели в заднем отделе правого сустава (явления компрессии) и увеличение ее ширины в левом.
При открытом рте (б) левая суставная головка выходит кпереди за вершину суставного бугорка (дислокация), правая остается в состоянии компрессии.

На электромиограммах собственно жевательных мышц при сжатии челюстей визуально на стороне с явлениями пареза лицевого нерва их биоэлектрическая активность была меньшей по сравнению с противоположной стороной (рис. 3). Подобные явления наблюдались и в периоде жевания.

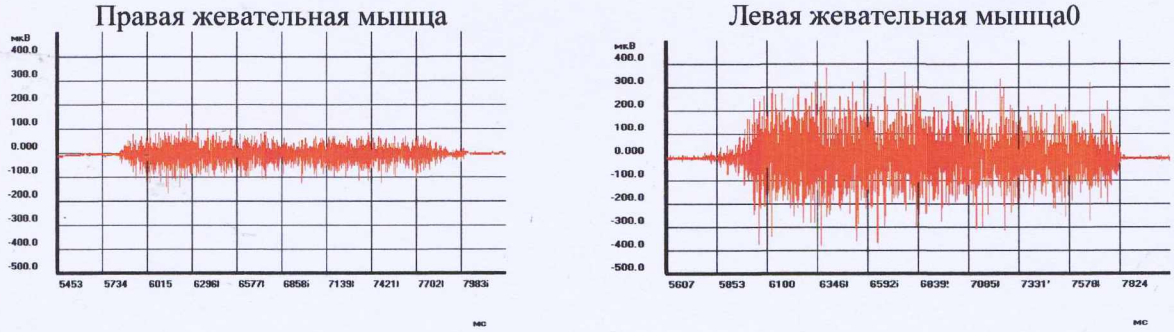

а б

Рис. 3. Электромиограммы собственно жевательных мышц больной К. при сжатии челюстей. Определяется выраженное понижение максимальных показателей биоэлектрической активности волокон правой жевательной мышцы (а) по сравнению с левой (б).

Заключение

Таким образом, системный анализ взаимоотношений всех анатомических компонентов обоих ВНЧС, выявляемых пальпаторно, на прицельных рентгенограммах и электромиограммах жевательных мышц, с детальной оценкой жалоб и анамнеза заболевания позволяет доказательно установить причину возникновения компрессионного болевого мышечно-суставного симптома, способствующего неадекватному (порочному) распределению механической нагрузки на всю зубочелюстную систему, локальной перегрузке элементов одного из суставов, повреждению структурно-функциональных связей, сопровождающихся сдавлением передней верхней ухо-височной ветви лицевого нерва при вероятном ее аномалийном расположении, что проявляется симптомами пареза мимической мускулатуры различной степени. Установление причин возникновения сочетанной мышечно-суставной дисфункции ВНЧС и миофациальных нарушений даст возможность обеспечить адекватное эффективное лечение пациентов.

Литература

1. *Хватова, В.А. Клиническая гнатология / В.А. Хватова. - М.: Медицина, 2005. – 312 с.*
2. *Изучение распространенности и диагностики функциональных нарушений ВНЧС у лиц молодого возраста / [А.С. Щербаков, И.В. Петрика, В.И. Буланов и др.] //Институт стоматологии. - 2013. - №1. – С.18-20.*
3. *Dolatabadi, M. Temporomandibular Disorders in the General Dental Practice / M. Dolatabadi, M.M. H. Kalantar, T K. Taheri.- Tehran: Shayaninamudar, 2003.- 103 p.*
4. *Пузин, М.Н. Болевая дисфункция ВНЧС / М.Н. Пузин, А.А. Вязьмин. - М.: Медицина, 2002. - 160 с.*
5. *Condylar distances in hypermobile temporomandibular joints of patients with excessive mouth openings by using computed tomography / [A. Haghigaht, A. Davoudi, O. Rybalov et al.] //J. Clin. Exp. Dent., 2014. - №6 (5). – P.509 - 513.*
6. *Scrivani, S.J., Temporomandibular disorders / S.J. Scrivani, D.A. Keith, L.B. Kaban // N. Engl. J. Med. - 2008.- № 25 (359).- P.2693-2705.*
7. *Егоров, П.М. Болевая дисфункция височно-нижнечелюстного сустава /П.М.Егоров, И.С. Карапетян // - М.: Медицина, 1986. - 122 с.*
8. *Семкин, В.А. Патология височно-нижнечелюстных суставов / В.А. Семкин, Н.А. Рабухина, С.И. Волков. - М., 2011. – 167 с.*
9. *Jürgen, H. Myofascial Temporomandibular Disorder Pain Pathophysiology and Management / H. Jürgen, P. Svensson // The Puzzle of Orofacial Pain Integrating Research into Clinical Management, 2007. - Vol. 15. - P. 91-123.*
10. *Temporomandibular Joint Disorders: A Review of Etiology, Clinical Management and Tissue Engineering Strategies / [M.K. Murphy, R.F. MacBarb, M.E. Wong et al.] // Oral Craniofac Tissue Eng. – 2011. – Vol. 1. – P. 205-226.*