

МІНІСТЕРСТВО ОХОРОНИ ЗДОРОВ'Я УКРАЇНИ

ЦЕНТРАЛЬНИЙ МЕТОДИЧНИЙ КАБІНЕТ  
З ВИЩОЇ МЕДИЧНОЇ ОСВІТИ

ВИЩИЙ ДЕРЖАВНИЙ НАВЧАЛЬНИЙ ЗАКЛАД УКРАЇНИ  
"УКРАЇНСЬКА МЕДИЧНА СТОМАТОЛОГІЧНА АКАДЕМІЯ"

І. М. Безкоровайна, В. В. Ряднова, Л. К. Воскресенська

# ОФТАЛЬМОЛОГІЯ

Навчальний посібник для студентів  
вищих медичних закладів  
III–IV рівнів акредитації

Полтава  
«Дивосвіт»  
2012

УДК 617.7  
ББК 56.7  
Б 39

**Автори:**

д. мед. н. І. М. Безкоровайна;  
доц. В. В. Ряднова;  
проф. Л. К. Воскресенська.

**Рецензенти:**

чл.-кор. АМН України, д. мед. н., проф. Г. Д. Жабосєдов – зав. кафедри офтальмології НМУ імені О. О. Богомольця;  
д. мед. н., проф. Н. В. Іванова – зав. кафедри оториноларингології з офтальмологією КДМУ імені С. І. Георгієвського.

Рекомендовано центральним методичним кабінетом  
з вищої медичної освіти МОЗ України  
як навчальний посібник для студентів вищих медичних навчальних закладів  
IV рівня акредитації (протокол № 1 від 27.12.2011 р.  
засідання науково-методичної комісії з медицини  
Міністерства освіти і науки України).

**Безкоровайна І. М., Ряднова В. В., Воскресенська Л. К.**

Б 39 Офтальмологія : Навчальний посібник для студентів вищих медичних закладів III–IV рівнів акредитації. – Полтава : Дивосвіт, 2012. – 248 с. : іл., 64 с. вкл.

ISBN 978-617-633-045-5.

Даний посібник призначений допомогти студентам вищих медичних закладів у вивченні дисципліни, підготовці до практичних занять і здачі підсумкового модульного контролю з модуля "Офтальмологія" за кредитно-модульною системою навчання. Інформація викладена у 13 розділах у вигляді методичних рекомендацій із фаху "Офтальмологія" згідно програми підготовки медичних кадрів.

УДК 617.7  
ББК 56.7

© І. М. Безкоровайна,  
В. В. Ряднова,  
Л. К. Воскресенська, 2012.  
© Дивосвіт, 2012.

ISBN 978-617-633-045-5.

Відповідальність за правильність написання медичних термінів та якість наданого ілюстративного матеріалу несуть автори.

---

*Тема I*  
**АНАТОМІЯ І ФІЗІОЛОГІЯ ОРГАНА ЗОРУ.  
ЗОРОВІ ФУНКЦІЇ**

### **1. АКТУАЛЬНІСТЬ ТЕМИ**

За допомогою зорового аналізатора людина отримує близько 80% інформації про навколишній світ. Знати будову зорового аналізатора повинен лікар будь-якого фаху. Досконалі знання клінічної анатомії органа зору допомагають розібратися в патогенезі патології придатків ока, очного яблука та зорового нерва. Профілактика захворювань органа зору, своєчасна їх діагностика та лікування повинні бути в центрі уваги при підготовці лікарів усіх фахів. Визначення гостроти зору, поля зору, кольоросприйняття й адаптації дозволяє зробити правильні висновки під час професійного відбору, військової та трудової експертизи.

### **2. КОНКРЕТНІ ЦІЛІ**

***Уміти:***

- аналізувати анатомічні особливості будови органа зору;
- пояснити особливості функцій органа зору;
- визначити гостроту зору, поле зору, темнову адаптацію, кольоросприйняття;
- визначити етапність обстеження хворих із патологією органа зору, навчитися вести медичну документацію.

***Ознайомитись:***

- з анатомо-гістологічними особливостями будови органа зору та його придатків;
- із принципами профвідбору, лікувально-трудової та військової експертизи при дослідженні зорових функцій;
- із різними видами порушення сутінкового та кольорового зору, методами їх визначення.

***Знати:***

- анатомо-гістологічні особливості та взаємозв'язки складових очного яблука й допоміжного апарату ока;

- принципи визначення гостроти зору та побудови таблиць;
- основні ознаки кольору, способи визначення кольоросприйняття та види його порушень;
- нормальні межі поля зору на білий та хроматичні кольори;
- методи визначення поля зору та зміни периферичного зору;
- методи визначення темної адаптації та види її порушення.

### 3. МІЖДИСЦИПЛІНАРНА ІНТЕГРАЦІЯ

№	Дисципліни	Знати	Уміти
1	Нормальна фізіологія	теорію академіків І. М. Сеченова, І. П. Павлова	пояснити суть акту зору, визначити гостроту зору і поле зору
2	Анатомія, гістологія	анатомію та гістологію органа зору	визначити та назвати на муляжах, таблицях анатомічні утворення очного яблука та його придатків
3	Топографічна анатомія та оперативна хірургія	топографічну анатомію зорового аналізатора	пояснити з анатомічної позиції синдром верхньоочном'якової щілини
4	Нормальна анатомія, курс ендокринології	анатомію м'яза, що піднімає верхню повіку, клініку базедової хвороби	пояснити з анатомічної позиції симптом Грефе, гостроту зору вище 1.0, звуження поля зору на кольори при різних загальних захворюваннях
5	Нервові хвороби	хід 12-и пар черепномозкових нервів	пояснити клініку лагофтальму, клініку парезу лицьового нерва
6	Хірургія і терапія	принципи лікарської етики, збору анамнезу і скарг	пояснити прояви пресбіопії, вибрати зі скарг ті, що характерні для порушення зору, адаптації і кольоросприйняття

### 4. ЗАВДАННЯ ДЛЯ САМОСТІЙНОЇ РОБОТИ ПІД ЧАС ПІДГОТОВКИ ДО ЗАНЯТТЯ

4.1. Перелік основних термінів, параметрів, характеристик, які повинен засвоїти студент при підготовці до заняття.

№	Термін	Визначення
1	Зорові функції	центральный зір, периферичний зір, кольоросприйняття, світлосприйняття, бінокулярний зір
2	Поле зору	простір, який сприймає нерухоме око
3	Скотома	ділянка поля зору, яка випадає
4	Гемералопія	порушення сутінкового зору

№	Термін	Визначення
5	Оболонки очного яблука	фіброзна, судинна, сітчаста
6	Гострота зору	здатність сприймати окремо дві крапки, які знаходяться на мінімальній відстані одна від одної
7	Адаптація	здатність ока пристосовуватися до різного ступеня освітлення
8	Нормальна трихромазія	здатність ока розрізняти три основні кольори

#### 4.2. Теоретичні питання до заняття.

1. Анатомія сітківки та провідних шляхів зорового аналізатора.
2. Методи дослідження центрального зору.
3. Визначення нормальної гостроти зору.
4. Теорії кольоросприйняття.
5. Методи дослідження кольоросприйняття, види порушень кольоросприйняття.
6. Поняття поля зору, методи визначення поля зору, нормальні межі та види порушень.
7. Поняття світловідчуття та світлосприйняття.
8. Визначення і види адаптації, методи дослідження темної адаптації, види порушень та їх лікування.

#### 4.3. Практичні роботи (завдання), які виконуються на занятті.

1. Визначити гостроту зору за допомогою таблиць та формул, записати гостроту зору.
2. Визначити поле зору контрольним методом.
3. Визначити кольоросприйняття за допомогою таблиць Рабкіна.
4. Дослідити адаптацію.

### 5. ЗМІСТ ТЕМИ

#### ІСТОРИЧНА ДОВІДКА

В Україні існують 3 офтальмологічні школи: Харківська, Київська й Одеська.

Харківська школа почалася з 1868 р., коли в Харкові було створено кафедру очних хвороб, яку очолив Л. Л. Гіршман. По закінченні університету він навчався у відомих європейських офтальмологів, а після повернення захистив дисертацію на ступінь доктора медицини з теми кольорового відчуття. У 1930 р. на базі лікарні імені Л. Л. Гіршмана створено перший Український НДІ очних хвороб імені Л. Л. Гіршмана, що став провідним закладом не лише в Україні, але й у Радянському Союзі. Його директором був відомий спеціаліст у галузі кольорового зору, автор поліхроматичних таблиць для дослідження кольоровідчуття Ю. Б. Рабкін.

У Києві й Дніпропетровську були засновані філії цього інституту. Водночас цей заклад став базою кафедр очних хвороб декількох вузів – інституту вдосконалення лікарів (1920 р.), 2-го медичного інституту (1935 р.), стоматологічного інституту (1930 р.), санітарно-гігієнічного факультету 1-го медичного інституту.

Становлення офтальмологічної школи в Києві пов'язане з іменем В. П. Караваєва. Видатний хірург, учень М. І. Пирогова, професор Київського університету, він розробив свою оригінальну операцію з видалення катаракти. До його заслуг також належить організація в університеті самостійної кафедри очних хвороб (1869 р.). Першим завідувачем кафедри та клініки був професор О. В. Іванов.

Одеська офтальмологічна школа наймолодша, але вона справила вирішальний вплив на розвиток офтальмології в Україні. Виникла ця школа 1903 р., коли в Новоросійському (нині – Одеський) університеті була відкрита кафедра очних хвороб, яку очолив найвидатніший офтальмолог початку ХХ ст. С. С. Головін. Вихованець московської школи офтальмологів, він на Півдні України розвивав офтальмологічну науку, яку згодом його учні (академік В. П. Філатов, професор С. Р. Кальфа) і послідовники (академіки Н. О. Пучковська, М. Є. Кащук, І. Г. Єршович та ін.) піднесли до світового рівня. У 1911–1956 рр. кафедру очолював Л. Л. Гіршман. У працях академіка В. П. Філатова висвітлені питання відновної офтальмохірургії, трансплантації рогівки, дії біогенних стимуляторів. Запропонована ним методика пластичних операцій застосовується не лише в офтальмології, але й для відновлення будь-яких інших органів. В. П. Філатов розробив і впровадив трансплантацію консервованої донорської рогівки.

### ЗОРОВИЙ АНАЛІЗАТОР – СКЛАДНА СИСТЕМА, ЯКА СКЛАДАЄТЬСЯ:

- з очного яблука;
- із придаткового апарату ока (повіки, кон'юнктива, слізні залози, слъзовідвідні шляхи, очоруховий апарат);
- із зорових шляхів (зорові нерви, хіазма, зорові тракти, зорові центри – зовнішні колінчаті тіла);
- із центрального нейрона (пучок Граціоле);
- із зорового центру (потиличні доли головного мозку).

**Очне яблуко** знаходиться в кістковому утворенні – орбіті. Воно має еліпсоподібну форму, діаметр близько 22–24 мм, вагу 7–8 г. Форму та розмір очного яблука визначає фіброзна оболонка (склера і рогівка). Вона забезпечує захист очного яблука від зовнішніх подразників. Очне яблуко складається з трьох оболонок: фіброзної, судинної, сітківки.

**Фіброзна оболонка** складається зі склери й рогівки.

*Склери* утворюють щільні колагенові волокна. Її товщина в різних ділянках очного яблука неоднакова (у межах 0,5–1,2 мм). Склера здорових

очей після завершення росту очного яблука (у юнаків – 20–22 роки, у дівчат – 18 років) практично нерозтяжна.

*Рогівка* є передньою частиною фіброзної оболонки. Вона прозора і має сферичну форму, завдяки чому виконує роль оптичної лінзи. Товщина рогівки – 0,6–1,0 мм, розмір – 11–12 мм, оптична сила – в середньому 42,0 дптр. Рогівка – безсудинне утворення. Хвороби рогівки проявляються в її помутнінні (набряк, інфільтрат, рубець).

***Судинна оболонка складається з райдужки, хоріоїдеї і цилиарного тіла.***

*Райдужна оболонка* – передня частина судинного тракту. Круглий отвір у райдужній оболонці (зіниця) відіграє роль діафрагми ока. Основною функцією райдужної оболонки є регуляція кількості світла, яке потрапляє в око. Зміна форми зіниці вказує на запалення райдужки або порушення симпатичної і парасимпатичної іннервації.

*Хоріоїдея (власне судинна оболонка)* складається із судин різного калібру й виконує трофічну функцію. Хвороби хоріоїдеї як правило пов'язані з хворобами сітківки. Вони проявляються в порушенні кровопостачання, дистрофії, запаленні.

*Цилиарне тіло.* Волокна цилиарного тіла утримують кришталик за райдужною оболонкою в межах зіниці. Завдяки натяжінню м'язів цилиарного тіла та еластичності кришталика змінюється його форма і, як наслідок, його оптична сила. Це і є акомодация. Цилиарне тіло виробляє водянисту рідину, яка заповнює передню камеру очного яблука (простір між задньою поверхнею рогівки та передньою поверхнею райдужної оболонки і кришталика). Внутрішньоочна рідина забезпечує трофіку кришталика, який не має судин. Зменшення продукції водянистої вологи або затримання її відтоку з кута передньої камери через Шлемів канал призводить до підвищення внутрішньоочного тиску (основний прояв глаукоми). Кількість утвореної і відтікаючої рідини повинна бути збалансованою.

***Сітківка*** сприймає світлове подразнення і перетворює його в нервовий імпульс, який через зорові шляхи досягає потиличної долі кори головного мозку, де формується зоровий образ. Сітківка складається із 10 гістологічних шарів, а нервові клітини представлені трьома нейронами:

- перший нейрон – палички та колбочки;
- другий нейрон – біполярні клітини, що з'єднують клітини першого і третього нейронів;
- третій нейрон – гангліозні клітини.

Осьові циліндри гангліозних клітин з усієї сітківки збираються в диск зорового нерва і формують зоровий нерв. Кровопостачання сітківки відбувається за рахунок центральної артерії, центральної вени сітківки і судинної оболонки. Гілки центральної артерії сітківки не мають анастомозів, і повна обтурація однієї з них викликає незмінні дегенеративні процеси відповідного сек-

тора сітківки. Сітківка рихло прилягає до інших оболонки, придавлена скло-подібним тілом, і кріпиться до каркаса очного яблука у двох місцях: навколо ДЗН і по зубчастій лінії (межа циліарного тіла і райдужної оболонки).

Кришталік відноситься до прозорих середовищ ока.

**Кришталік** – це двояковипукле прозоре еластичне утворення. Оптична сила складає 16–18 дптр. Розташований позаду зіниці й райдужної оболонки. До задньої поверхні кришталіка прилягає передня мембрана скло-подібного тіла. З віком еластичність кришталіка зменшується. Це стає помітним, починаючи з 40–45 років, і призводить до необхідності користуватися окулярами для роботи на близькій відстані. Патологія кришталіка проявляється в його помутнінні (катаракта), у зміні положення (вивих, підвивих).

**Зоровий нерв** – це відрізок зорового шляху. Починається з диска зорового нерва і закінчується в хіазмі (після неповного перехрестя). Більша частина зорового нерва знаходиться в орбіті, менша – в середині черепа.

**Орбіта** – це кісткове утворення пірамідоподібної форми, в якому знаходяться очне яблуко, зоровий нерв, зовнішні м'язи, очна артерія і вена, всі рухові нерви ока, перша гілка трійчастого нерва. Орбіта розташована поруч із гайморовою, лобною, решітчастою пазухами і з порожниною черепа.

**Повіки** виконують захисну функцію, захищають очне яблуко від пошкоджень. Шкіра повік тонка, відсутній підшкірножировий шар, підшкірна клітковина рихла. Цим пояснюється легке виникнення набряків і крововиливів при безпосередньому ушкодженні повік чи патологічних процесах поблизу. У товщі хрящів повік велика кількість сальних залоз. Порушення їхньої функції може бути причиною ячменів, халязіонів, блефаритів.

**Кон'юнктива** – слизова оболонка, якою вкрита задня поверхня повік і передня поверхня склери очного яблука до рогової оболонки. У місці переходу кон'юнктиви з повік на очне яблуко утворюються склепіння (верхнє й нижнє).

**М'язовий апарат** забезпечує рух очних яблук. Він складається з 4-х прямих і 2-х косих окорухових м'язів, м'яза, який піднімає верхню повіку, й орбітального м'яза, що бере участь у закриванні очної щілини.

Іннервація м'язів очного яблука:

- прямі м'язи (верхній, нижній, внутрішній) і м'яз, який піднімає верхню повіку – окоруховим нервом;
- зовнішній прямий м'яз – відвідним нервом;
- верхній косий м'яз – блоковим нервом.

**СЛІЗНІ ОРГАНИ СКЛАДАЮТЬСЯ:**

- зі слізної залози та додаткових слізних залоз, які є сльозопродуку-ючими;
- зі сльозовідвідних шляхів.



Слізна залоза розташована у верхньо-зовнішній частині орбіти. Сльозовідвідна система починається слізними точками, далі йдуть слізні каналці, слізний міхур і слізноносовий канал, що відкривається під нижню носову раковину. Сльоза постійно зволожує рогівку та кон'юнктиву.

### **Зорові функції.**

Зір – це п'ять зорових функцій:

- 1) центральний зір;
- 2) кольоросприйняття;
- 3) периферичний зір;
- 4) світлосприйняття (сутінковий зір);
- 5) біокулярний зір.


**Центральний зір** забезпечує ясне бачення предметів. Центральний зір характеризується гостротою зору, що залежить від мінімальної відстані між двома крапками, які око сприймає окремо. У XVIII ст. астроном Гук зазначив, що дві зірки в телескоп можна бачити лише тоді, коли на них дивитися під кутом не менше, ніж  $1^\circ$ . Саме кут зору в  $1^\circ$  вважають за нормальну його гостроту і приймають за рівну одиницю ( $\text{visus} = 1,0$ ). На сітківці цій величині відповідає ділянка в  $0,004 \text{ мм}^2$  – це приблизно діаметр колбочки ока ( $0,003\text{--}0,004 \text{ мм}^2$ ). Тільки в разі якщо зображення потрапить на дві колбочки, відокремлені одна від одної третьою, забезпечується окреме сприйняття двох точок. Точно визначити гостроту зору можна за мінімальним його кутом для даного ока, тобто мінімальною відстанню між двома точками, за якої вони сприймаються окремо (*minimum separabile*).

Гостроту зору на практиці визначають не за поняттям *minimum separabile*, а за здатністю органа зору розрізняти дрібні деталі предмета (*minimum visibile*). Саме на цих двох принципах у 1862 р. голландець Г. Снеллен розробив і запропонував таблицю для визначення гостроти зору. Усі літери в ній видно на певній відстані під кутом  $5^\circ$ , а їхні деталі –  $1^\circ$ . Гостроту зору ( $\text{visus}$ ) визначають за формулою:  $\text{visus} = d/D$ , де  $d$  – найбільша відстань, з якої пацієнт розрізняє знаки таблиці, а  $D$  – відстань, з якої деталі опто типу розрізняються під кутом зору  $1^\circ$  (норма). На гостроту зору впливає якість освітлення: в умовах монохромного світла зір вищий, надто в жовтій частині спектра. Чіткіше сприйняття предметів відбувається при біокулярному зорові, ніж під час розглядання їх кожним оком окремо. Це можна пояснити тим, що в разі закриття одного ока зіниця другого розширюється, і гострота зору відтак знижується. Також відіграють роль інші чинники – точніша фіксація очей за умови біокулярного зору, психологічний момент тощо.

Гострота зору визначається за допомогою спеціальних таблиць, на яких літери (оптотипи) мають різний розмір. Оптотипи розташовані в 10–12 рядках. У кожному рядку розміри оптотипів однакові, але постійно зменшуються від верхнього рядка до нижнього. Обстеження проводять на відстані 5 м. Варіант фізіологічної норми дорівнює 1,0. Сучасні таблиці для визна-

чення гостроти зору складені за десятинною системою (ідея Монук'є). Найдрібніші літери в них видно під кутом  $5^\circ$  на відстані 5 м. Якщо обстежуваний прочитає останній рядок із цієї відстані, гострота його зору становить 1,0. Із кожним вищим рядком вона зменшується на 0,1, дорівнюючи відповідно 0,9; 0,8 і т. д. У наш час таблиці містять знаки, які легко розпізнати й назвати як дорослим, так і дітям. Це, наприклад, знак у вигляді літери "ш", обернений по-різному, а також кільця Ландольта з розривами з різних боків.

Якщо пацієнт із відстані 5 м не прочитає верхнього рядка знаків, гострота його зору менша за 0,1. Поступово наближаючи пацієнта до таблиці, з'ясовують, на якій відстані він зможе прочитати перший рядок. Якщо, наприклад, ця відстань становить 3 м, то, за формулою Снеллена, гострота зору цієї людини дорівнює 0,06. Отже, кожен метр відстані відповідає гостроті зору 0,02 (мал. 1.1).



Мал. 1.1. Визначення гостроти зору суб'єктивним методом

Якщо гострота зору обстеженого нижча, ніж 0,005, то для її характеристики вказують, з якої відстані він рахує пальці, наприклад,  $\text{Visus} = \text{рахунок пальців на } 10 \text{ см}$ . Коли око не розрізняє предметів, а сприймає тільки світло, гостроту зору визначають рівнем світлосприйняття:  $\text{Visus} = 1/\infty$ . Якщо обстежуваний бачить світло і правильно визначає його напрям, то гостроту зору оцінюють рівнем світлосприйняття з правильною світлопроекцією:  $\text{Visus} = 1/\infty \text{ proectio lucis certa}$ . Якщо обстежуваний неправильно вказує джерело світла, то  $\text{Visus} = 1/\infty \text{ proectio lucis incerta}$ . Якщо пацієнт не бачить світла, то гострота зору дорівнює нулю ( $\text{Visus} = 0$ ).

Об'єктивний метод визначення гостроти зору оснований на прояві мимовільного оптокінетичного ністагму при розгляді рухомих об'єктів і проводиться за допомогою ністагмоапарата.

**Кольоросприйняття.** За допомогою кольоросприйняття ми маємо можливість сприймати все різноманіття кольорів природи. Око в нормі сприй-

має три основні кольори спектра: зелений, червоний, синій, а також має можливість розрізняти близько 160 різних відтінків. Усе різноманіття кольорів створюється завдяки змішуванню трьох основних кольорів. До ахроматичних відносяться білий, сірий, чорний кольори, в яких людське око розрізняє до 300 різних відтінків. Усі ахроматичні кольори характеризуються яскравістю, тобто ступенем наближення його до білого кольору. Хроматичні кольори характеризуються колірним тоном, яскравістю й насиченістю (мал. 1.8).

Виділяють три групи кольорів:

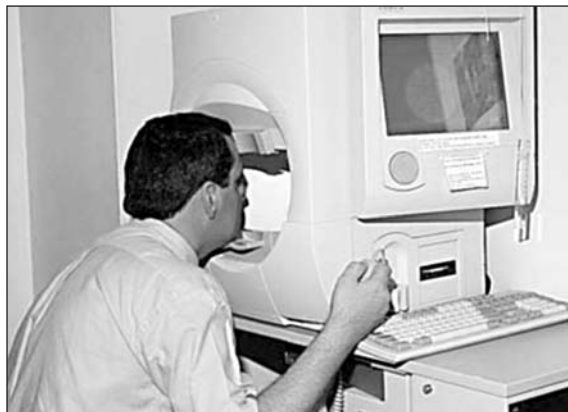- 1) довгохвильові – червоний і помаранчевий;
- 2) середньохвильові – жовтий і зелений;
- 3) короткохвильові – блакитний, синій і фіолетовий (мал. 1.9).

За межами хроматичної частини спектра знаходяться невидимі неозброєним оком довгохвильове – інфрачервоне і короткохвильове – ультрафіолетове випромінювання. Унаслідок вроджених особливостей або захворювання один із цих кольорів у сприйнятті оком може випадати. Люди, які сприймають три основні кольори, є трихроматами. Досліджується кольоросприйняття за допомогою поліхроматичних таблиць Рабкіна.

Розлади кольоросприйняття можуть проявлятися аномальним сприйняттям кольорів, яке називається кольороаномалією, чи аномальною трихромазією, або повним випадінням одного з трьох компонентів – дихромазією. В окремих випадках спостерігається тільки чорно-біле сприйняття – монохромазія.

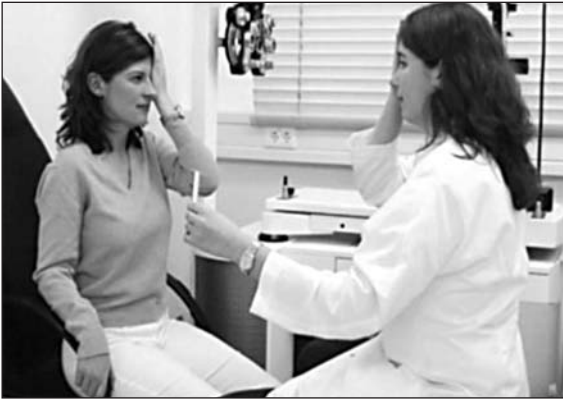**Периферичний зір** дозволяє орієнтуватися в просторі. Він вимірюється величиною поля зору (простір, який бачить нерухоме око). Усе, про що йшлося вище, стосувалося центрального зору, який забезпечують близько 8 млн колбочок центральної ямки жовтої плями сітківки. Решта сітківки має світлочутливі елементи – палички (близько 180 млн), завдяки їм око має здатність до периферичного зору, а також спроможне орієнтуватися в умовах різного освітлення (темнова адаптація).

**Поле зору** – це сукупність усіх точок простору, що сприймаються нерухомим оком. Кожне око має поле зору, обмежене частинами обличчя, які



Мал. 1.2. Комп'ютерна периметрія

його оточують – спинкою носа та надбрів'ям. Залежно від будови й розташування цих частин у різних людей поле зору може бути неоднаковим. Середній показник такий: кут зору назовні – до 90°, угору – 50–55°, до



Мал. 1.3. Визначення поля зору контрольним методом

середини –  $55^\circ$ , униз –  $65-70^\circ$  (мал. 1.2, 1.3, 1.7). Методи дослідження поля зору: периметрія, кампіметрія, контрольний метод. Периметрію проводять за допомогою спеціальних приладів – периметрів. Сучасні їх моделі – сферопериметри повністю або напівавтоматизовані та комп'ютеризовані.

Центральне поле зору в межах  $30-40^\circ$  від його центру досліджують методом кампіметрії. Перед пацієнтом на від-

стані 1 м розташовують чорну дошку (площина Грефе), пропонують зафіксувати погляд на білій точці в її центрі. З периферії чорної площини дошки до центру переміщують об'єкти різного розміру, визначаючи місце випадіння їх із поля зору. Так виявляють центральні, переферичні, абсолютні та відносно обмежені дефекти в полі зору (скотоми), межі сліпої плями. Сучасні комп'ютерні периметри дають змогу швидко виявити дефекти центрального поля зору, що має велике значення в діагностиці змін сітківки в ділянці жовтої плями, а також дугоподібні скотоми при глаукомі.

З метою діагностики та більш точного обґрунтування висновків у випадку багатьох захворювань зорового нерва слід визначити межі поля зору для кольорів. Використовують периметрію, застосовуючи кольорові об'єкти.

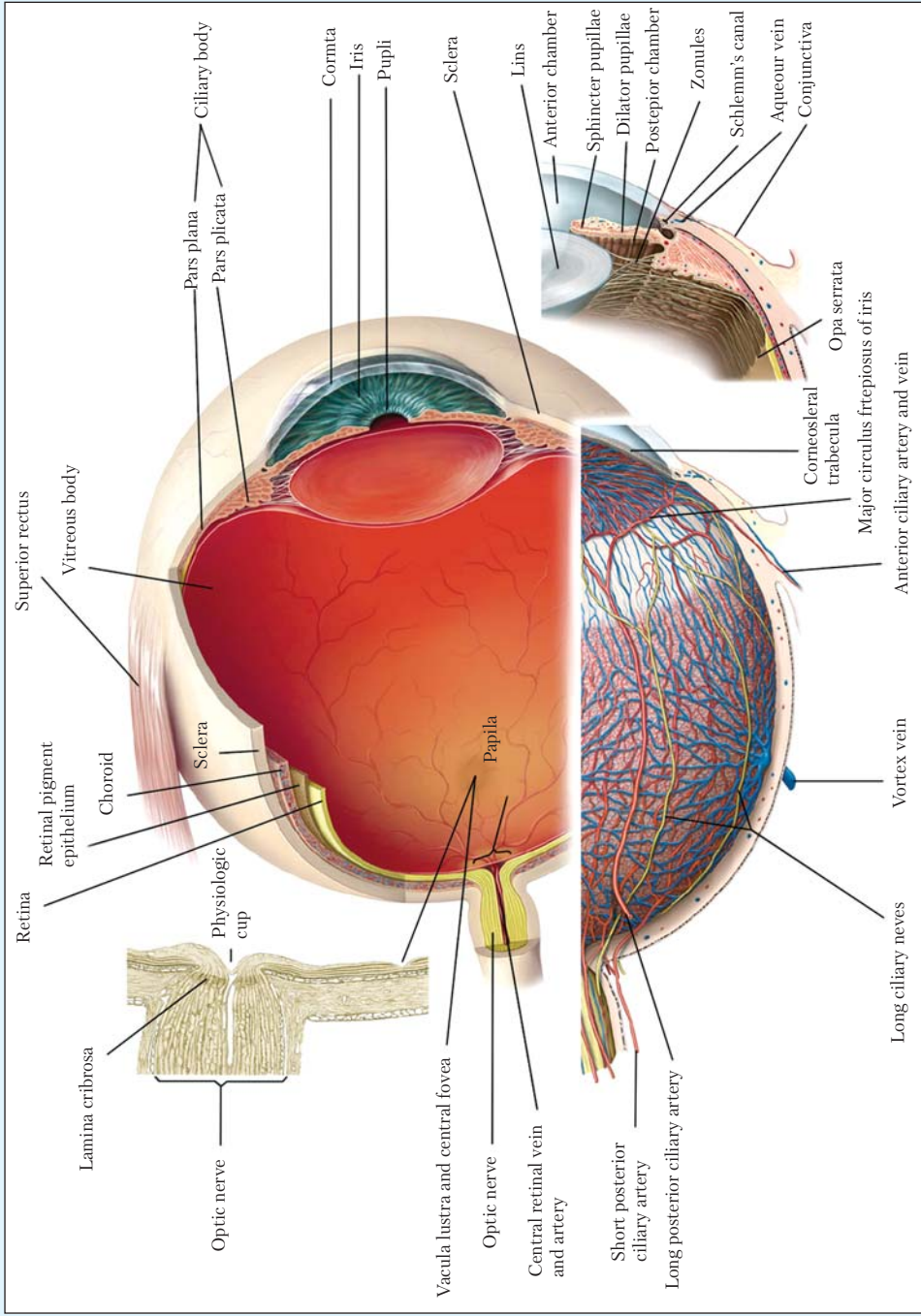
Межі поля зору мають значення і для діагностики топографії ушкоджень зорового тракту. Якщо межі звужені з усіх боків, діагностують концентричне звуження поля зору. У разі випадіння поля зору у вигляді сектора, квадранта, половини поля, мову ведуть про сектороподібні, квадрантні, половинні випадіння. Половинні обмеження поля на обох очах є ознакою геміанопсії.

**Скотоми** – обмежені дефекти в полі зору.

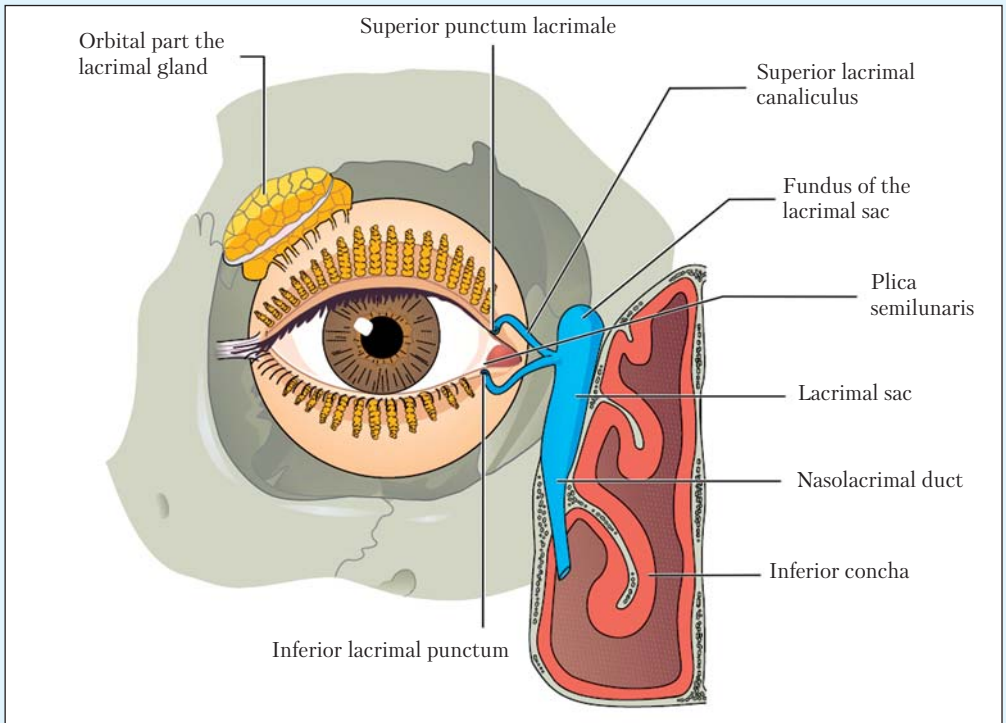
Основні характеристики скотоми:

- фізіологічна й патологічна;
- відносна й абсолютна;
- позитивна й негативна.

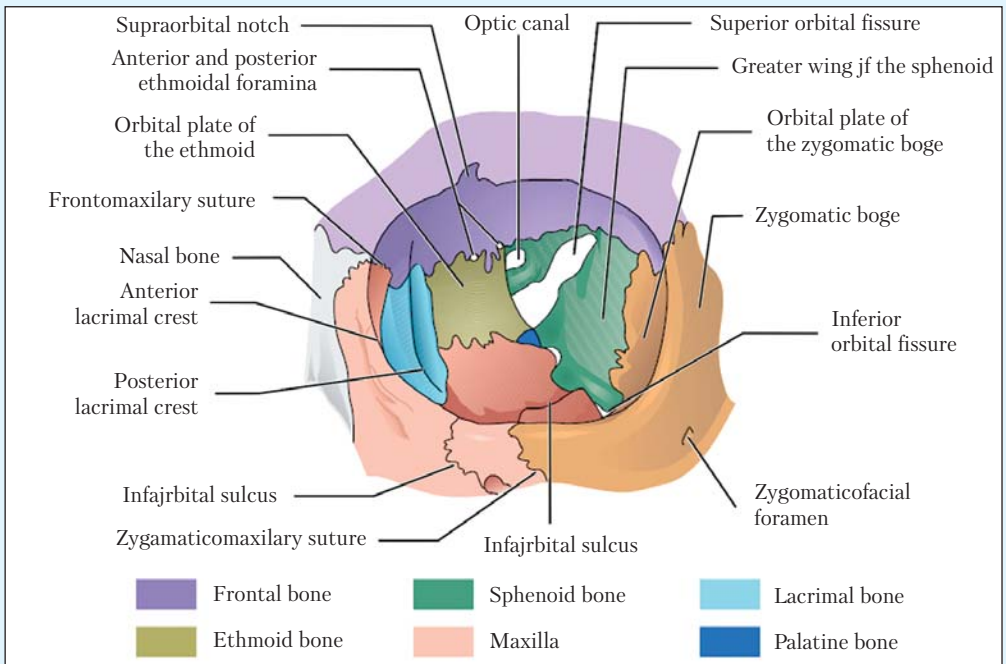
За розташуванням скотоми можуть бути центральними й периферичними. За характером розрізняють позитивну й негативну скотоми. Позитивну хворий відчуває як темну або забарвлену в якийсь колір пляму, що закриває частину предмета під час його розглядання. Виявляють порушення за допомогою сітки, запропонованої швейцарським офтальмологом Амслером. Аркуш паперу формату А4 ділять на рівні квадрати зі стороною 10 або 8 мм, у центрі сітки наносять круглу темну пляму. Після цього хворому з



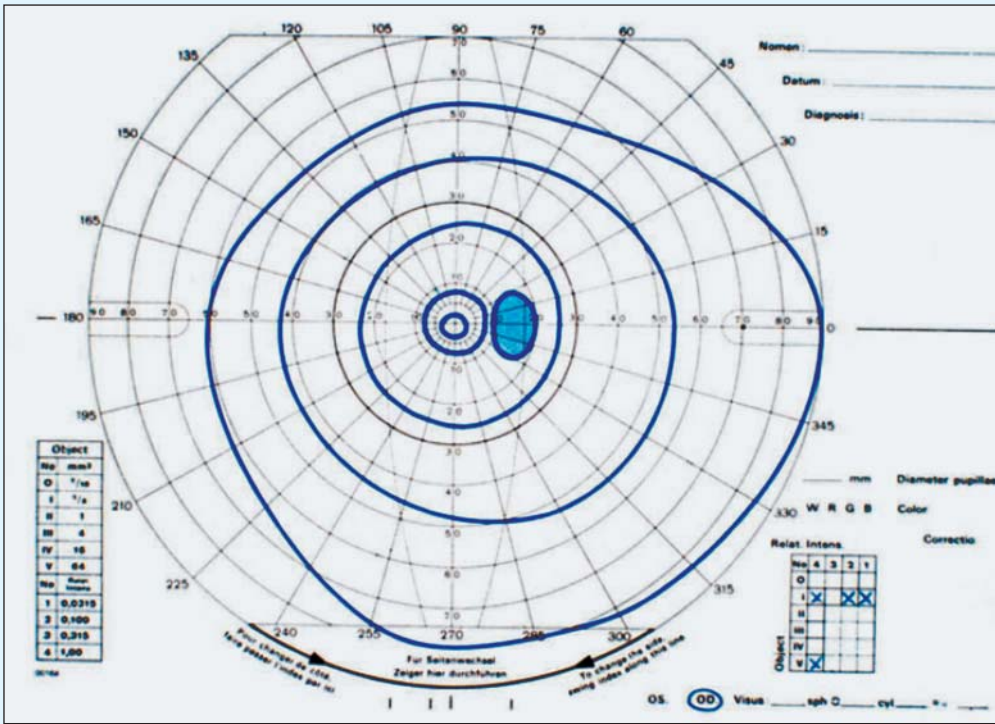
**Мал. 1.4.** *Сазітальний розріз ока*




**Мал. 1.5.** Анатомічна будова слізного апарату



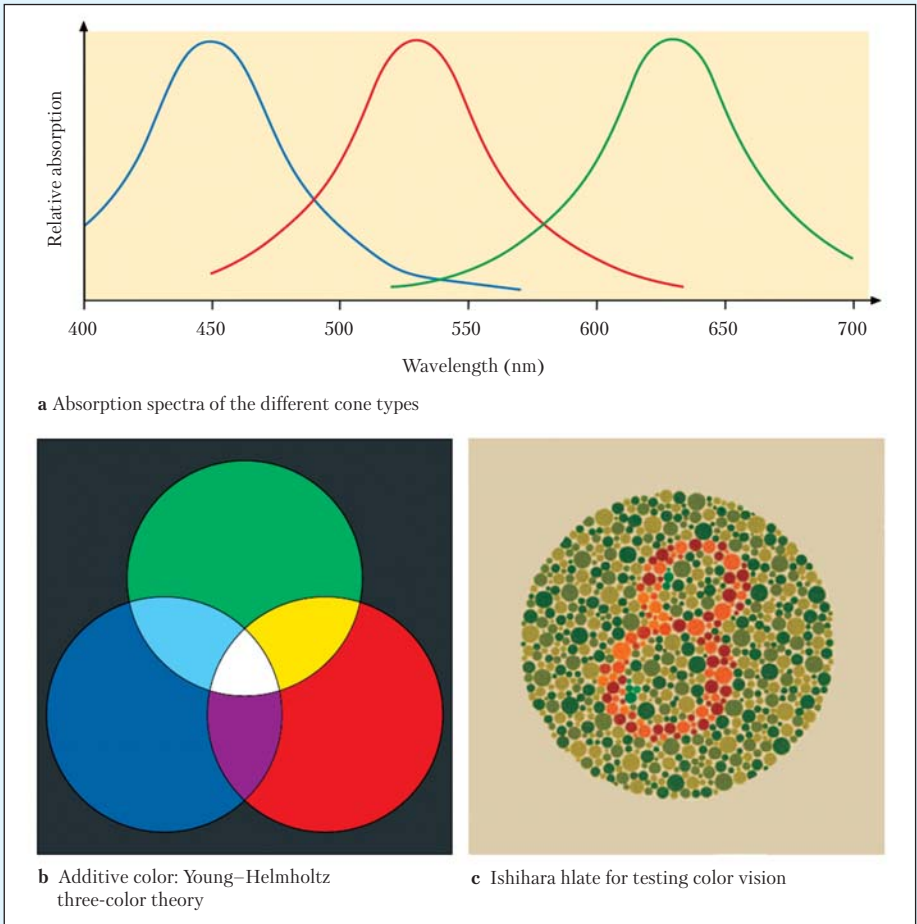
**Мал. 1.6.** Анатомічна будова орбіти



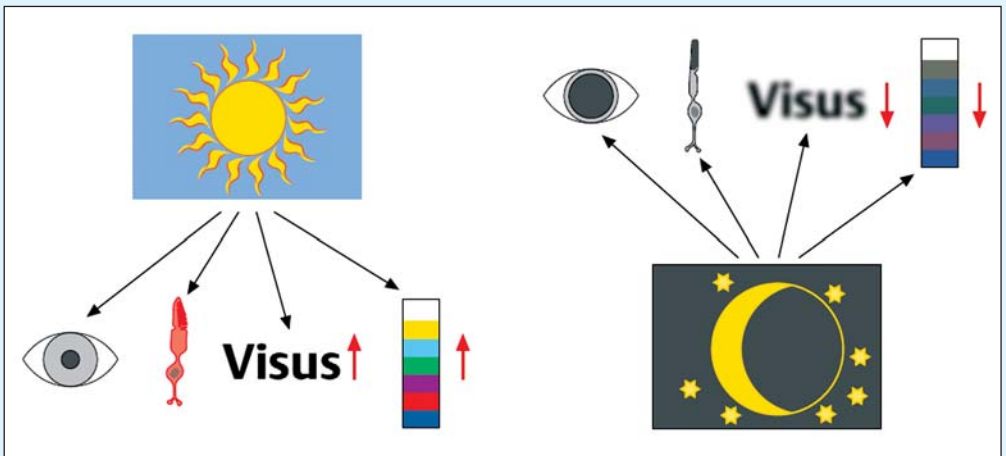
Мал. 1.7. Нормальні межі поля зору



Мал. 1.8. Поліхроматичні таблиці



Мал. 1.9. Кольорсприйняття



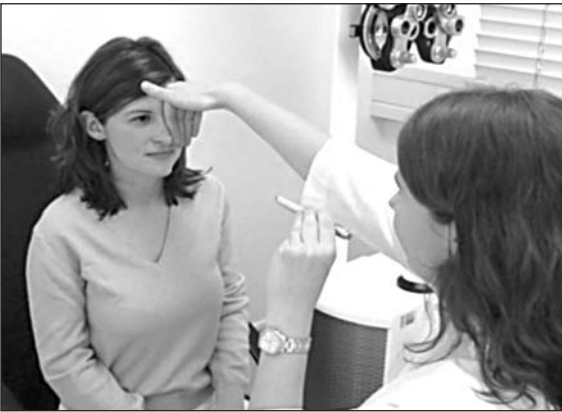Мал. 1.10. Механізм світлосприйняття, адаптації



відповідною оптичною корекцією пропонують подивитись на пляму з відстані 30–35 см. При патології спостерігатиметься випадіння з поля зору окремих квадратів або ліній. Варіювання форми й розміру квадратів або ліній (збільшення – макропсія, зменшення – мікропсія) також має діагностичне значення. Якщо є центральні зміни сітківки, хворий при зміні її освітлення (переведення погляду зі світлої поверхні на більш темну) може помітити позитивну скотому (скотома дезадаптації).

Негативну скотому хворий не помічає, її виявляють під час дослідження поля зору. Особливо інформативною є кампіметрія. Скотому вважають абсолютною, якщо з поля зору хворого випадає певна ділянка, відносною – якщо на цій ділянці знижена видимість тест-об'єкта. Приклад абсолютної негативної скотоми – сліпа пляма (зона диска зорового нерва – проекція в просторі диска зорового нерва), що інакше називається *фізіологічною скотомою*. Вона розташована в скроневій половині поля зору на 12–18° від точки фіксації. Її розміри по вертикалі – 8–9°, по горизонталі – 5–8°. До фізіологічних скотом відносяться й ангіоскотоми, що відповідає розташуванню судин на сітківці.

**Світлосприйняття (сутінковий зір)** забезпечує здатність бачити при малому освітленні та в сутінках. У сутінках ми не розрізняємо кольорів ("уночі всі кішки сірі"). Порушення сутінкового зору може бути вродженим або набути (у результаті



Мал. 1.11. Визначення світлосприйняття

авітамінозу чи захворювання). Таке порушення називається гемералопією (мал. 1.11).

Світлосприйняття забезпечується паличковими нейрорецепторами сітківки. Для дослідження світлової чутливості використовуються контрольні проби та адаптометри. Найпростішою пробою є спостереження за діями обстежуваного в затемненому приміщенні. Можна провести спеціальну пробу

Кравкова – Пуркін'є. На кути чорного картону, розміром 20 x 20 см наклеюють 4 квадрати розміром 3 x 3 см з блакитного, жовтого, червоного та зеленого паперу. Кольорові квадрати показують у затемненій кімнаті на відстані 40–50 см від ока. В нормі стає помітним жовтий квадрат, потім блакитний.

Світлова адаптація відбувається протягом перших секунд, потім вона сповільнюється і закінчується до кінця першої хвилини. Темнова адаптація відбувається повільніше: наростає поступово протягом 20–30 хв., і лише через 50–60 хв. досягається максимальна адаптація (мал. 1.10).

*Дослідження темної адаптації.* За допомогою адаптометрів (приладів для вимірювання світлочутливості) визначають мінімальне світлове подразнення, що сприймається оком під час тривалого перебування в темряві.

Суб'єктивно розлади адаптації проявляються зниженням орієнтації в просторі з наростанням темряви, тобто в умовах зниженого освітлення. Такий стан назвають "курячою сліпотою", або гемералопією (від *hemera* – день, *opt* – зір).

Є три форми гемералопії – вроджена, симптоматична та есенціальна.

*Вроджена гемералопія.* Зміни в зоровому нерві й на сітківці офтальмоскопічно не виявляються, це можливо зробити лише за допомогою електроретинографії.

*Симптоматична гемералопія* виявляється при захворюваннях сітківки (пігментна дистрофія, відшарування сітківки), атрофіях зорового нерва, глаукомі.

*Есенціальна гемералопія* розвивається за відсутності або недостатньої кількості в організмі вітаміну А. Для цього стану характерний ксероз – сухість ока. На кон'юнктиві також виявляють характерні зміни – вона легко береться зморшками і на вигляд нагадує цигарковий папір. Ксероз рогівки призводить до кератомалачії (розплавлення рогівки). Таку форму гемералопії лікують уведенням вітамінів, яких бракує, насамперед ретинолу. Хворим дають риб'ячий жир, свіжі овочі, печінку, продукти з багатим вмістом каротину і білка. Якщо наявні захворювання печінки, призначають відповідну терапію.

---

*Тема II*  
**РЕФРАКЦІЯ ТА АКОМОДАЦІЯ**

### 1. АКТУАЛЬНІСТЬ ТЕМИ

Однією з головних умов нормального ясного зору є отримання чіткого зображення оточуючих предметів на сітківці. Зниження зору вдалину чи зблизька, яке зумовлене рефракцією, тобто заломлюючою системою ока, в різні періоди життя різне практично в усіх людей. Знання законів заломлення променів світла оптичним апаратом ока, необхідної окулярної корекції його, дозволяє встановити, як люди бачать предмети на різних відстанях у різному віці, як допомогти при зниженні гостроти зору й запобігти їй прогресуванню. Такі дані вивчаються в середній школі і є важливими через фізіологічні зміни заломлення світла всіх індивідуумів.

### 2. КОНКРЕТНІ ЦІЛІ

***Уміти:***

- визначити рефракцію та акомодацію ока;
- надати санітарно-гігієнічні рекомендації при аномаліях ре-фракції.

***Ознайомитись:***

- із видами клінічної рефракції;
- із механізмом акомодації та його значенням для функції органа зору;
- зі змінами акомодації залежно від віку.

***Знати:***

- анатомію, гістологію і взаємодію оптичної системи очного яблука;
- фізіологічне призначення оптичної системи ока;
- механізм акомодації;
- принципи корекції аномалій рефракції;
- клінічні прояви міопії та гіперметропії;
- методи дослідження клінічної рефракції.

### 3. МІЖДИСЦИПЛІНАРНА ІНТЕГРАЦІЯ

№	Дисципліни	Знати	Уміти
1	Загальна хірургія	правила збору анамнезу офтальмологічних захворювань	вибрати з даних анамнезу відомості, характерні для аномалії рефракції
2	Біологічна фізика	методи визначення фізичної та клінічної рефракції ока	визначити клінічну рефракцію об'єктивним та суб'єктивним методами
3	Нормальна фізіологія, пропедевтика внутрішніх хвороб	дослідження зорових функцій (гострота зору, поле зору), дослідження в прохідному світлі	визначити зорові функції
4	Фармакологія	препарати мідріатики та механізм їхньої дії	визначити показання до їх застосування

### 4. ЗАВДАННЯ ДЛЯ САМОСТІЙНОЇ РОБОТИ ПІД ЧАС ПІДГОТОВКИ ДО ЗАНЯТТЯ

**4.1. Перелік основних термінів, параметрів, характеристик, які повинен засвоїти студент при підготовці до заняття.**

№	Термін	Визначення
1	Рефракція	заломлення світла в оптичній системі ока
2	Акомодація	здатність ока бачити незалежно від відстані
3	Фізична рефракція	сила оптичної системи
4	Клінічна рефракція	положення головного оптичного фокуса відносно сітківки
5	Еметропія	співрозмірна рефракція
6	Аметропія	неспіврозмірна рефракція
7	Астигматизм	поєднання двох видів рефракції або різних ступенів одного виду рефракції в одному оці
8	Діоптрія	одиниця вимірювання рефракції

**4.2. Теоретичні питання до заняття.**

1. Фізична рефракція.
2. Одиниці вимірювання сили оптичних лінз.
3. Характеристика різних видів клінічної рефракції.
4. Хід променів у еметропічному оці.
5. Хід променів у міопічному оці, принципи корекції.

6. Хід променів у гіперметропічному оці, принципи корекції.
7. Методи визначення рефракції (суб'єктивний та об'єктивний).
8. Поняття механізму акомодації.
9. Характеристика пресбіопії.
10. Астигматизм, принципи корекції.
11. Поняття анізометропії, принципи корекції.

#### 4.3. Практичні завдання, які виконуються на занятті.

1. Визначення клінічної рефракції суб'єктивним та об'єктивним методами.
2. Визначення гостроти зору.
3. Підбір коригуючих лінз.

## 5. ЗМІСТ ТЕМИ

**Рефракція** – це заломлення світла в оптичній системі ока.

Оптичний апарат ока складається:

- з оптичної системи, яка представлена рогівкою, кришталіком, склоподібним тілом, вологою передньої та задньої камер ока. Сумісна дія елементів цієї системи забезпечує заломлення променів, які відбиваються від предметів, що розглядаються. Сумарна заломлююча сила ока складає приблизно 60 дптр (фізична рефракція).
- зі сприймаючої системи – сітківки.

Чітке зображення предметів на сітківці утворюється за умови співпадіння головного оптичного фокуса з положенням сітківки (клінічна рефракція).

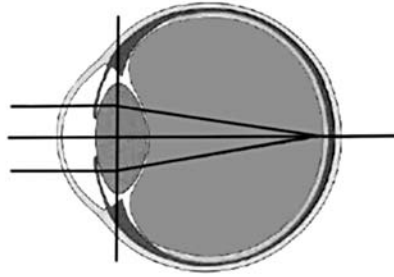
Види клінічної рефракції:

- еметропія (співрозмірна);
- аметропія: міопія, гіперметропія (мал. 2.1).

При еметропії паралельні промені, які йдуть від віддалених предметів, збираються на сітківці. У такому випадку довжина очного яблука та оптична сила ока співпадають.

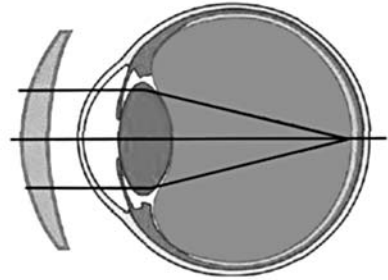
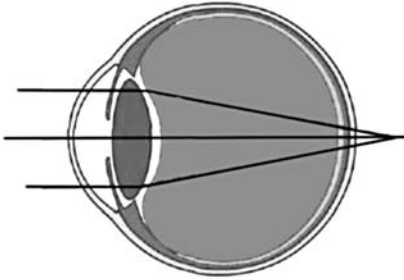
При *міопії (короткозорість)* паралельні промені, які йдуть від віддалених предметів, збираються перед сітківкою. Відповідно на сітківці формується нечіткий образ. У даному випадку має місце невідповідність довжини ока й оптичної сили ока (вона більша за необхідну). Для того, щоб перевести головний фокус на сітківку і мати чітке зображення, необхідно зменшити оптичну силу ока. Це можливо завдяки розсіюючим скельцям (мінусові скельця).

При *гіперметропії (далекозорість)* паралельні промені, які йдуть від віддалених предметів, не збираються в оці: головний фокус знаходиться за оком. Оптична сила ока недостатня для даного очного яблука. Для нормального зору необхідно збільшити оптичну силу ока. Це можливо завдяки збираючим скельцям (плюсові скельця).



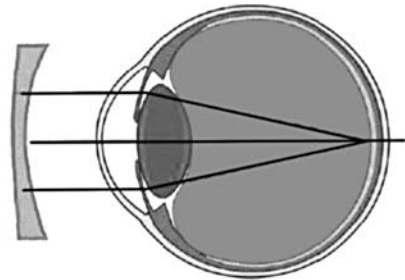
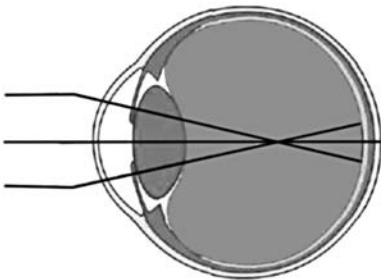
### Еметропія (співрозмірна рефракція)

Паралельні промені світла фокусуються точно на сітківці.  
 Позитивна лінза з оптичною силою 1 діоптр фокусує паралельні промені світла в точку, що знаходиться від неї на відстані 1 м.



### Гіперметропія

Точка, в якій фокусуються паралельні промені світла, знаходиться за сітківкою.  
 Хід променів у гіперметропічному оці при корекції за допомогою лінзи, що збирає промені.



### Міопія

Паралельні промені світла фокусуються в точці, що знаходиться перед сітківкою.  
 Хід променів у короткозорому оці при корекції за допомогою лінзи, що розсіює промені.

Мал. 2.1. Рефракція

**Астигматизм** – це явище, коли сила заломлюючих лінз ока різна в окремих меридіанах. У нормі оптична установка ока однакова у всіх меридіанах.

Види астигматизму:

- простий – в одному з меридіанів еметропія, а в іншому аметропія;
- складний – в обох меридіанах один із видів аметропії, але різного ступеня;
- змішаний – в одному меридіані міопія, в іншому – гіперметропія.

Астигматизм у межах 0,5 дптр вважається фізіологічним. В інших випадках необхідно призначати циліндричні окуляри.

Астигматизм частіше обумовлений вродженою формою рогівки – неоднаковим радіусом кривизни передньої поверхні в різних її меридіанах, і (або) кришталика.

Астигматизм зумовлений несферичністю заломлюючих елементів оптичної системи ока – рогівки та обох поверхонь кришталика. Рогівковий астигматизм, звичайно, більший від кришталикового. Вони можуть частково компенсувати один одного або навпаки – складатись.

Розрізняють астигматизм прямий, зворотний та із косими осями. У разі прямого астигматизму заломлююча сила вертикального меридіана більша, ніж горизонтального, при зворотному – навпаки.

Правильний астигматизм вирізняється такими ознаками: найсильніший та найслабший меридіани розташовані взаємоперпендикулярно. У межах одного меридіана заломлююча сила однакова, зміна заломлення від одного меридіана до сусіднього відбувається плавно. У клінічній практиці трапляється й неправильний (ірегулярний) астигматизм, що характеризується хаотичністю заломлення, коли взагалі не можна визначити головні меридіани. Такий вид астигматизму виникає внаслідок рубцевої деформації рогівки після кератиту або проникаючого поранення, а також при кератоконусі (мал. 2.7, 2.8).

**Акомодація** – здатність ока змінювати свою оптичну установку й чітко бачити предмети, які знаходяться на різній відстані від нього. Установка ока на відповідну відстань відбувається автоматично, завдяки зміні оптичної сили кришталика (радіуса поверхні, випуклості). З віком кришталик утрачає еластичність, і око втрачає здатність акомодувати (пресбіопія). Необхідно штучно змінювати оптичну силу ока за допомогою окулярів.

### МЕТОДИ ВИЗНАЧЕННЯ КЛІНІЧНОЇ РЕФРАКЦІЇ:

- суб'єктивний – підбір коригуючих лінз;
- об'єктивний – скіаскопія, рефрактометрія.

#### **Суб'єктивний метод визначення клінічної рефракції.**

Для проведення суб'єктивного методу визначення клінічної рефракції потрібні набір лінз, пробна окулярна оправа і таблиця для визначення гостроти зору.

**Діагностика еметропії.** Найважливіша ознака еметропії – нормальна гострота зору вдаль, визначена за таблицею. Проте треба пам'ятати, що

нормальна гострота зору можлива й у разі гіперметропії в умовах активної акомодатії. Для диференційної діагностики використовують збираючі лінзи. Перед досліджуванним оком ставлять найслабше збиральне скло (+0,25 або +0,5 дптр). За рахунок роботи акомодатії гострота зору не змінюється.

**Діагностика гіперметропії та вимірювання її ступеня.** Гострота зору гіперметропічного ока може бути нормальною, як і у випадку еметропії, і зниженою (при вищих ступенях), якщо зусилля акомодатії не в змозі достатньо збільшити заломлюючу силу ока й сумістити задній фокус із сітківкою.

Якщо зір нормальний, то слабке збиральне скло, приставлене до ока, не затуманює зір: він зберігається на тому самому рівні. Зорове сприйняття навіть дещо поліпшується.

**Діагностика міопії та вимірювання її ступеня.** При міопії зір удалечінь утруднений і знаки 10-го рядка таблиці Головіна – Сивцева розпізнаються погано або не розпізнаються зовсім. При додаванні слабого позитивного скла сила рефракції збільшується, і фокус віддаляється вперед від сітківки. Тобто пацієнт скаржиться на погіршення зору. Для визначення ступеня міопії використовують негативні (розсіюючі) скельця, збільшуючи їх за величиною до отримання найкращого зору.

Наведений вище метод діагностики виду й ступеня аномалій рефракції прийнятий для схематичного ока з точковим заднім фокусом. Насправді все дещо складніше. Наприклад, *еметропічне* око внаслідок глибини розташування фокусної ділянки може мати ясний зір за допомогою слабких збиральних лінз, оптична сила яких не перевищує глибини фокусної ділянки. Ця поправка несуттєва для *практичного* підбору окулярів, але її треба враховувати при спеціальних рефрактометричних дослідженнях.

**Діагностика астигматизму** шляхом підбору коригуючих лінз неможлива, тому що обстеження астигматичного ока включає методи для визначення положень осей астигматизму (осьові проби) і рефракції у двох головних меридіанах.


#### **Об'єктивні методи вимірювання клінічної рефракції.**

*Скіаскопія*, або *ретиноскопія* (термін, що вживається в англійських країнах) (мал. 2.2, 2.3). У найпростішому варіанті для проведення екіаскопії необхідні:

- 1) дзеркальний офтальмоскоп, або скіаскоп (плоске дзеркало з отвором посередині);
- 2) скіаскопічні лінійки;
- 3) джерело світла – настільна лампа.

Скіаскопічні лінійки – це набір лінз від 0,5 або 1 дптр у порядку зростання, вбудованих у лінійку. Одна лінійка містить збиральні лінзи, інша – розсіюючі. Дослідження проводять у темній кімнаті, джерело світла розташовують ліворуч і дещо позаду від пацієнта. Лікар сідає за 1 м від нього і спрямовує світло, відбите від скіаскопа, у досліджуване око. У зініці при цьому





Мал. 2.2. Об'єктивний метод визначення клінічної рефракції

з'являється яскравий рожевий рефлекс. Трохи обертаючи ручку офтальмоскопа, відбитий промінь переміщують угору–вниз або ліворуч–праворуч і крізь отвір скіаскопа спостерігають за рухом рожевого рефлексу в зіниці.

Можливі 3 варіанти цього руху:

- 1) скіаскопічний рефлекс переміщується відповідно до руху дзеркала;
- 2) скіаскопічний рефлекс переміщується протилежно до руху дзеркала;
- 3) за найменшого руху дзеркала зіниця стає темною.

Тільки при третьому варіанті руху рефлексу роблять висновок про міопію 1,0 дптр і вимірювання на цьому припиняють.

Коли око відреагувало за першим варіантом, перед ним ставлять найслабшу збиральну лінзу скіаскопічної лінійки і продовжують рухати дзеркало, спостерігаючи за рефлексом у зіниці. Якщо рефлекс і далі рухається відповідно до руху дзеркала, перед оком ставлять дедалі сильніші лінзи, до появи невизначеного переміщення скіаскопічного рефлексу.

Застосовують оптичну силу цього скла, наприклад, вона дорівнює +4 дптр. Із більш сильними лінзами рефлекс буде рухатися вже в протилежному напрямку. Визначають рефракцію досліджуваного ока, віднявши 1 дптр, на яку змінюється рефракція за рахунок 1 м відстані між пацієнтом та лікарем.

У нашому випадку це +4 дптр–1 дптр=3 дптр.

Отже, у пацієнта гіперметропія із силою в 3 дптр.

Коли б невизначений рух рефлексу виявився зі склом +1 дптр, у досліджуваному оці була б еметропія, тому що рефракція дорівнювала б: +1 дптр–1 дптр=0 (Em).

Аналогічно діють і при другому варіанті зі зворотним рухом скіаскопічного рефлексу. До ока, яке досліджують, прикладають дедалі сильніші розсіюючі лінзи, починаючи з оптично найслабшої. Знаходять ту лінзу, з якою рух рефлексу невизначений. Наприклад, вона має силу  $-6$  дптр. Рефракцію визначають вказаним вище способом:  $-6$  дптр  $-1$  дптр =  $-7$  дптр. Отже, міопія в досліджуванному оці становить  $7$  дптр.

При дослідженні астигматичного ока скіаскопію проводять у двох головних меридіанах. Клінічну рефракцію визначають для кожного меридіана окремо.

При використанні скіаскопів, що мають власне джерело світла, настільна лампа не потрібна.

Під час скіаскопії слід дотримуватися таких правил:

- 1) пацієнт повинен дивитися на скіаскоп;
- 2) скло скіаскопічної лінйки, треба розташовувати у фронтальній площині на відстані  $12 - 15$  мм від ока;
- 3) рух скіаскопічного рефлексу слід оцінювати не в усій ділянці зіниці (особливо після закапування мідріатичних засобів), а тільки в зоні  $3-4$  мм.

**Рефрактометри.** Оптичні рефрактометри є комп'ютеризованими, вимірюють вид і ступінь аномалії рефракції, ступінь астигматизму і положення його головних осей.

**Анізотропія.** Оптично праве й ліве око завжди дещо відрізняються, що, втім, не заважає кожному з них мати нормальну або субнормальну функцію, а під час спільної роботи створювати умови для нормального бінокулярного зору. Анізотропія – це рефракційна різниця між двома очима у  $2,0$  дптр і більше, що вже перешкоджає бінокулярному зору або комфортній корекції окулярами.

Основний наслідок анізотропії, що чинить перешкоди спільній роботі правого й лівого ока – анізейконія (нерівність розмірів ретинального зображення в правому й лівому оці). Яскравий приклад анізотропії та анізейконії – монокулярна афакія (стан рефракції після видалення кришталика). Ретинальне зображення легко побудувати, провівши прямі лінії від країв об'єкта, що розглядається, до сітківки через вузлову точку ока. В афакічному оці, коригованому збиральною лінзою, ця точка розташована перед оком, тому ретинальне зображення стає набагато більшим.

Анізейконія вимірюється у відсотках, тобто під час вимірювання визначають, на скільки відсотків ретинальне зображення в правому оці більше або менше від аналогічного в лівому. Анізейконія до  $2\%$  не заважає злиттю зображень. Якщо вона в межах від  $2$  до  $6\%$  (легкий ступінь), виникають перешкоди бінокулярному зору, але він ще можливий. У разі анізейконії до  $12\%$  корекція окулярами здебільшого неможлива. Монокулярну афакію з анізейконією  $30-35\%$  коригувати окулярами неможливо.

Основні ускладнення анізотропії – це порушення біокулярного та глибинного зору.

**Короткозорість.** Короткозорість, за даними різних авторів, визначається у 20–60% людей і фактично є найчастішою причиною зниження гостроти зору. У соціальному плані вона залишається чинником, що обмежує професійну придатність, а при ускладненнях на очному дні призводить до незворотного погіршення зору та інвалідності. Характеризується:

- зниженням гостроти зору вдалину;
- хорошим зором на близькій відстані;
- погіршенням зору в сутінках;
- збільшенням сагітального розміру ока на 2 мм й більше;
- підвищенням гостроти зору з діафрагмою.

По величині вона ділиться на міопію *слабкого ступеня* – до 3,0 дптр, *середнього* – від 3,0–6,0 дптр, *високого* – понад 6,0 дптр, а за щорічною швидкістю прогресування – на стабільну (до 0,5 дптр), повільно прогресуючу (до 1,0 дптр) і швидко прогресуючу (більше 1,0 дптр).

Етіологія і патогенез короткозорості ще до кінця не з'ясовані. Тому зараз варто говорити лише про чинники міопізації.

*"Робочий" чинник* від середини минулого століття вважається найголовнішим у патогенезі короткозорості. Збільшення кількості короткозорих серед школярів розглядають, як наслідок тривалої праці очей на близькій відстані. Ланками механізму міопізації визнавали напруження акомодатії та конвергенції.

*Склеральний чинник* – це ослаблення опорних властивостей склеральної капсули ока, яка набуває схильності до розтягнення під дією нормального внутрішньоочного тиску.

*Гідродинамічний чинник* проявляється вірогідною невідповідністю тиску в оці, де міопія прогресує, еластичності склери, порівняно з оком у якому міопія та еметропія стабільніші. Внутрішньоочний тиск не досягає рівня, властивого глаукомі, не перевищує верхньої межі норми. У короткозорих очах часто з'являються зміни в куті передньої камери, які можуть призвести до порушення відтоку рідини з ока і підвищення внутрішньоочного тиску.

*Спадковий чинник* проявляється передаванням із покоління в покоління біологічних ознак, властивих міопії (велика оптична сила рогівки, подовжена передньо-задня вісь, а також аномальні властивості, що призводять до розтягнення ока).

Клінічні ознаки короткозорості зумовлені розтягненням очного яблука. Чим ступінь короткозорості вищий, тим імовірніші ускладнення, якщо передньо-задня вісь довша 27 мм. Діаметр рогівки часто перевищує середні значення. У центральній зоні рогівка тонша, ніж звичайно в нормі. В умовах еметропії і найближчих до неї ступенів аметропії товщина рогівки становить 0,54 мм, при міопії – 0,48–0,52 мм. Глибина передньої камери збіль-

шена. Унаслідок розтягнення кільця війкового тіла слабшає його гемомікроциркуляція, а занадто розтягнені війкові зв'язки, особливо здатність до акомодатії, збільшення порожнини очного яблука, призводить до розрідження склоподібного тіла та утворення помутнінь, що плавають в оці й помітні пацієнтам у вигляді рухливих ниток та вакуолей (мал. 2.4).

Найнебезпечніші ускладнення короткозорості – на дні ока. Поява біля зорового нерва півмісяця – міопічного конуса – зі скроневого боку диска зорового нерва не спричиняє функціонального порушення. Проте далі, внаслідок розвитку короткозорості, може з'явитися хоріоретинальна дистрофія навколо диска – задня стафілома, що схильна до поширення на ділянку жовтої плями, а це супроводжується незворотним зниженням гостроти зору. Хоріоретинальна дистрофія не завжди починається біля диска зорового нерва. Міопія може ускладнюватись появою сірого з чорною пігментацією вогнища – плями Фукса – в ділянці жовтої плями. Геморагії в сітківку, переважно в ділянці жовтої плями, трапляються в разі прогресуючої короткозорості високого ступеня. Зрошення в ділянці склоподібного тіла й сітківки, якщо розтягнене очне яблуко, призводить до розривів сітківки, і як наслідок – до її відшарування від судинної оболонки.

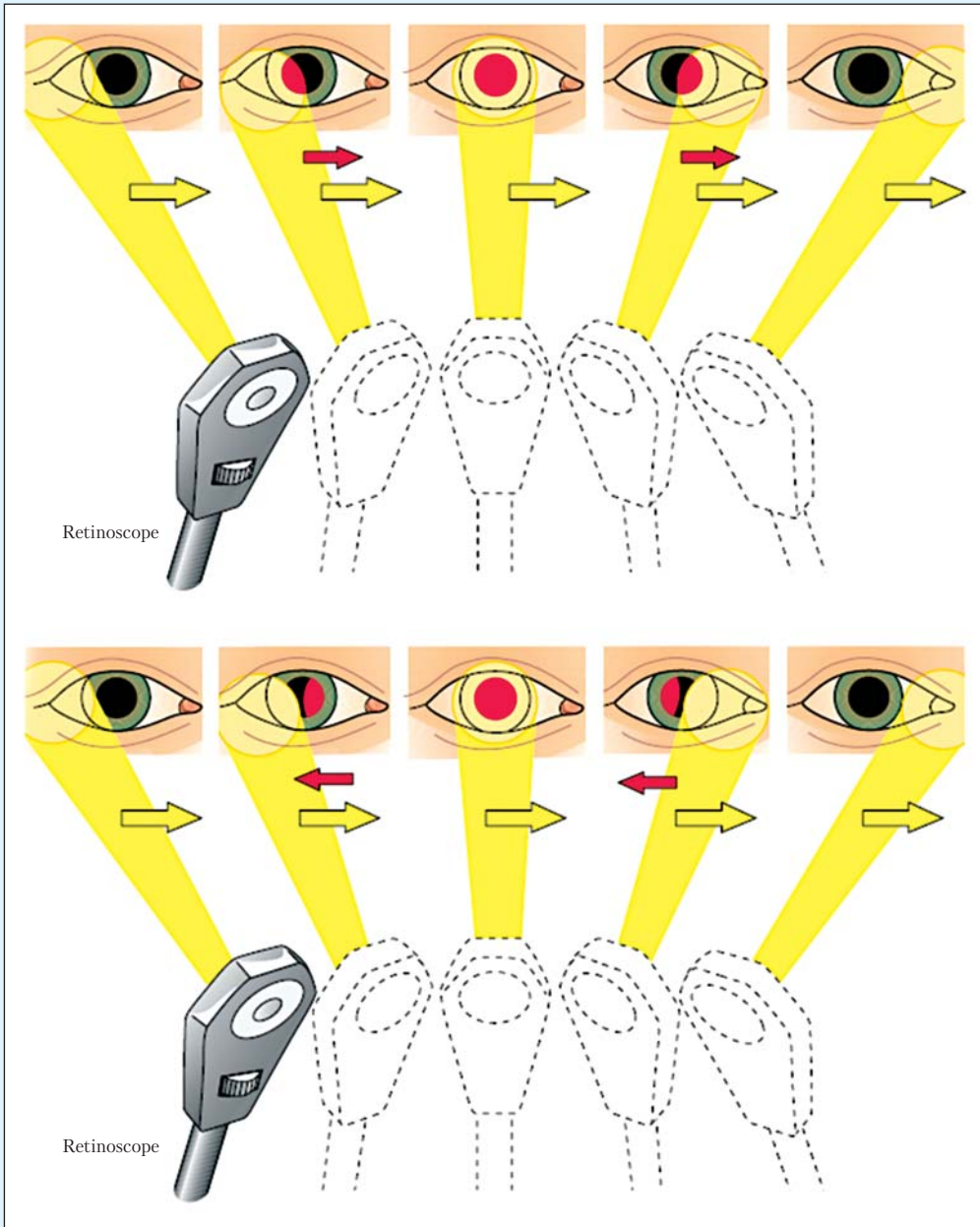
Напруження зору в короткозорих часто ускладнюється астенопією (головний біль, біль в очах, швидка втомлюваність), що пов'язане з розладами функції зовнішніх м'язів ока. До м'язової астенопії призводить надмірне напруження конвергенції в разі занадто короткої відстані між очима та об'єктом, а також унаслідок розбалансованості зовнішніх м'язів від користування сильними розсіювальними лінзами. При короткозорості недостатній тонус акомодатії може послаблювати напруження конвергенції, створюючи умови для розвитку розбіжної співдружньої косоокості.

Для оцінки стану короткозорих очей важливо визначити стабільність короткозорості, тобто збільшується вона у хворих чи залишається на одному рівні. Це встановлюють завдяки щорічному контролю ступеня короткозорості й вимірюванню передньо-задньої осі ока. Для дослідження рефракції використовують комплекс препаратів циклоплегічної дії: цикломед по 1 краплі через 5 хв., іріфрін по 1 краплі через 10 хв., цикломед по 1 краплі.

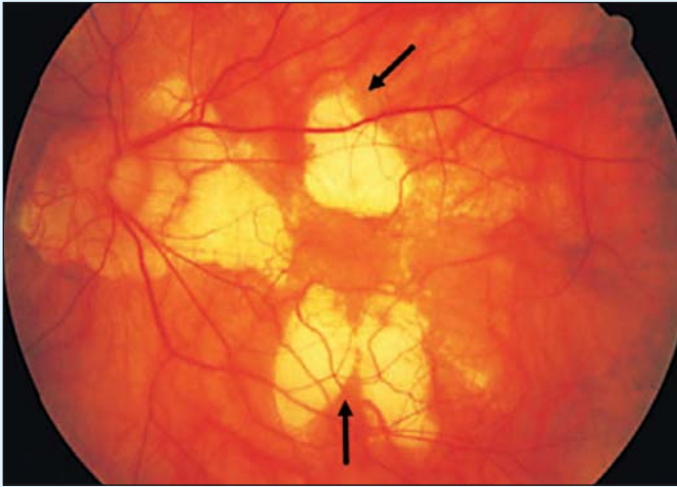
Прогресування короткозорості відзначається в будь-якому віці, але частіше в 14–17 років. Після закінчення росту організму може настати стабілізація міопії.

**Лікування.** Тривалий досвід свідчить, що медикаментозна терапія (біогенні стимулятори, вітаміни та ін.) практично не впливають на перебіг короткозорості. Проте потребують лікування такі гострі ускладнення, як геморагії в сітківку або склоподібне тіло. Відшарування сітківки лікують хірургічними методами. Проводять склерозміцнюючі операції (мал. 2.5, 2.6).

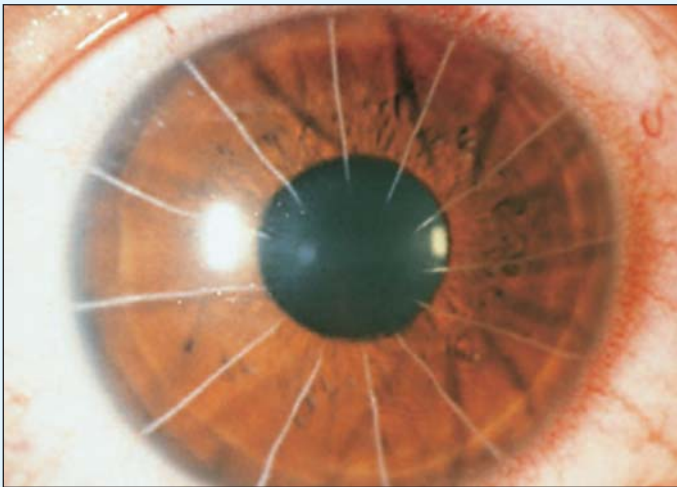
Для лікування спазму акомодатії та профілактики прогресування міопії застосовують мідріатик іріфрін. Лікування спазму акомодатії: по 1 краплі



Мал. 2.3. Рухи рефлексу при скіасконії



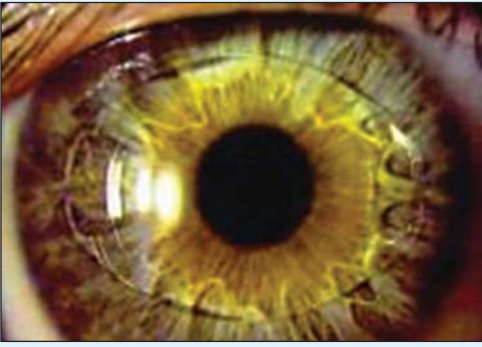
**Мал. 2.4.** Дегенеративна міопія



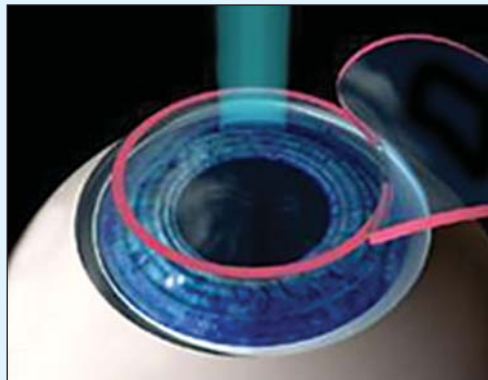
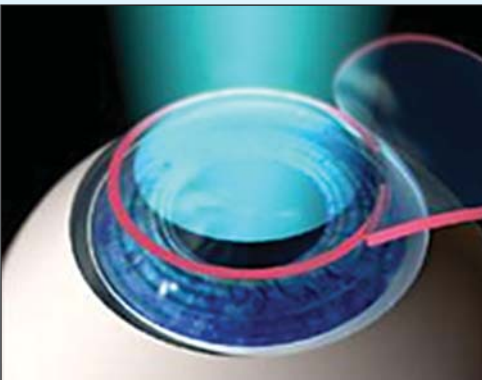

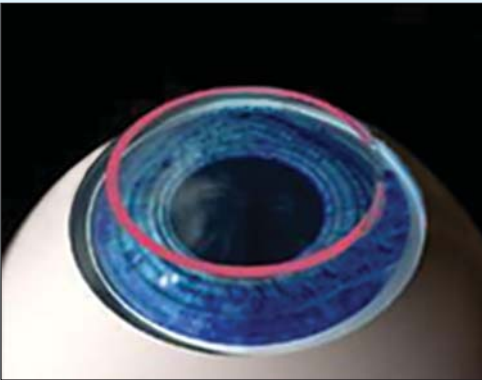

**Мал. 2.5.** Кератомії



**Мал. 2.6.** Контактна корекція



*Мал. 2.7. Корекція астигматизму за допомогою факічних торичних ІОЛ*



*Мал. 2.8. Корекція астигматизму за допомогою ексимерного лазера*

на ніч протягом 1–1,5 місяця. Стійкий спазм акомодатії: комбінована терапія + цикломед по 1 краплі на ніч з зоровим навантаженням. Для профілактики спазму акомодатії і прогресування міопії використовують наступну схему: міопія слабого ступеня – по 1 краплі на ніч у дні зорового навантаження, міопія середнього ступеня – по 1 краплі на ніч через день, у дні канікул частоту закапувань зменшують удвічі.

Комп'ютерний синдром – це поширене в наш час порушення зору, яке розвивається при тривалій роботі за комп'ютером. При цьому погляд уважно фіксується на моніторі й частота мигань різко зменшується (за деякими даними, людина за монітором мигає на 10–15 разів менше, ніж звичайно), що призводить до пересихання поверхні ока. Тривала робота за комп'ютером у переважній більшості людей призводить до появи характерних скарг: туман перед очима, двоїння, труднощі переводу погляду з ближніх об'єктів на дальні й назад, дискомфорт та печія в очах, відчуття "піску" під повіками. Такі симптоми були об'єднані під загальною назвою "комп'ютерний зоровий синдром". У лікуванні "комп'ютерного зорового синдрому" в якості стимулятора дезакомодатійних м'язів застосовують адреноміметик іріфрін 2,5% по 1 краплі 1 раз на день увечері, а також сльозозамінники (офтोलік, системн-ультра, оксіал, офтагель, відісік).

**Вікові особливості зору.** У новонародженого перевіряють наявність зору реакцією зіниці на світло кожного ока. До півроку життя дитини гострота зору збільшується від тисячних доль одиниці до десятих. До 2–3 років гострота зору складає 0,5. У подальшому вона зростає і в середньому відповідає 1,0, а в 15–25% випадків дорівнює 1,5–2,0. Після 40 років розвивається вікове ослаблення акомодатії – пресбіопія.

Кольоросприйняття розвивається паралельно з гостротою зору. У дітей до 1 року перевірити його достовірно можливо за допомогою реакції дитини на однакові іграшки, але з різним забарвленням. Поле зору в дітей до 3-х років перевіряють орієнтовним методом, а після 3-х років – за допомогою приладів.

Наявність бінокулярного зору сприяє глибинному сприйняттю предметів. Монокулярний зір призводить до косоокості.

**Корекція пресбіопії.** Для роботи на близькій відстані після 40 років необхідні збираючі лінзи +1,0 дптр. На кожні наступні 10 років додається ще 1,0 дптр.



---

*Тема III*  
**ЗАХВОРЮВАННЯ ПОВІК,  
СЛІЗНИХ ОРГАНІВ ТА ОРБИТИ**

### 1. АКТУАЛЬНІСТЬ ТЕМИ

Повіки та орбіта захищають очі від зовнішніх впливів, кон'юнктиву та рогівку – від висихання. Морфологічні особливості будови, іннервація і кровопостачання повік визначають особливість їхньої патології. У дитячому віці переважають вроджені й запальні захворювання повік і слізних органів, у дорослих – запальні та пухлинні. Рання діагностика захворювань повік і слізних органів сприяє своєчасному виявленню, правильному вибору методу лікування, запобіганню пухлинного процесу.

### 2. КОНКРЕТНІ ЦІЛІ

***Уміти:***

- оцінити зміни стану повік та слізних органів у нормі та при патології;
- аналізувати особливості клінічного перебігу захворювань орбіти;
- надати невідкладну допомогу при гострих запальних процесах орбіти та придатків.

***Ознайомитись:***

- з анатомо-гістологічними особливостями будови орбіти, повік і слізного апарату;
- зі статистичною розповсюдженістю захворювань орбіти, повік і слізних органів.

***Знати:***

- методи зовнішнього огляду повік та слізних органів;
- клініку запальних захворювань повік та слізних органів;
- основні принципи лікування хворих із захворюваннями повік та слізних органів;
- клініку гострого та хронічного дакріоциститу дорослих та новонароджених, діагностику, принципи лікування;
- клініку, діагностику та основні принципи лікування хворих із запальними захворюваннями орбіти.

### 3. МІЖДИСЦИПЛІНАРНА ІНТЕГРАЦІЯ

№	Дисципліни	Знати	Уміти
1	Нормальна анатомія	будову орбіти, повік і слізних органів	провести зовнішній огляд повік і слізних органів
2	Патологічна фізіологія	загальні принципи перебігу запального процесу	диференційовано призначити лікування
3	Фармакологія	класичні антимікробні краплі	закапувати очні краплі
4	Терапія	план історії хвороби	зібрати анамнез захворювання та життя, оцінити загальний стан хворого

### 4. ЗАВДАННЯ ДЛЯ САМОСТІЙНОЇ РОБОТИ ПІД ЧАС ПІДГОТОВКИ ДО ЗАНЯТТЯ

**4.1. Перелік основних термінів, параметрів, характеристик, які повинен засвоїти студент при підготовці до заняття.**

№	Термін	Визначення
1	Дакріoadеніт	запалення слізної залози
2	Дакріоцистит	запалення слізного міхура
3	Блефарит	запалення краю повік
4	Трихіаз	неправильний ріст вій
5	Ячмінь	гостре гнійне запалення сальної залози або волосяного фолікула навколо сальної залози
6	Халязіон	хронічне проліферативне запалення хряща навколо мейбомієвої залози
7	Екзофтальм	випинання очного яблука
8	Лагофтальм	незмикання очної щілини
9	Офтальмоплегія	відсутність рухів очного яблука

**4.2. Теоретичні питання до заняття.**

1. Анатомо-фізіологічні особливості будови повік і слізного апарату.
2. Методи дослідження повік (простий виворіт, огляд краю повік).
3. Запальні захворювання краю повік, методи лікування.
4. Алергічні захворювання повік.
5. Анатомо-фізіологічні особливості будови слізного апарату.
6. Методи дослідження слізного апарату.
7. Клініка, діагностика та лікування гострого та хронічного дакріоциститу.

8. Особливості лікування дакриоциститу новонароджених.
  9. Анатомо-фізіологічні особливості будови орбіти.
  10. Методи дослідження захворювань орбіти.
  11. Клініку, діагностику та принципи лікування захворювань орбіти.
- 4.3. Практичні роботи (завдання), які виконуються на занятті.**
1. Провести зовнішній огляд повік і слізного апарату.
  2. Провести виворіт повік.
  3. Провести пробу Ширмера, перевірити слізньо-носову прохідність.

#### Орієнтовна карта для опанування методиками

Завдання	Вказівки до завдання
1. Провести зовнішній огляд	посадити пацієнта обличчям до світла. Сісти навпроти, коліна відвести праворуч. Оглянути частини обличчя, що оточують очну ямку, ділянку слізної залози й слізного мішка. При виявленні набряку, гіперемії, випинання провести пальпацію вказівним пальцем. Оглядаючи повіки, звернути увагу на колір шкіри, стан і положення слізних точок
2. Оглянути слізний міхур	уважно оглянути ділянку слізного міхура (ділянка під внутрішньою зв'язкою повік). Для виявлення вмісту потрібно натиснути на ділянку міхура знизу вгору. Вміст (у вигляді гною або слизу) виділятиметься зі слізних точок
3. Обстежити хворого, встановити діагноз, провести диференційну діагностику	зібрати анамнез захворювання, звертаючи увагу на основні суб'єктивні симптоми – сухість очей, слезотеча, свербіж; дані об'єктивного дослідження – наявність виділень, новоутворень, слезотеча. З'ясувати можливі причини захворювання, уточнити супутні захворювання. Провести зовнішній огляд повік і слізних органів
4. Визначити функцію слезопродукції (тест Ширмера)	узяти смужку промокального паперу шириною 0,5 см і довжиною 3 см. Один кінець загнути на 5 мм і закласти за зовнішню третину нижнього склепіння кон'юнктиви, щоб вільний кінець звисав по щоці. Попросити обстежуваного закрити очі на 15 хв. У нормі за цей час зволожиться не менше 15 мм смужки
5. Провести каналцеву пробу	у кон'юнктивальний мішок закапати 3% р-н колларголу або 1% р-н флюоресцеїну. Якщо через 1–2 хв. очне яблуко почне знебарвлюватися, то всмоктуюча функція каналців збережена і слеза через них вільно проходить у слізний міхур – позитивна каналцева проба

Завдання	Вказівки до завдання
6. Провести слізно-носову пробу	при введенні в кон'юнктивальний мішок барвника одночасно ввести в ніс, під нижню носову раковину, зонд із ватним тампоном на кінці. Поява барвника на тампоні через 3–5 хв. свідчить про позитивну пробу при нормальній прохідності слізних шляхів. Якщо на тампоні фарби не виявиться зовсім або вона з'явиться пізніше, носова проба вважається негативною або різко уповільненою
7. Обстежити хворого, встановити діагноз, призначити лікування	з'ясувати скарги хворого, звернути увагу на головний біль, високу септичну температуру, лихоманку, початок захворювання, наявність захворювань придаткових пазух носа, ендокринні порушення, ураження нервової системи, загальні інфекційні захворювання. Визначити наявність екзо- або енофтальму, рухливість очних яблук. При екзофтальмі звернути увагу на ознаки запалення орбітальної клітковини – різко відзначений набряк повік (розкрити їх не вдається), гіперемію із синюшним відтінком, хемоз кон'юнктиви, рухливість ока
8. Визначити положення очного яблука в орбіті	для вимірювання ступеня виступання ока використати екзофтальмометр. Посадити перед собою пацієнта. Установити екзофтальмометр на зовнішні кісткові стінки орбіт. У дзеркальному відбитку видно верхівку рогівки й шкалу, за якою визначається положення верхівки рогівки. Дослідження провести спочатку на здоровому оці, потім на хворому. В нормі виступання очних яблук становить 17–19 мм із допустимою різницею 1–1,5 мм.

## 5. ЗМІСТ ТЕМИ

Патологія повік буває різного генезу: запалення, алергія, вроджені вади розвитку, функціональні порушення та новоутворення. Виявляються вони за допомогою різних методів діагностики (мал. 3.1, 3.2, 3.5).

Багато із хвороб повік – це прояви системних захворювань: туберкульозу, сифілісу, авітамінозів та ін.

**Ячмінь** – це гнійне запалення сальної залози біля краю повіки. На початку захворювання – больова крапка на краю повіки, потім набряк і почервоніння шкіри, абсцедування ячменя. Рецидивуючі ячмені свідчать про зниження резистентності організму (авітаміноз, анемія, діабет). Найбільш частим збудником є золотистий стафілокок (мал. 3.6).

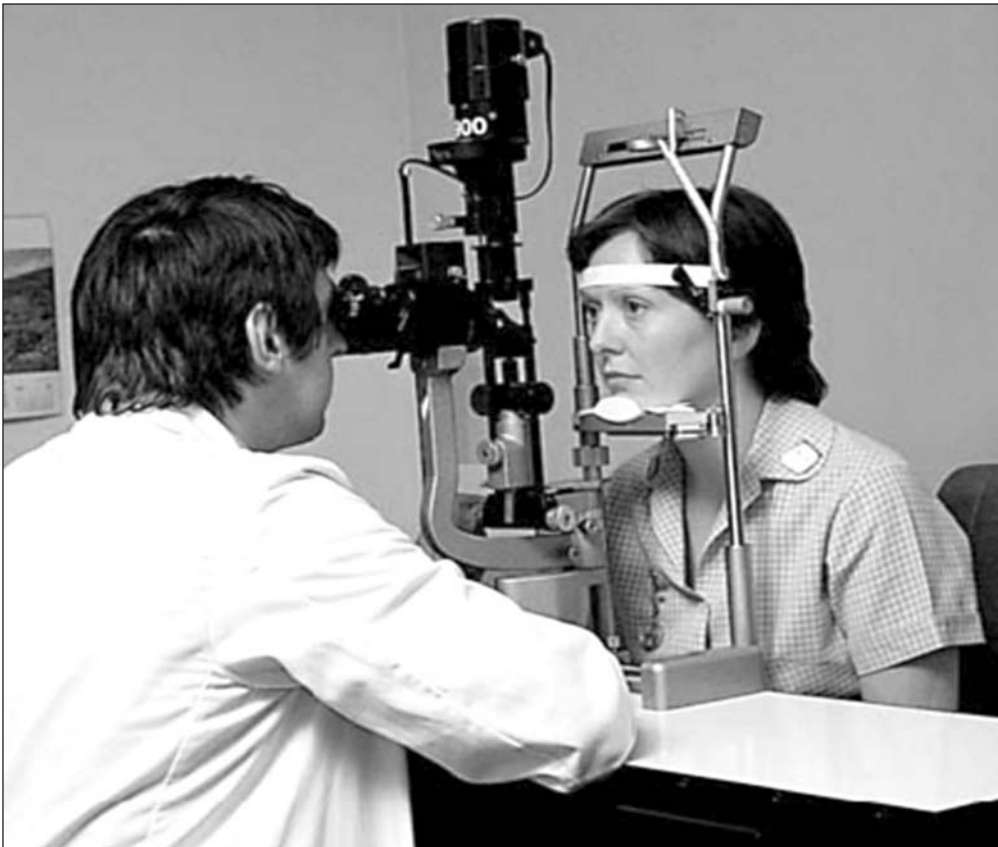**Лікування.** Із самого початку можливо попередити розвиток ячменя змащенням ділянки больової крапки спиртом. У лікуванні використовуються:

- антибактеріальні очні краплі (сігніцеф, ципромед, офтаквікс, флоксал, циклоксан, тобрекс, вігамокс), сульфаніламід (сульфацил натрію 30%);
- очні мазі (флоксал, тобрадекс, тетрациклінова);
- змащення краю повік діамантовим зеленим;
- полівітаміни з мікроелементами всередину;
- сухе тепло, УВЧ.



Мал. 3.1. Метод бічного освітлення

При рецидивуючих та множинних ячменях необхідно провести дослідження гною на флору та чутливість до антибіотиків. Пов'язку накладати не можна.



Мал. 3.2. Біомікроскопія

**Абсцес, флегмона повік** – обмежене або розлите гнійне інфільтративне запалення тканин повік. Виникає внаслідок інфікування, пошкодження повіки, фурункула, хвороб навколоносових пазух, захворювань кісток орбіти, сепсису (мал. 3.7).

**Лікування.** Лікування проводиться в стаціонарі, тому що це захворювання може мати тяжкі ускладнення. Призначається інтенсивна антибактеріальна терапія (антибіотики широкого спектра дії, сульфаніламіді всередину та місцево). За наявності сформованного гнійного вогнища (флюктуація) – розтин, дренивання з 10% розчином хлориду натрію та промиванням рани розчинами діоксидину 1%, перекису водню 3%. Розтин проводять паралельно до краю повіки, щоб не пошкодити м'язи повік.

**Халязіон (градина)** – обмежене, щільне, округле, безболісне утворення в товщі хряща повіки – проліферативне запалення хряща навколо мейбомієвої залози. Частіше за все є результатом закупорки мейбомієвої залози, що викликає подальше проліферативне запалення. Шкіра повік над халязіоном не змінена, рухома (мал. 3.8).

**Лікування.** На першому етапі лікування використовується сухе тепло та втирання в уражену ділянку очної мазі (гідрокортизонова, флоксал, тобрадекс). При неефективності можливе введення в товщу халязіона кеналог-40, дипроспану або тріамцинолону (0,2 мг 1–2 рази з тижневим інтервалом). Таку ін'єкцію можливо виконати з боку шкіри або кон'юнктиви. При неефективності – видалення хірургічним шляхом (мал. 3.9).

**Блефарит** – хронічне запалення краю повік (мал. 3.10).

Клінічні прояви різні:

- 1) простий – потовщення та почервоніння краю повік;
- 2) лускоподібний – край повіки, шкіра поблизу краю повіки, вії вкриті лусочками; під ними краї повік гіперемійовані;
- 3) виразковий – кірочки на краю повік, під ними виразки, крапкові абсцеси навколо основи вії.

Причини блефаритів:

- забруднення повітря (механічне, токсичне);
- загальні захворювання (анемія, цукровий діабет, авітамінози, шлунково-кишкові захворювання);
- некорегована гіперметропія, міопія, астигматизм.

**Лікування** в першу чергу полягає в проведенні масажу країв повік із маззю флоксал або гідрокортизон. У разі наявності лусочок чи кірочок, їх попередньо розм'якшують вазеліновим маслом або риба'чим жиром і знімають ватним тампоном. Потім краї повік припікають спиртовим розчином і вже далі проводять масаж країв повік.

**Демодекоз** – запалення країв повік, викликане кліщем демодексу. Діагностика демодексу нескладна. Необхідно видалити 5–8 вії, покласти на покривне скло, змочене водою, покрити предметним склом і розглянути

під мікроскопом. Демодекоз – захворювання контагіозне. Передача кліща відбувається через спільні рушники, подушку, щіточку для вій та ін. Часто демодекоз повік поєднується з ураженням шкіри обличчя.

**Лікування.** Поетапна схема лікування демодекозу повік:

- умивання антибактеріальним милом (дігтярним);
- відсік-гель – 1 крапля перед обробкою спиртовим розчином;
- обробка країв повік (настій календули, евкаліпту, 70% розчин спирту з ефіром), обробка шкіри в області брів, лоба, крил носа, підборіддя, зовнішнього слухового проходу – двічі з інтервалом у 15 хв. (перед застосуванням мазі);
- протипаразитний гель (метрогіл);
- флоксал-мазь – втирати в краї повік (вії, брови, шкіру обличчя);
- відсік-гель – 1 крапля після закінчення процедури;
- консультація в дерматолога;
- під час лікування бажано проводити масаж повік;
- курс лікування – 10 днів. Його необхідно повторити 3 рази з інтервалом у 10–14 днів.

**Контагіозний молоск.** Захворювання викликає фільтруючий вірус (дерматотропний кокс-вірус). На шкірі повік утворюються дископодібної форми вузлики жовтого кольору. В центрі їх вдавлення і крапкоподібний отвір, з якого при натисканні на вузлик видавлюється вміст. Вузликів може бути декілька. Розмір – від булавочної голівки до 1,5–2,0 мм. Вузлики підлягають видаленню, припіканню йодом або діамантовим зеленим (мал. 3.11).

**Дерматит алергічний.** Алергічні реакції можуть розвиватися дуже швидко (кропивниця, набряк Квінке) і повільно – через 6–12 год. (екзема шкіри повік, токсодермія шкіри повік). Причиною алергічних уражень можуть бути і медикаменти, і косметичні засоби для повік.

**Лікування.** Виключення причин, які викликали алергічний дерматит. Місцево краплі: опатонол, хромофарм, лекролин. Консультація в алерголога.

Із вродженої патології найчастіше трапляються епікантус і птоз (мал. 3.13).

**Епікантус** – це шкірні складки по обидва боки від спинки носа, що мають форму півмісяця і прикривають внутрішній кут очної щілини. Потреба в оперативному лікуванні зумовлена не лише з косметичних міркувань, а й через необхідність розширити поле зору, обмежене шкірними складками.

**Вроджений птоз.** На відміну від набутого, частіше є двобічним і має різні ступені – від ледь помітного до майже повного. Характерний зовнішній вигляд хворих: закинута назад голова, підняті брови, глибокі зморшки на чолі. Захворювання здебільшого має спадковий характер. Причинами патології можуть бути недорозвиненість, цілковита відсутність або неправильне прикріплення леватора верхньої повіки, рідше – аплазія ядра око рухового нерва.

**Лікування** птозу оперативне, здійснюють його в перші 3 роки життя дитини.

**Захворювання нервово-м'язового апарату повік:** незмикання очної щілини (лагофтальм), опущення верхньої повіки (птоз), заворот повіки, виворот повіки (мал. 3.14, 3.15).

**Лагофтальм** виникає внаслідок ураження лицьового нерва. Очна щілина не змикається. Око відкрите під час сну. Внаслідок цього очне яблуко висихає, постійно подразнюється, виникає кон'юнктивіт і запалення рогівки. Лікування проводиться сумісно з неврологами. Для запобігання висихання ока та приєднання інфекції призначають сльозозамінні краплі (офтолук, системн-ультра, оксіал, офтагель, відісік). При стійкому лагофтальмі показане часткове вшивання очної щілини.

**Птоз** може бути вродженим та набутиим. Лікування повинне бути спрямоване на усунення причини птозу. Якщо опущена повіка закриває зіничну ділянку рогівки, що впливає на зір, показане оперативне лікування. Найбільш поширеними способами є підшкірне проведення швів, повіку підтягають до лобного м'яза. Операції спрямовані на вкорочення леватора.

**Заворот повіки** – це захворювання, при якому передній війковий край повернутий до очного яблука. При цьому вій пошкоджують рогівку, що викликає її запалення.

Заворот може бути спастичним або рубцевим. Лікування спрямоване на ліквідацію основної причини.

Виворот повіки може бути спастичним, паралітичним, атонічним і рубцевим. Лікування як правило оперативне (операції Кунта–Шимановського).

**Новоутворення повік** поділяють на доброякісні та злоякісні.

До **доброякісних пухлин** належать бородавки (на шкірі повіки ближче до її переднього ребра), шкірний ріг (утворення у вигляді невеличкого підвищення з ороговілих епідермальних клітин), ангіоми (варикозно або кавернозно змінені судини, телеангіектазії). Лікування хірургічне, за необхідності вдаються до електрокоагуляції, рентгенотерапії (мал. 3.16).

До **злаякісних пухлин** відносять саркому (зовні схожа на халязіон, але швидше росте й постійно рецидивує після видалення) і карциному (найчастіше локалізується біля внутрішнього кута ока на нижній повіці та має вигляд ущільнення на шкірі з виразками в центрі, нерівним дном, ділянками розпаду та рубцювання тканин).

**Лікування** залежить від розмірів пухлини та її локалізації. Застосовують хірургічне видалення, електроексцизію, кріодеструкцію, рентгено- та хіміотерапію.

## ЗАХВОРЮВАННЯ СЛІЗНИХ ОРГАНІВ.

**Дакріоденіт гострий.** Початок гострий, спостерігається почервоніння шкіри, набряк верхньої повіки, пухлиноподібне утворення в зовнішній її частині. Очне яблуко відхилене вниз і до носа. Характерне підвищення



температури, лихоманка, різке збільшення лімфатичних вузлів. Може утворюватися абсцес (мал. 3.12).

**Лікування.** Призначається інтенсивна антибактеріальна терапія місцево і всередину, сухе тепло. У випадку формування абсцесу – його розкриття.

**Дакріоаденіт хронічний.** Характеризується сльозотечею, виділеннями у внутрішньому куті очного яблука, частіше гнійного характеру, збільшенням слізної залози, щільною припухлістю в зовнішньо-верхньому куті очної щілини. Може бути зміщення очного яблука і диплопія (двоїння). Запальні явища майже відсутні. При надавлюванні на ділянку слізного міхура із слізних отворів виділяється гній. Процес дво- або однобічний. Може бути різної етіології: туберкульозної, сифілітичної, проявом лімфаденіту (мал. 3.17).

Постійна сльозотеча (не на вітрі, в пилу, внаслідок інших подразників) свідчить про патологію сльозовідвідних шляхів.

Можливі:

- виворіт слізної точки;
- звуження або стеноз слізного каналця;
- запалення слізних шляхів (каналікуліт – грибкової, хламідійної, сифілітичної, герпетичної етіології);
- запалення слізного міхура внаслідок стенозу або непрохідності слізнососового каналу).

**Дакріоцистит гострий.** Припухлість у ділянці слізного міхура, почервоіння та набряк нижньої повіки і ділянки носа, сльозотеча. Може розвинути флегмона слізного міхура. Можливе утворення нориці (майже у всіх випадках) (мал. 3.18, 3.19).

**Лікування.** Гострий та хронічний дакриоцистити лікуються в умовах стаціонару. Хронічний дакриоцистит потребує обов'язкового оперативного лікування (утворюють співустя між слізним міхуром і порожниною носа – дакриоцисторіностомія). При гострому дакриоциститі першочергово необхідно провести розкриття абсцесу, що утворився.

**Дакріоцистит новонароджених.** Виникає внаслідок вродженого пороку – наявності желатиноподібної плівки, яка закриває слізний каналець внутрішньоутробно. Виникає в перші дні після народження (мал. 3.20). Через порушення проходження сльози в подальшому виникає гнійне запалення. У ділянці слізного міхура з'являється припухлість. При натисканні на нього зі слізних точок виділяється гній, слиз. Можливе утворення флегмони.

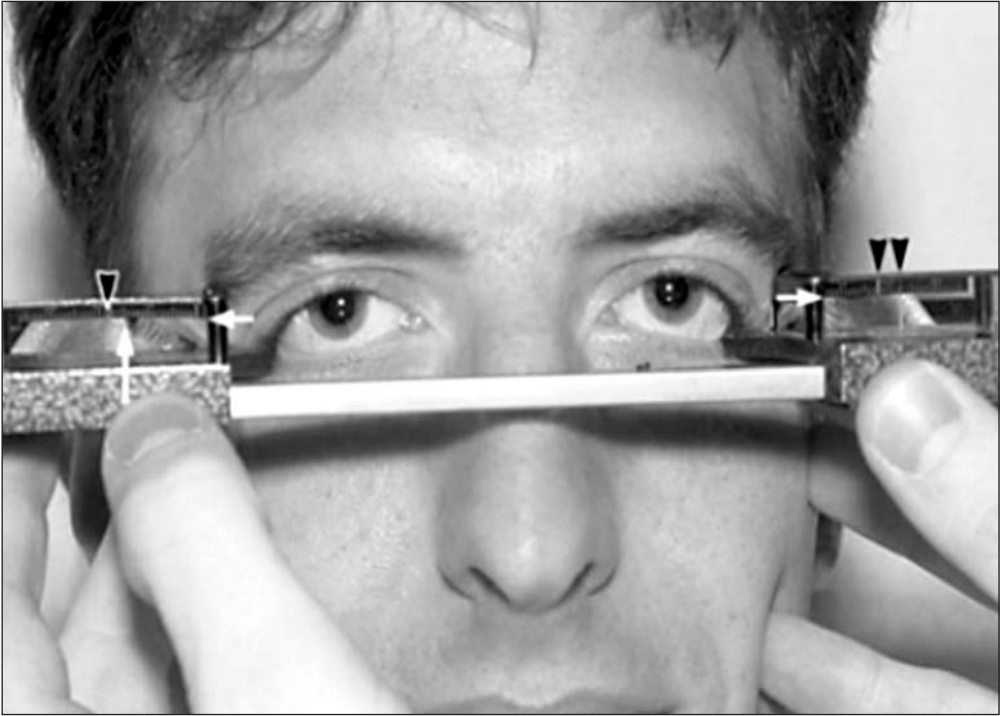
**Лікування.** Лікування починається з масажу слізного міхура, коли вмістом слізного міхура можливе відновлення прохідності. Наступним етапом є зондування, під час якого руйнується плівка й відновлюється прохідність.

ЗАХВОРЮВАННЯ ОЧНОЇ ЯМКИ – один із найбільш складних розділів офтальмології. Складність ця зумовлена тим, що в невеликому об'ємі міститься багато різних за гістологічною будовою анатомічних структур,

які забезпечують життєдіяльність і функції ока. Очна ямка сполучається з порожниною черепа, з нею межують придаткові пазухи носа, у зв'язку з чим у ній можливий розвиток різноманітних патологічних процесів, що метастазують із цих структур.

Основними симптомами захворювань очної ямки є зміщення очного яблука, обмеження його рухливості. Зміщення очного яблука супроводжується випинанням – екзофтальмом або западанням – енофтальмом (трапляється значно рідше). Відзначаються також зміщення очного яблука вбоки (мал. 3.21).

**Екзофтальм** виникає внаслідок збільшення вмісту очної ямки, у зв'язку з набряком, крововиливом, пухлиною або зменшенням порожнини ямки, зумовленими підвищенням тонуусу симпатичної нервової системи, дієнцефальними порушеннями, випинанням стінок в умовах запальних процесів, пухлин у придаткових пазухах носа. Екзофтальм може бути від ледь помітного до значного. Визначають його за допомогою екзофтальмометра Гертеля (мал. 3.3).



Мал. 3.3. Вимірювання вистояння очних яблук екзофтальмометром

**Енофтальм** спричинений збільшенням об'єму очної ямки при переломах її стінок і розходженні відламків кісток, атрофії клітковини ямки, паралічах і парезах симпатичного нерва (ураження його в шийному відділі призводить, окрім енофтальму, до птозу, міозу, гіпотонії очного яблука – синдрому Горнера).

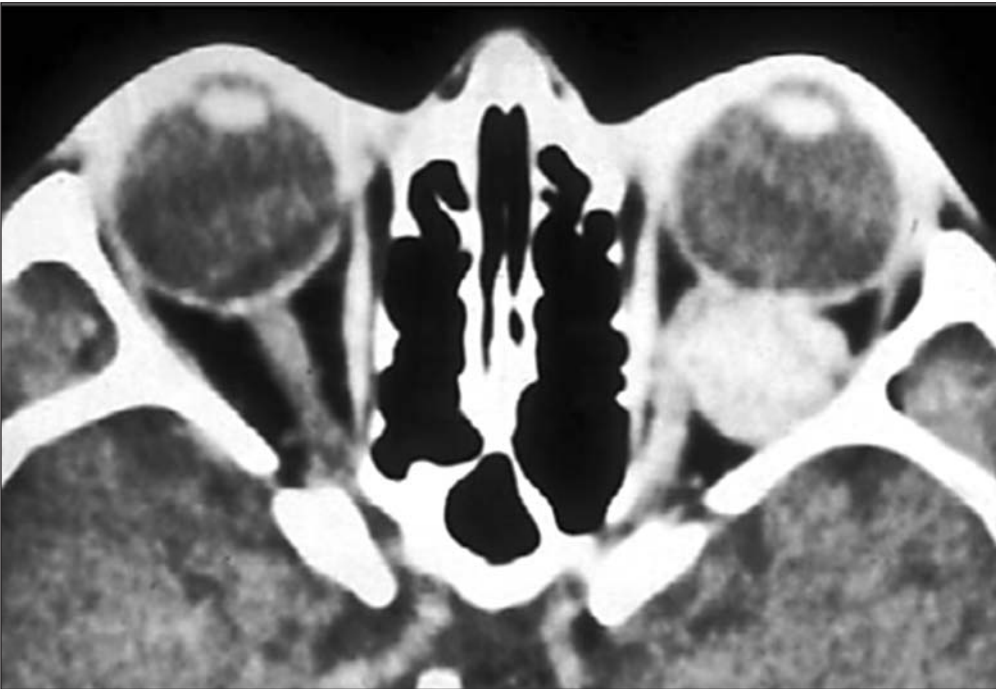
**Бічні зміщення** очного яблука виникають водночас із екзо- або енофтальмом у разі локалізації процесу в бічній ділянці очної ямки. Зміщення часто супроводжується двоїнням зображення (диплопія).

Порушення рухливості очного яблука в бік, протилежний зміщенню ока, може бути від незначного до цілковитої нерухомості (офтальмоплегія).

Частота патологічних процесів в очній ямці становить 0,5 – 0,8% від загальної кількості всіх захворювань очей. Найбільш часто трапляються запальні захворювання та пухлини очної ямки (мал. 3.4).

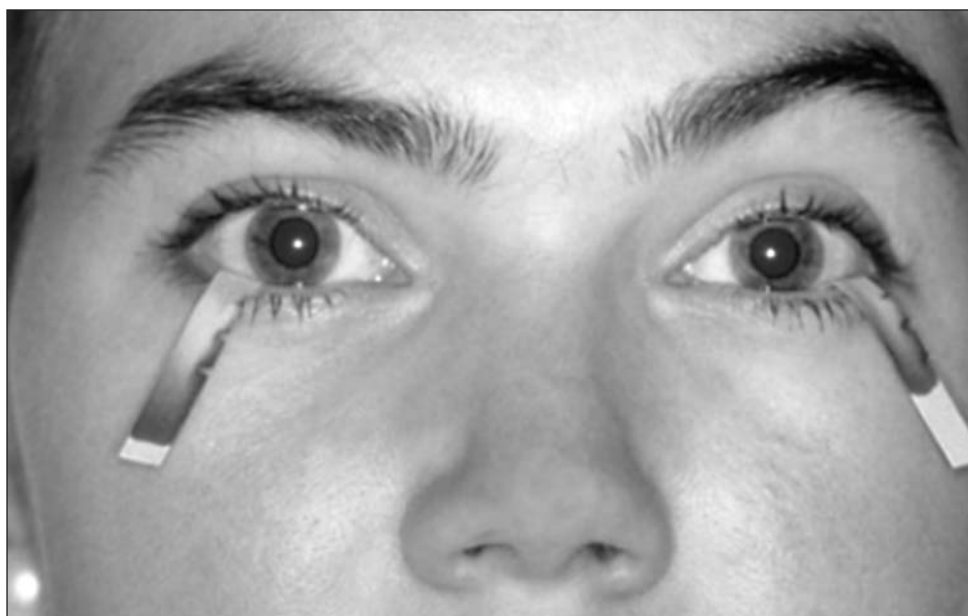**Флегмона очної ямки** – розлите запалення всієї клітковини очної ямки з подальшим її некрозом.

**Етіологія і патогенез.** Спричиняють захворювання білий або золотистий стафілокок, гемолітичний стрептокок, рідше – диплококи Френкеля,

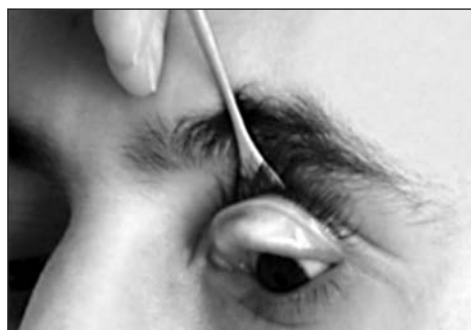
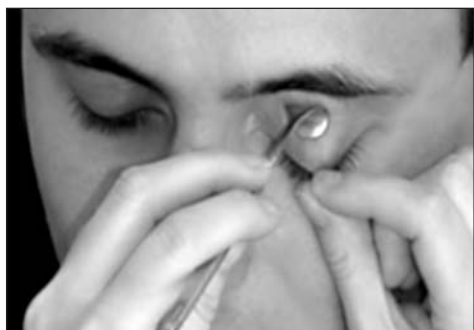
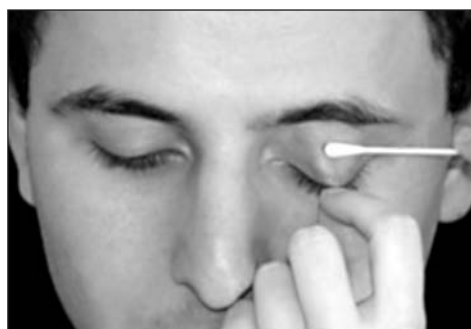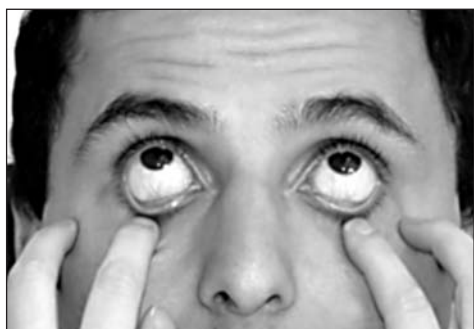Мал. 3.4. Комп'ютерна томографія орбіт

диплобацили Фрідлендера. Флегмона очної ямки починається здебільшого, як тромбофлебіт або тромбартеріїт судин очної ямки з утворенням дрібних гнояків, що зливаються. Найчастіше специфічні тромботичні зміни судин зумовлені гнійними процесами в придаткових пазухах носа, рожистим запаленням обличчя, загальними інфекційними метастазуючими процесами в організмі й порожнині черепа. Можливе інфікування орбітальної клітковини при ушкодженнях, сторонніх тілах орбіти, операціях. Описані випадки розвитку флегмони очної ямки як ускладнення гнійного дакрио-



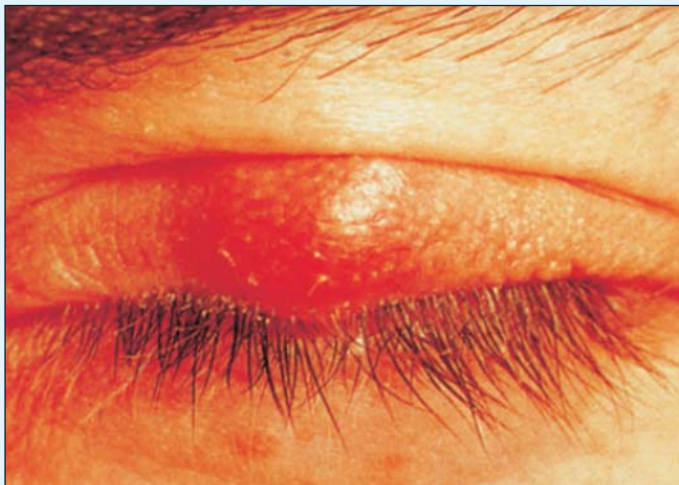Проба Ширмера



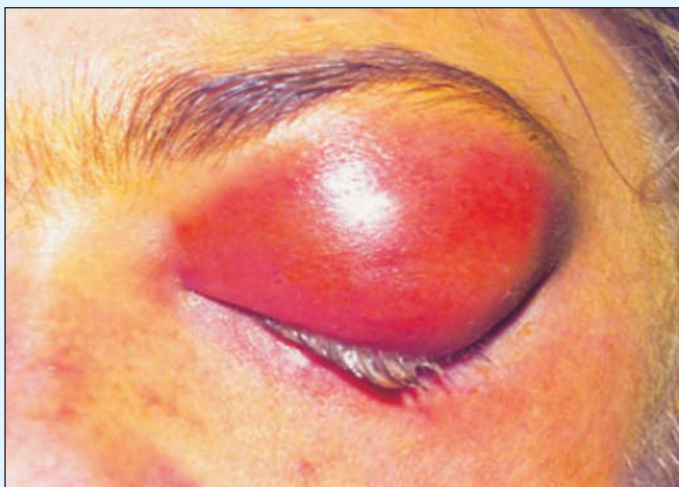Виворіт нижньої та верхньої повік

Мал. 3.5. Методи дослідження повік та слізного апарату

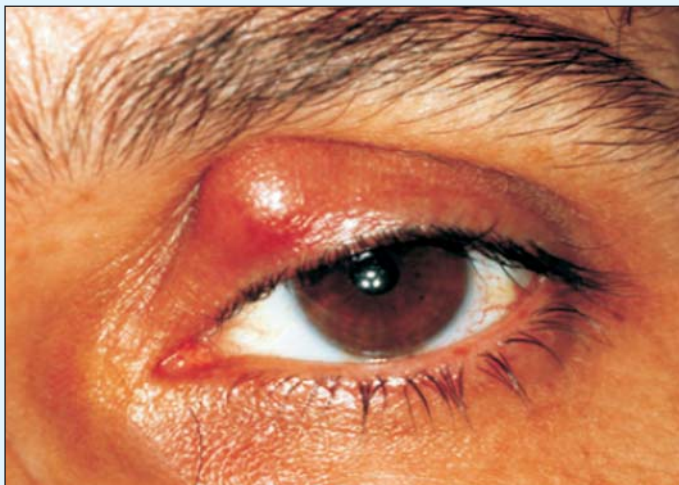**Мал. 3.6.** Ячмінь верхньої повіки

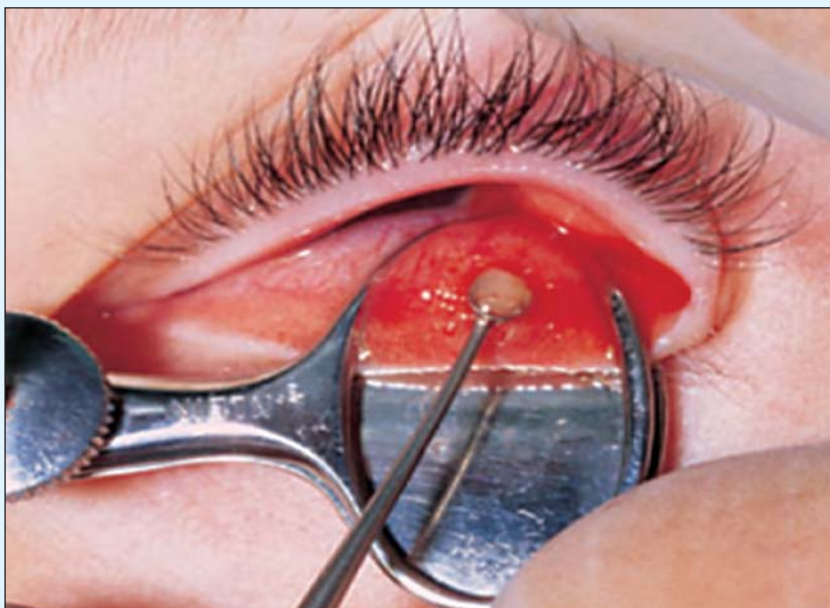

**Мал. 3.7.** Абсцес повіки

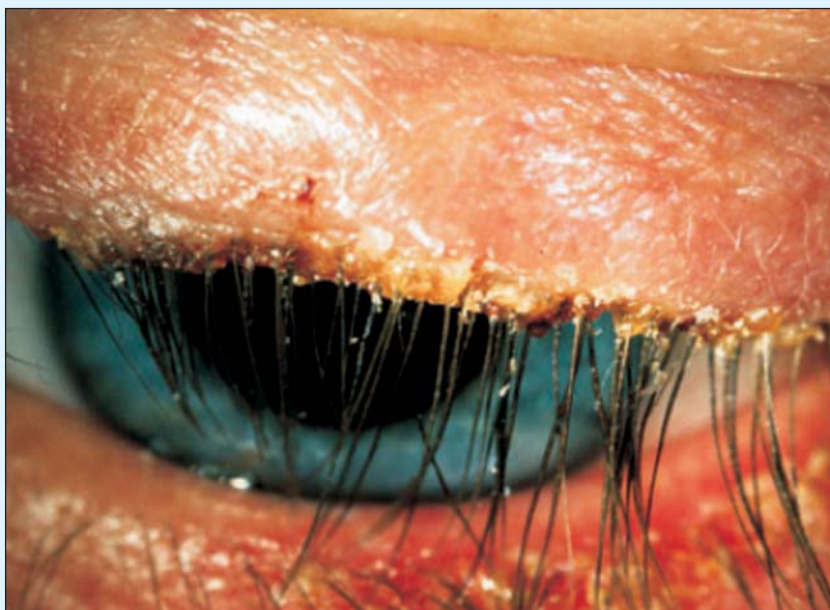

**Мал. 3.8.** Халязіон

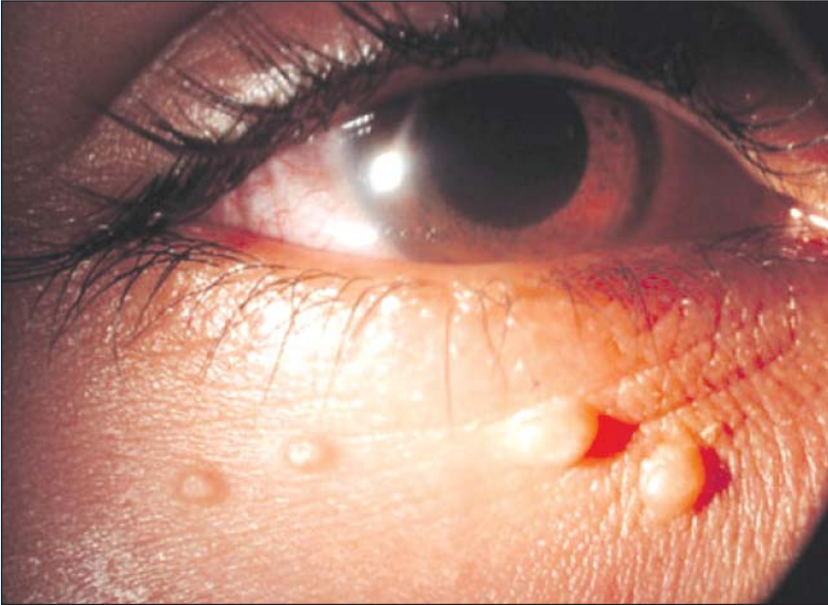



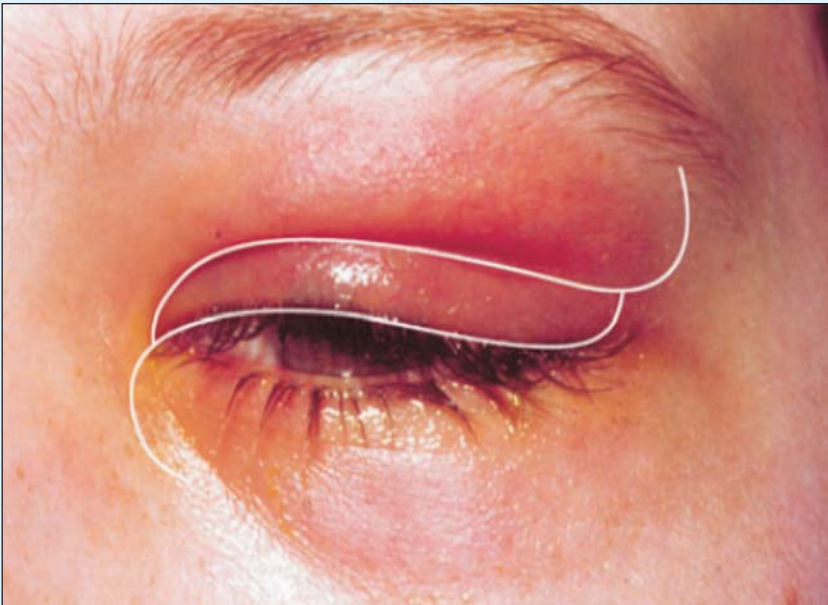
**Мал. 3.9.** Хірургічне лікування халязіона нижньої повіки



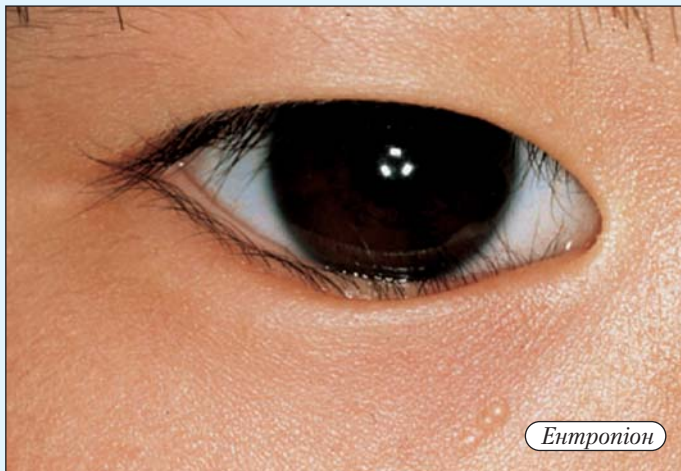
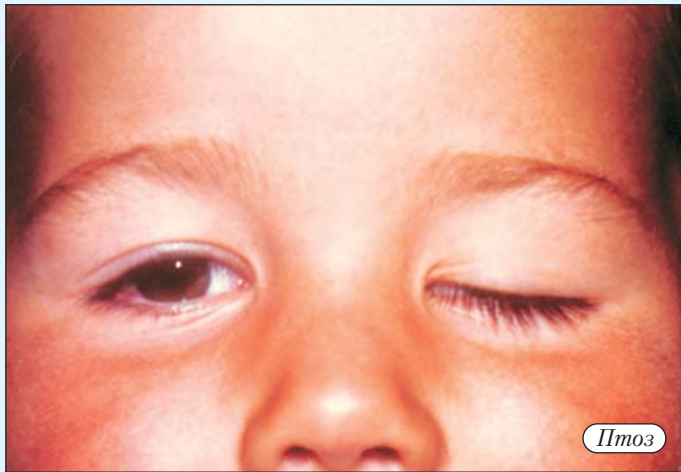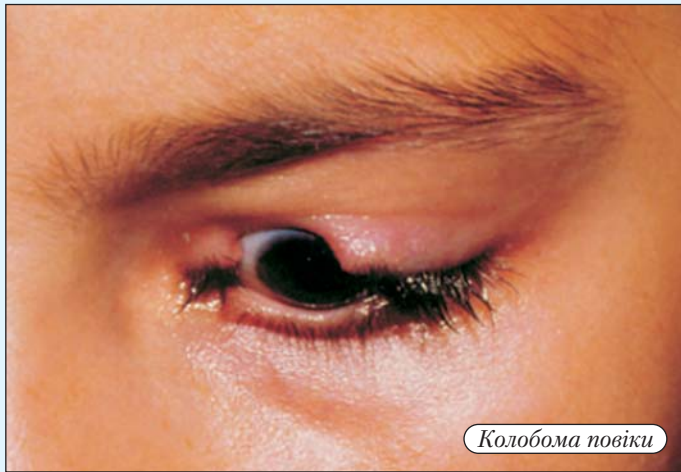**Мал. 3.10.** Лускоподібний блефарит



**Мал. 3.11.** *Контагіозний моллюск*

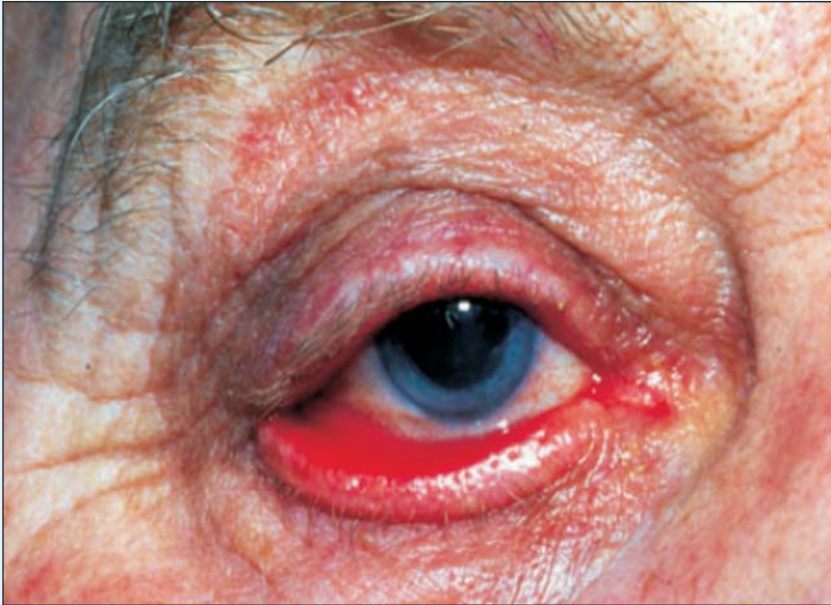

**Мал. 3.12.** *Гострий дакріoadеніт*

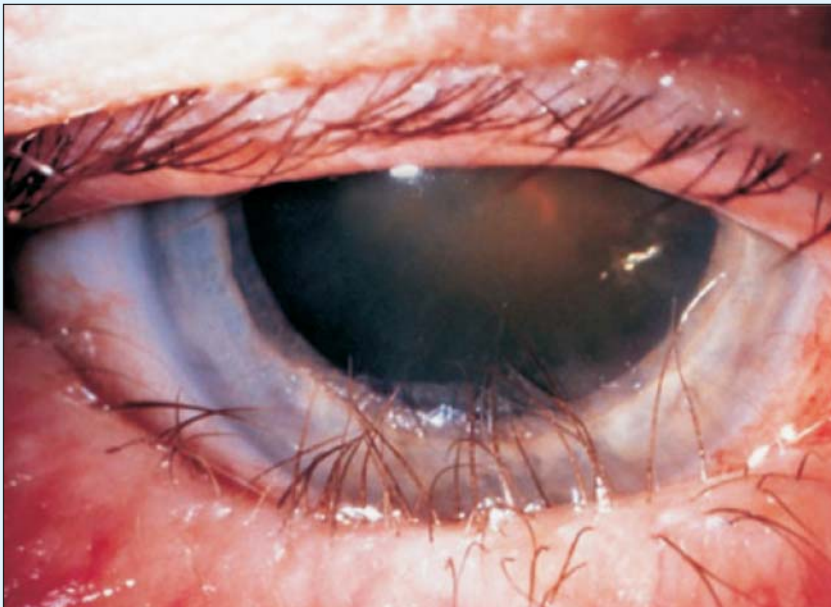


Мал. 3.13. Аномалії розвитку повік

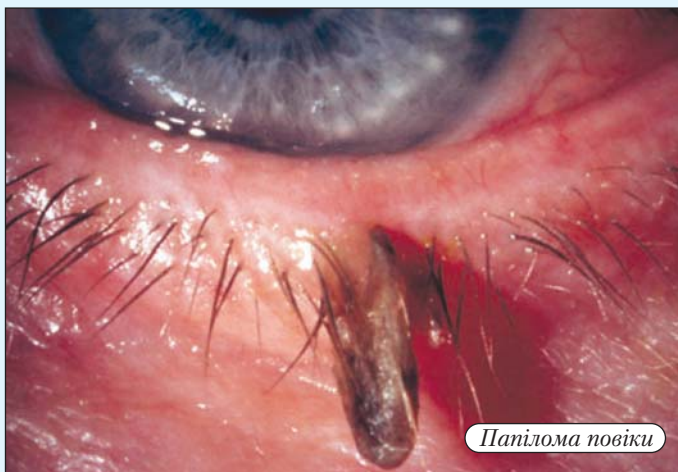
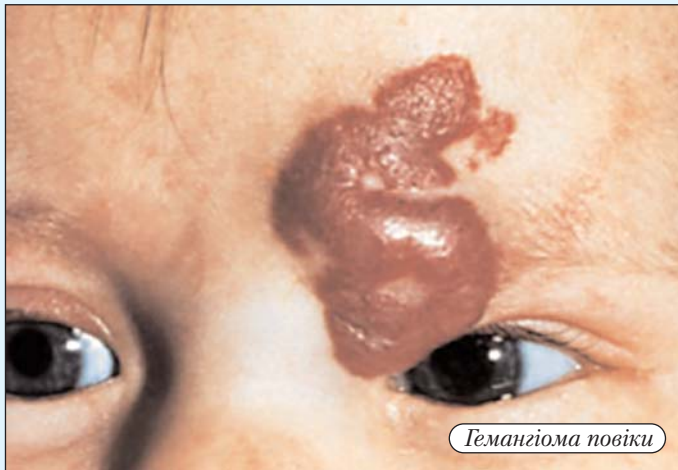
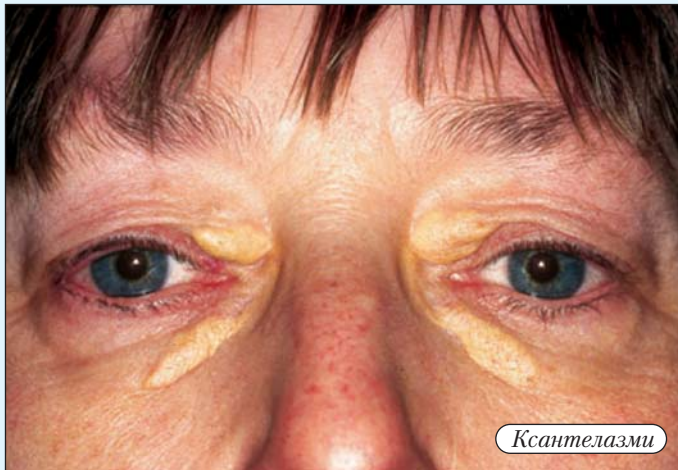


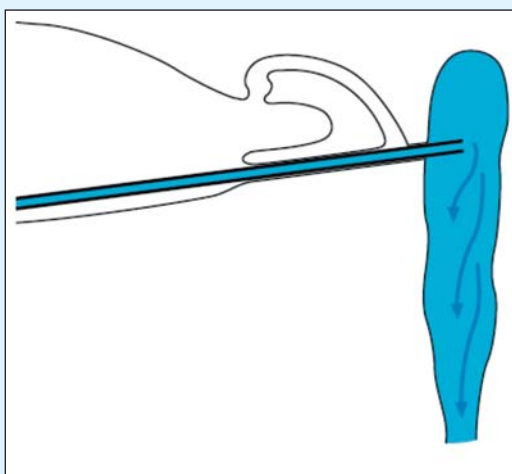
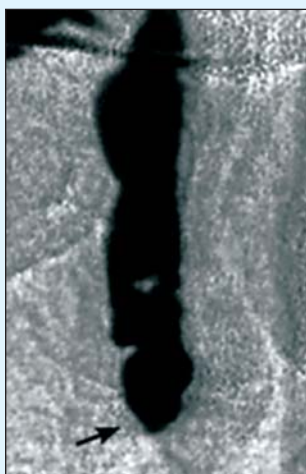
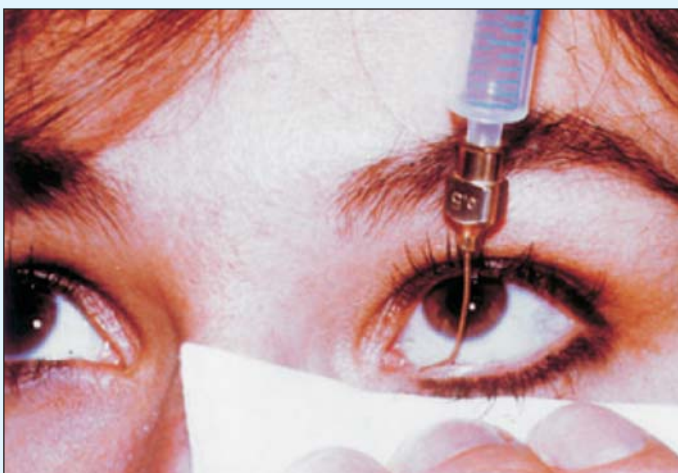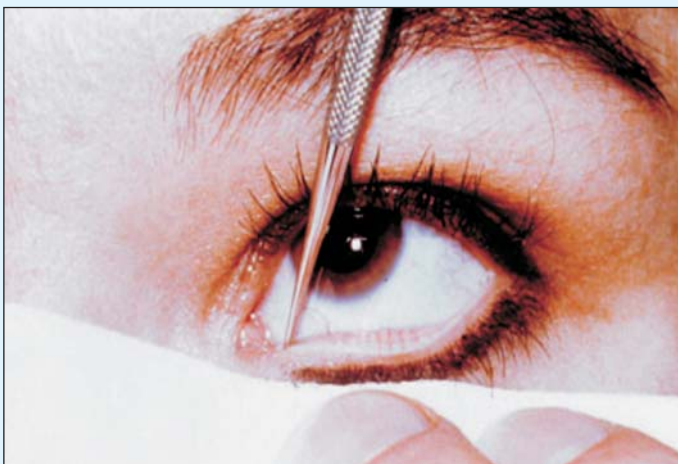*Мал. 3.14. Старечий виворот повік*



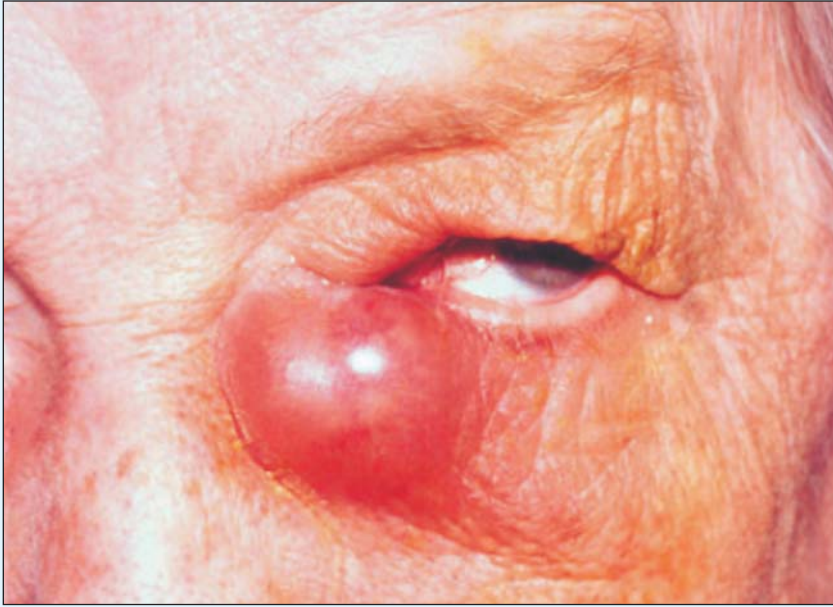*Мал. 3.15. Заворот повік*



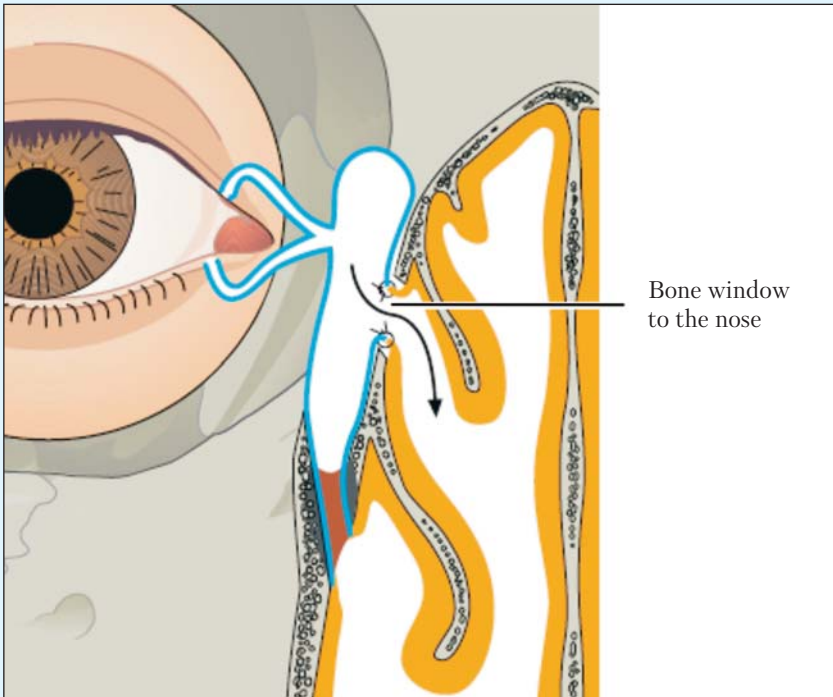
**Мал. 3.16.** Доброякісні новоутворення повік



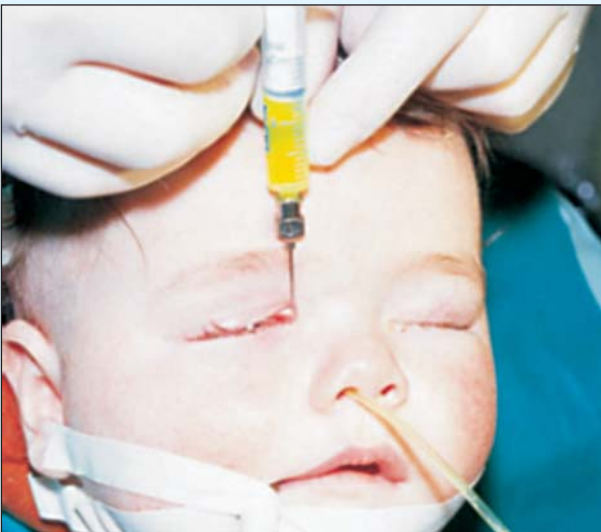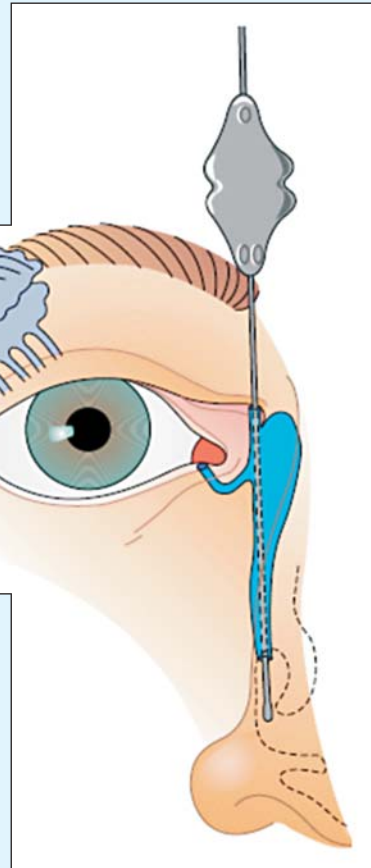
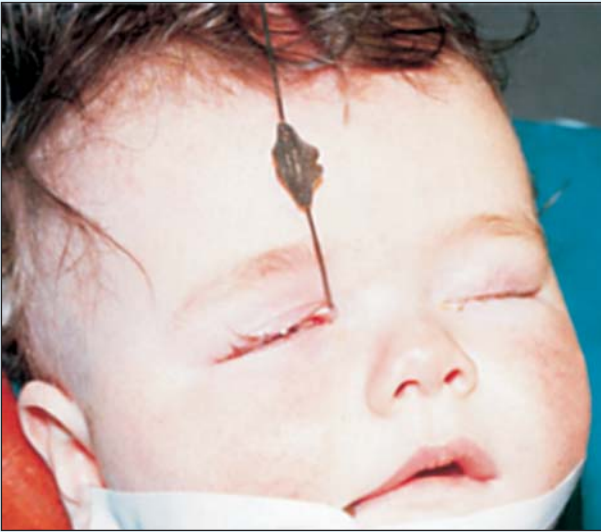Мал. 3.17. Промивання слізних шляхів



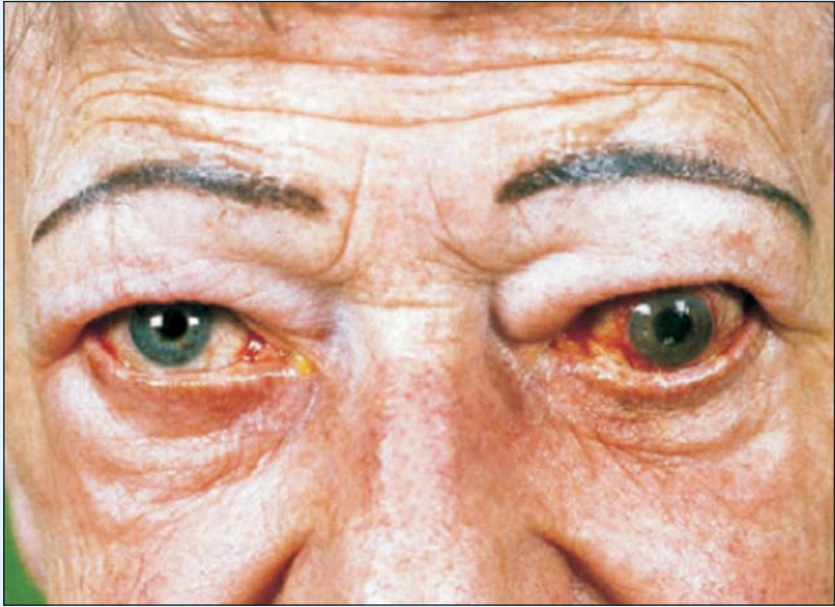Мал. 3.18. Флегмона слізного міхура



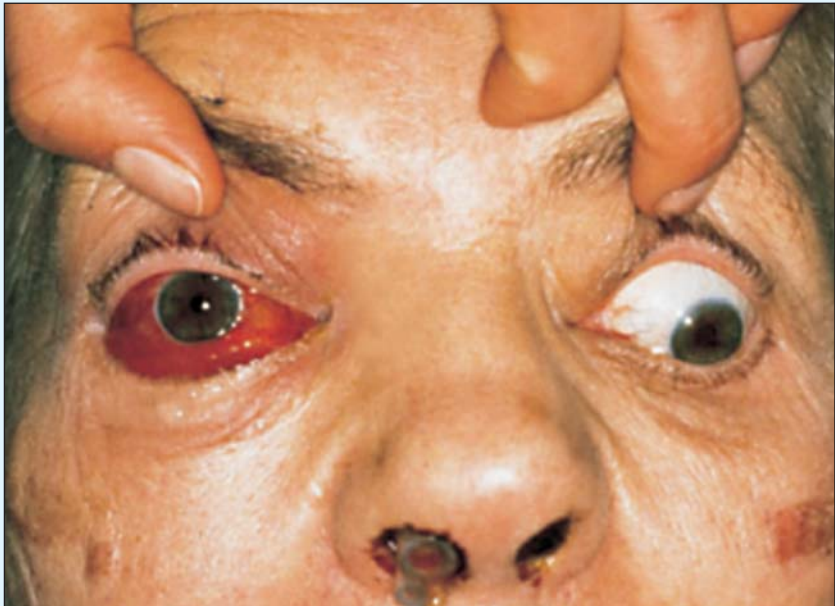Мал. 3.19. Механізм утворення флегмони слізного міхура



Мал. 3.20. Дакріоцистит новонародженого. Зондування



**Мал. 3.21.** *Екзофтальм*



**Мал. 3.22.** *Хемоз кон'юнктиви, офтальмоплегія*

циститу, пан офтальміту, операцій на повіках, придаткових пазухах носа, а також при видавлюванні ячменів, фурункулів на обличчі.

**Клініка.** Флегмона очної ямки починається гостро. З'являються головний біль, почервоніння та набряк повік, половини обличчя, нерізкий екзофтальм. Протягом кількох годин, найближчі 1–2 доби, стан хворого погіршується, спостерігаються ознаки загальної інтоксикації (підвищення температури тіла, лихоманка, лейкоцитоз, збільшення ШОЕ). При цьому може відзначатися невідповідність між температурою тіла та сповільненим пульсом. Головний біль, гіперемія, набряк повік, екзофтальм посилюються, з'являється хемоз кон'юнктиви, рухливість ока різко обмежена, інколи аж до неперушності. Внаслідок розвитку невриту зорового нерва, тромбозу центральної вени сітківки зорові функції різко знижуються (іноді до світловідчуття або навіть сліпоти). Через кілька днів повіки м'якшають, у будь-якій ділянці очної ямки з'являється флюктуація, а згодом – нориця з виділенням гною (мал. 3.22). У складних випадках флегмона ямки ускладнюється виразкою рогівки, нейропаралітичним кератитом, стійким паралічем окорухових м'язів, косоокістю, птозом. Захворювання небезпечне, потребує негайної госпіталізації та лікування. Водночас із внутрішньом'язовим (у тяжких випадках – внутрішньовенним, внутрішньоартеріальним) введенням великих доз антибіотиків широкого спектра дії (ампіцилін, стрептоміцин, олететрин, неоміцин, олеандоміцин, канаміцин, гентаміцин, кефзол, цефазолін та ін.) призначають дезінтоксикаційну терапію, вітаміни групи В, аскорбінову кислоту, сульфаніламідні препарати. Рекомендовані використання п'явок, осмотерапія, антикоагулянти, у деяких випадках – переливання крові.

#### **Новоутворення очної ямки.**

**Етіологія і патогенез.** Новоутворення орбіти складають 23–25% від усієї офтальмологічної патології та в 50–60% випадків є причиною захворювань очної ямки. В очній ямці є багато тканин, що різняться за гістологічною структурою, і це зумовлює значний поліморфізм пухлин: на даний час налічують понад 46 видів новоутворень в орбіті, із них злоякісні пухлини становлять 46%, доброякісні – 42%, пухлиноподібні процеси – 12%.

**Клініка.** Основна діагностична ознака пухлини очної ямки – екзофтальм. Як при доброякісних, так і при злоякісних пухлинах спостерігаються обмеження рухливості ока, зміна ширини очної щілини, порушення репозиції ока, зміщення очного яблука праворуч або ліворуч. На очному дні при пухлинах очної ямки спостерігаються застійний диск зорового нерва, атрофія диска, крововиливи, складчастість та відшарування сітківки. Зниження зорових функцій, порушення рефракції відповідають змінам на очному дні. Зміни периферичного поля зору розвиваються в 25% хворих і характеризуються концентричним звуженням поля на білі та кольорові об'єкти, появою парацентральної позитивної скотоми в поєднанні зі сектороподібним порушенням периферичного зору і центральною скотомою.

Серед інших ознак новоутворень очної ямки слід відзначити розширення сліпої плями, порушення регуляції внутрішньоочного тиску, диплопію. Загалом клінічна картина новоутворень зумовлена характером пухлини, темпом її росту та особливостями локалізації.

**Диференційна діагностика.** Незважаючи на значну схожість ознак добро- та злоякісних новоутворень очної ямки, вони мають певні відмінності.

Щоб вирішити питання щодо причин, які призвели до неправильного положення ока в орбіті, офтальмологу майже в усіх випадках слід провести додаткові інструментальні дослідження, а також проконсультувати пацієнта в невролога, нейрохірурга, отоларинголога, онколога, ендокринолога.

**Додаткові методи дослідження.** Найбільш поширений *рентгенографічний метод*. Усім хворим з екзофтальмом проводять оглядову краніографію в передній парааксальній та бітемпоральній проекціях з обох боків. За рентгенограмами визначають зміни або руйнування однієї чи кількох стінок очної ямки, затемнення ураженої орбіти, її збільшення. Рання ознака проростання пухлини в канал зорового нерва – розширення зорового кісткового дефекту та руйнування кісток свідчать про поширення пухлини за межі очної ямки, злоякісний характер пухлини. Слід зазначити, що виявлені за допомогою рентгенографії ознаки, є пізніми симптомами пухлини, що росте.

*Комп'ютерну томографію* застосовують на більш ранніх стадіях захворювання. Можливість отримувати пошарові знімки очної ямки через кожні 0,5 см дає змогу не лише діагностувати наявність пухлини, але й визначити її локалізацію та розміри.

На рентгеноконтрастуванні ґрунтуються *орбітографія, венографія та каротидна ангіографія*. За допомогою цих методів дослідження можлива візуалізація невидимих на звичайних рентгенограмах м'язової лійки, деталей ходу очної вени, іноді судинної сітки пухлини. Цінність рентгеноконтрастових методів полягає в тому, що ангіографічні симптоми виявляють раніше, ніж зміни в кісткових стінках очної ямки. Для контрастування використовують розчини: 50% кардіотраст, 50% тріотраст, 65% шпак та інші речовини. При каротидній ангіографії контрастну речовину вводять у загальну сонну артерію. Але наведені інвазивні методи небезпечні, особливо в тих випадках, коли є підозра на злоякісне новоутворення або судинне ураження очної ямки. Таким хворим більш доцільне проведення томографії, комп'ютерної томографії, ультразвукової біометрії, ехографії, термографії.

*Термографія* – вимірювання та запис теплового випромінювання від поверхні тканин. Інфрачервоне випромінювання реєструють за допомогою термографа і виводять на екран осцилоскопа та кінострічку. Термограма дає двовимірне зображення досліджуваної ділянки за розподілом температури. За ступенем гіпертермії можна провести диференційну діагностику доброякісних і злоякісних пухлин очної ямки.



---

*Тема IV*  
**ЗАХВОРЮВАННЯ КОН'ЮНКТИВИ**

### **1. АКТУАЛЬНІСТЬ ТЕМИ**

Кон'юнктива, як захисна оболонка ока, зазнає найбільшої дії зовнішніх ушкоджуючих чинників – мікроорганізмів, токсичних речовин. На неї поширюються запальні процеси із суміжних зон (повіки, слізні органи, рогівка), вона реагує на патологічні зміни в інших органах і системах (атеросклероз, цукровий діабет, інфекційні хвороби тощо). Порушення функцій слизової оболонки ока спостерігається при різноманітних запальних, дистрофічних процесах, пухлинах. Правильний методологічний підхід до вивчення функції патологічних змін слизової оболонки ока дає змогу поставити клінічний діагноз та своєчасно призначити лікування.

### **2. КОНКРЕТНІ ЦІЛІ**

***Уміти:***

- оцінити стан ін'єкції очного яблука;
- аналізувати особливості клінічного перебігу захворювань кон'юнктиви;
- надати невідкладну допомогу при гострих запальних процесах кон'юнктиви.

***Ознайомитись:***

- з анатомо-гістологічними особливостями будови слизової оболонки ока;
- зі статистичною розповсюдженістю захворювань слизової оболонки;
- з новими методами діагностики захворювань кон'юнктиви;
- з особливостями перебігу і клінікою кон'юнктивітів залежно від етіологічного фактора.

***Знати:***

- методи зовнішнього огляду слизової оболонки;
- загальну симптоматику та методи дослідження при гострих і хронічних кон'юнктивітах;
- особливості перебігу, клініку, принципи лікування кон'юнктивітів;

– визначення, соціальні аспекти, клініку, діагностику, лікування і профілактику трахоми.

### 3. МІЖДИСЦИПЛІНАРНА ІНТЕГРАЦІЯ

№	Дисципліни	Знати	Уміти
1	Нормальна анатомія	будову кон'юнктивальної оболонки	оглянути кон'юнктиву
2	Патологічна фізіологія	загальні принципи перебігу запального процесу	вибрати оптимальний метод уведення лікарських засобів, зважаючи на особливості будови тканини
3	Фармакологія	групи препаратів, принципи медикаментозної терапії	призначити лікування згідно сучасних принципів медикаментозної терапії; закапувати очні краплі
4	Терапія	план історії хвороби	зібрати анамнез захворювання, життя, оцінити загальний стан хворого

### 4. ЗАВДАННЯ ДЛЯ САМОСТІЙНОЇ РОБОТИ ПІД ЧАС ПІДГОТОВКИ ДО ПРАКТИЧНОГО ЗАНЯТТЯ

4.1. Перелік основних термінів, які повинен засвоїти студент при підготовці до заняття.

№	Термін	Визначення
1	Склепіння кон'юнктиви	місце переходу кон'юнктиви очного яблука в кон'юнктиву повік
2	Кон'юнктивіт	запалення кон'юнктиви
3	Ін'єкція судин	розширення судин кон'юнктиви; може бути поверхневою, глибокою або змішаною
4	Хемоз	набряк кон'юнктиви
5	Бленорея	гноетеча
6	Ксероз	висихання ока
7	Панус	патологічна васкуляризація з вrostанням судин
8	Фліктена	вузлик (скупчення лімфатичних, епітелоїдних та гігантських клітин) сіро-жовтого кольору розміром із макове зерня
9	Пінгвекула	гіперплазія сполучної тканини (жировик)
10	Птеригіум	крилоподібна перетинка кон'юнктиви

№	Термін	Визначення
11	Симблефарон	зрощення кон'юнктиви повік із кон'юнктивою очного яблука
12	Пемфігус	пухирчатка кон'юнктиви, тяжке хронічне захворювання очей

#### 4.2. Теоретичні питання до заняття.

1. Анатомо-фізіологічні особливості будови кон'юнктиви.
2. Методи дослідження кон'юнктиви.
3. Як узяти мазок із кон'юнктивальної порожнини?
4. Як зробити посів із кон'юнктиви на мікрофлору?
5. Симптоматика кон'юнктивіту Коха–Уікса.
6. Різновиди вірусних кон'юнктивітів.
7. Клініка диплобацилярного кон'юнктивіту Моракса–Аксенфельда.
8. Етіологія, патогенез, клініка та класифікація трахом.
9. Ускладнення трахоми.
10. Етіологія, патогенез та клініка паратрахоми.
11. Клініка весняного кон'юнктивіту.
12. Клініка та патогенез туберкульозного та алергічного кон'юнктивітів.
13. Дистрофічні зміни кон'юнктиви, птеригіум, пінгвекула.
14. Доброякісні та злоякісні новоутворення кон'юнктиви.
15. Зміни кон'юнктиви при загальних захворюваннях.

#### 4.3. Практичні роботи (завдання), які виконуються на занятті.

1. Провести зовнішній огляд слизової оболонки.
2. Провести виворіт повік.
3. Перевірити секреторну функцію кон'юнктиви.

#### Орієнтовна карта для опанування методиками

Завдання	Вказівки до завдання
1. Провести зовнішній огляд	посадити пацієнта обличчям до світла. Сісти навпроти, свої коліна відвести праворуч, хворого – ліворуч. Оглянути частини обличчя, звернути увагу на колір шкіри
2. Оглянути кон'юнктивальний мішок	звернути увагу на колір кон'юнктиви, її прозорість та судинний малюнок, також оглянути залози Краузе, Вальдейера і мейбомієві
3. Обстежити хворого, встановити діагноз, провести диференційну діагностику	зібрати анамнез захворювання, звертаючи увагу на основні суб'єктивні симптоми – сльозотечу, свербіж, відчуття стороннього тіла; дані об'єктивного дослідження – наявність виділень, новоутворень, сльозотечі. З'ясувати можливі причини за-

Завдання	Вказівки до завдання
	хворювання, уточнити супутні захворювання. Провести зовнішній огляд кон'юнктивального мішка
4. Визначити секреторну функцію кон'юнктиви (тест Ширмера)	узяти смужку промокального паперу шириною 0,5 см і довжиною 3 см. Один кінець загнути на 5 мм і закласти за зовнішню третину нижнього склепіння кон'юнктиви, щоб вільний кінець звисав по щоці. Попросити обстежуваного закрити очі на 15 хв. У нормі за цей час зволожиться не менше 15 мм смужки.
5. Визначити стан судинної системи кон'юнктиви	за допомогою щільної лампи оглянути судинний малюнок. Звернути увагу на розташування судин та характер їхніх ін'єкцій. Провести диференційну діагностику поверхневої, глибокої та змішаної ін'єкцій
6. Обстежити хворого, встановити діагноз, призначити лікування	з'ясувати скарги хворого, обстежити кон'юнктивальну порожнину, звернути увагу на її прозорість, блиск та судинний малюнок. Відзначити наявність виділень із кон'юнктивальної порожнини та їх характер

## 5. ЗМІСТ ТЕМИ

**Кон'юнктива** – слизова оболонка ока, яка складається зі сполучної тканинної основи, укритої епітелієм. Вона вистилає всю задню поверхню повік та передню поверхню очного яблука до рогівки. При дослідженні кон'юнктиви ока звертають увагу на її колір, прозорість, гладкість, наявність у ній рубців, характер виділень. При нормальному стані кон'юнктива ока – блискуча, прозора, волога. Гладкість її лише трохи порушується в кутах повік, унаслідок розвитку сосочків. Колір кон'юнктиви повік рівномірний, рожевий, перехідних складок – блідіший; у кон'юнктиві очного яблука є поодинокі судинні гілочки. Епітелій тут багат шаровий, циліндричний, із великою кількістю бокалоподібних клітин, які виділяють слиз (муцин).

### КЛАСИФІКАЦІЯ ЗАХВОРЮВАНЬ КОН'ЮНКТИВИ

#### • **Запалення (кон'юнктивіти):**

##### 1. Кон'юнктивіти екзогенного походження:

- а) гострі та хронічні кон'юнктивіти інфекційної природи;
- б) бактеріальні;
- в) вірусні;
- г) грибкові;
- е) паразитарні;

- ж) викликані фізичними та хімічними факторами;
- з) алергічні.

2. Кон'юнктивіти ендogenous походження:

- а) при загальних захворюваннях;
- б) аутоалергічні;
- в) при синдромі сухого ока (сухий кератокон'юнктивіт).

• **Дистрофії:**

- а) ксероз;
- б) птеригіум;
- в) пінгвекула.

• **Трахома**

• **Новоутворення:**

- злоякісні;
- доброякісні.

У нормі сполучна оболонка блідо-рожева, гладенька, блискуча, прозора, крізь неї видно судини, а на повіках – вивідні протоки мейбомієвих залоз. У ділянці нижньої перехідної складки кон'юнктива має дещо синявий відтінок, зумовлений густою мережею судин у цьому місці.

Основні клінічні ознаки запалення кон'юнктиви – гіперемія, набряк, зміни характеру й кількості виділень у кон'юнктивальній порожнині. **Гіперемія** може бути поверхневою (кон'юнктивальна), глибокою (циліарна) або змішаною (залежно від охоплення патологічним процесом інших оболонок ока). **Набряк, інфільтрація** спричиняють згубіння кон'юнктиви. У деяких випадках виникає хемоз – набряк та випадіння набряклої кон'юнктиви в очну щілину, оболонка стає непрозорою, поверхня її – шорсткою, з'являються поодинокі або численні фолікули.

Залежно від природи запалення можливі **геморагії** різного ступеня вираженості. Часом з'являються поверхневі **плівки** сіруватого кольору, сполучені з кон'юнктивою (опіки, гонобленорея, дифтерія та ін.). У разі рубцювання змінюється забарвлення кон'юнктиви, коротшає склепіння, порушується рухливість очного яблука. Колір змінюється також під час жовтяниці, анемії, хвороби Аддісона, розсмоктування субкон'юнктивальних крововиливів.

При патологічному стані кон'юнктива може бути гіперемійована, набрякла, тьмяна. У ній можуть з'явитися рубці або інші утворення. При запальних процесах кон'юнктиви з'являються виділення слизового, слизовогнійного характеру. Суб'єктивні відчуття проявляються у вигляді світлобоязні, відчуття стороннього тіла, важкості в очах.

Гострі кон'юнктивіти викликає мікробна інфекція, найчастіше паличка Коха–Уікса, пневмокок, диплобацила Моракса–Аксенфельда, стафілокок, гонокок Нейссера. Той чи інший вид збудника надає в ряді випадків клінічній картині деяких особливостей. Наприклад, при кон'юнктивіті, викликаному паличкою Коха–Уікса, характерними є множинні крововиливи на

кон'юнктиві очного яблука, набряк перехідних складок; при пневмококковому кон'юнктивіті – точкові крововиливи кон'юнктиви склери, значні рідкі виділення. Іноді утворення легко відокремлюваних плівок на кон'юнктиві необхідно відрізняти від справжніх щільних плівок при дифтерії кон'юнктиви (мал. 4.1). При кон'юнктивіті, викликаному гонококами (мал. 4.3), у перші дні характерним є виражений набряк кон'юнктиви, серозно-кров'янисті виділення, які через кілька днів змінюються значними густими гнійними виділеннями при одночасному зменшенні щільності повік. Для кон'юнктивіту, викликаному диплобацилою Моракса–Аксенфельда, особливістю є почервоніння й мацерація країв повік біля зовнішнього і внутрішнього кутів.

При **лікуванні** бактеріальних кон'юнктивітів призначаються антибіотики (ципромед, сігніцеф, флоксал, тобрекс, тобрекс-2х, циклоксан, вігамокс, офтаквікс), сульфаніламідні препарати (офтальмодек, сульфацил натрію 30%), також можлива комбінація антибіотика та кортикостероїда (комбінил-дуо, тобрадекс). При **лікуванні** гострих мікробних кон'юнктивітів основні заходи мають бути спрямовані на боротьбу з інфекцією. У разі наявності гнійних виділень необхідно 4–6 разів на добу промивати кон'юнктивальний мішок антисептичним розчином (марганцевокислий калій 1:5000, фурацилін 1:5000, 2% розчин борної кислоти).

Протягом останнього десятиріччя спостерігається зменшення захворювань мікробними гострими кон'юнктивітами і ріст питомої ваги гострих кон'юнктивітів, які спричиняються різними вірусами (віруси групи герпесу, аденовіруси, вірус вітряної віспи – Зостера та ін.). Усі вірусні кон'юнктивіти (особливо епідемічний) характеризуються різною контагіозністю і часто мають перебіг у вигляді масового епідемічного захворювання. Розрізняють герпес-, адено-, рино- та ентеровірусні кон'юнктивіти:

- герпесвірусні кон'юнктивіти;
- аденовірусні кон'юнктивіти;
- епідемічний фолікулярний кератокон'юнктивіт;
- весняний кон'юнктивіт.

Розрізняють 3 форми вірусних кон'юнктивітів: катаральну, плівчасту, фолікулярну.

Аденовіруси можуть викликати гострий катар верхніх дихальних шляхів з одночасним ураженням кон'юнктиви. При фарингокон'юнктивальній пропасниці одночасно з різким підвищенням температури і фарингітом з'являється почуття свербіння та піску в очах, невеликі серозні виділення, гіперемія кон'юнктиви і дрібні поверхневі фолікули на нижній перехідній складці, інколи точкові інфільтрати в рогівці.

**Епідемічний вірусний кон'юнктивіт** спричиняється 8-ма типами аденовірусу, виникає гостро, характеризується гіперемією і значним набряком кон'юнктиви з появою великої кількості фолікулів, наявністю незначних серозних ви-

ділень. Дуже часто збільшуються передвушні й підщелепні лімфатичні залози. У рогівці на 7–8 день можуть з'явитися поверхневі сірі інфільтрати (мал. 4.2).

**Лікування.** Призначають місцево інтерферон та інтерфероногени в перші дні захворювання (окоферон, офтальмоферон), вірган 6–8 разів на день, антибіотик (ципромед, флоксал, тобрекс, офтаквікс, вігамокс) із 3–5 доби, нестероїдні протизапальні препарати (дикло-ф, індоколлір) при тривалому лікуванні. На 8–10-й день до лікування додають замітники слізної рідини (офтолік, відісік, системн-ультра, оксіал). Можливе призначення очних мазей віролекс та зовіракс.

#### **Алергічні кон'юнктивіти.**

*Фліктенульозний кон'юнктивіт* має гострий перебіг і належить до туберкульозно-алергічних захворювань очей. Характеризується різкою світлобоязню, слъозотечею і появою на кон'юнктиві вузликів – фліктен. *Медикаментозний кон'юнктивіт* виникає внаслідок підвищеної чутливості кон'юнктиви до ряду лікарських речовин (атропін, езерін, пілокарпін, кокаїн, дікаїн, антибіотики, препарати ртуті, срібла та ін.) і навіть до основ мазей (ланолін, вазелін). При цьому виникає гіперемія кон'юнктиви, шкіри повік, набряк повік і кон'юнктиви, часто висипання фолікулів. При *весняному катарі*, який має сезонний характер, на кон'юнктиві з'являються щільні розростання, схожі на "булижники".

При *гонобленорей* очей лікування проводять спільно з лікарем-венерологом. Призначають антибіотики широкого спектра дії та сульфаніламідні препарати у вікових дозах. Кон'юнктивальні порожнини промивають антисептичними розчинами, закачують 30% розчин сульфацилу-натрію, на ніч за повіки закладають бактерицидну мазь (флоксал, тетрациклінову). Активне лікування протягом 2-х тижнів дає хороший результат.

Профілактика гонобленорей в новонароджених обов'язкова. Відразу після народження дитини повіки протирають ватним тампоном, змоченим у 2% розчині борної кислоти, в кон'юнктивальну порожнину закачують флоксал чи тобрекс, або впродовж години – тричі 30% розчин сульфацилу-натрію.

Антисептичні речовини при гострих кон'юнктивітах слід застосовувати до зникнення гнійних виділень. Як тільки гнійні виділення припинилися, щоб уникнути медикаментозного подразнення, треба перейти до в'язучих речовин – оксіал, системн, офтагель, офтолік.

При *вірусному кон'юнктивіті* антибіотики й сульфаніламідні не ефективні, їх непотрібно призначати лише з метою усунення можливої вторинної інфекції.

Як етіотропні засоби призначають у краплях офтальмоферон, окоферон, циклоферон за схемою, 10% розчин гамма-глобуліну, ацикловіри. Гамма-глобулін можна вводити також внутрішньом'язово по 3–5 мл 1 раз у 2–3 дні (всього 4–5 ін'єкцій).

**Хронічний кон'юнктивіт** на відміну від гострого характеризується більш суб'єктивними відчуттями, ніж об'єктивними змінами. Хворі скаржаться на почуття печії, піску під повіками, відчуття важкості. Ці відчуття посилюються ввечері під час читання при штучному освітленні. Вранці в куточках очної щілини з'являються кірочки. Об'єктивні зміни незначні. В окремих випадках може бути невелика гіперемія слизової оболонки, іноді – виділення слизового характеру. Для розвитку хронічного кон'юнктивіту інфекція не має істотного значення. Причиною його найчастіше є тривале подразнення слизової оболонки пилом, робота в димних приміщеннях, при поганому освітленні, некориговані аномалії рефракції (особливо астигматизм і гіперметропія) або запалення слізного міхура, аденоїди, тонзиліти, загальні порушення живлення, обміну речовин. Ось чому для з'ясування причин хронічного кон'юнктивіту необхідне визначення рефракції очей і детальне загальне обстеження (мал. 4.4).

**Лікування** хронічних кон'юнктивітів полягає в усуненні причин, що їх викликають. Місцево призначаються в'язучі засоби: 0,25–0,5% розчин сірчанокислого цинку два рази на день та циборат.

#### ДОСЛІДЖЕННЯ ХВОРИХ НА ТРАХОМУ.

При дослідженні трахоматозних хворих звертають увагу на наявність дифузної інфільтрації слизової, наявність зерен (фолікулів) і рубців.

**Трахома** – хронічний інфекційний кератокон'юнктивіт, збудник якого належить до групи гальпрівій, що займає проміжне місце між вірусами та рикетсіями.

**Клініка.** Дифузна інфільтрація підслизової тканини, розростання сосочків, утворення фолікулів, їхній розпад із подальшим рубцюванням, зміни в рогівці (панус) (мал. 4.5).

Відповідно до ступеня прояву фільтрації кон'юнктиви й утворення фолікулів або явищ рубцювання необхідно встановити стадію трахоматозного процесу.

**Перша стадія** характеризується інфільтрацією слизової й утворенням фолікулів. Інфільтрована кон'юнктива здається гіперемійованою, потовщеною, мутною. У її товщі видно мутні великі зерна. Характерним місцем їхньої локалізації є верхня перехідна складка, але можуть зустрічатись на нижній перехідній складці і на кон'юнктиві хряща. Вони нагадують сосочки, які трохи виступають над рівнем кон'юнктиви. Це є наслідком того, що підслизовий шар кон'юнктиви хряща слабозвинутий, і щільне зрощення її з хрящем перешкоджає утворенню великих зерен. На кон'юнктиві очного яблука фолікули зустрічаються рідко.

На **другій стадії** трахоми з'являються ознаки дегенерації фолікулів – початок регресивного періоду. Це виражається в появі зерен та інфільтрації. Крім появи поодиноких рубців, ознакою дегенерації є злиття їх між собою.



На *третьій стадії* переважає процес рубцювання. У слизовій оболонці видно багато рубців – тонких, ніжних або, навпаки, грубих. Серед рубців видно ділянки інфільтрації або поодинокі зерна.

При трахомі утворюється задній симблефарон – зрощення кон'юнктивального склепіння, укорочення кон'юнктивального мішка. Звичайно, в таких випадках зондом не можна підійти під зрощення.

Нарешті, **ксероз ока** – один з найтяжких наслідків трахоми – виникає внаслідок руйнування дрібних залоз, закладених у товщі кон'юнктиви, закриття рубцевими перетяжками вивідних протоків великої слізної залози.

Кон'юнктива і рогівка висихають, стають мутними, непрозорими. Епітелій на рогівці злущується, що завдає хворому великих страждань. Через те, що рогівка висихає і мутніє, зір порушується, настає сліпота.

**Дифенційний діагноз.** При діагностиці трахоми на стадії, коли немає ще рубців, можуть виникати сумніви щодо правильності діагнозу. Тому в цей період доводиться проводити диференційний діагноз, в основному між фолікульозом, фулікулярним катаром і трахомою.

**Фолікульоз** – захворювання кон'юнктиви, що зустрічається в дітей шкільного віку, а також в осіб іншого віку, які мають аномалію рефракції, акомодативну стомлюваність або живуть і працюють в антисанітарних умовах. Проявляється фолікульоз появою на кон'юнктиві, переважно на нижній перехідній складці, дрібних поверхневих напівпрозорих зерен, що знаходяться в незмінній кон'юнктиві (відсутність інфільтрації).

**Ускладнення трахоми** – симблефарон, глибокий паренхіматозний ксероз, панус, виразки рогівки, енд офтальміт, панофтальміт та інші захворювання – залежать від стану організму, розвитку загальних захворювань, віку хворого тощо.

**Лікування.** Призначають комплексну терапію: тривале загальне й місцеве застосування лікарських засобів: сульфаніламідні препарати (сульфадиметоксин, сульфадіридазин, сульфафеназолорисул), антибіотики (ципрофлоксацин, тетрацикліни, еритроміцин, олеандоміцин, гентаміцил), механотерапія кон'юнктиви, хірургічне лікування за показаннями.

**Паратрахома.** Є два способи зараження хворобою – венеричний та окулогенітальний (при проходженні дитини пологовими шляхами матері).

**Діагноз** підтверджують результати цитологічного дослідження зіскобу з кон'юнктиви на наявність тілець Провачека–Хальбершtedтера та люмінесцентної мікроскопії з метою виявлення антигену.

**Клініка.** Спостерігається гіперемія, різкий набряк кон'юнктиви повік, слизові або слизово-гнійні виділення з кон'юнктивальної порожнини. На рогівці можливе утворення порохоподібних аваскулярних інфільтратів. Захворювання найчастіше уражує одне око і буває як у дітей, так і в дорослих.

**Лікування.** Призначають антибіотики широкого спектра дії і сульфаніламідні препарати у вигляді мазей.

## ДИСТРОФІЧНІ ЗМІНИ КОН'ЮНКТИВИ

**Крилоподібна пліва** (pterygium) – дубліатура кон'юнктиви склери біля внутрішнього кута ока, має форму трикутника, вростає в поверхневі шари рогівки. Захворювання трапляється в дорослих. Виникнення його часто пов'язують із дією зовнішніх подразників (вітер, шкідливі хімічні речовини). У разі збільшення й переміщення пліви до центру рогівки необхідне хірургічне лікування, що полягає у відокремленні верхівки плівки разом із поверхневим шаром рогівки, відтинанні головки або пересуванні її під кон'юнктиву склери та накладання швів. У випадку рецидивів показана посарова кератопластика (мал. 4.7.).

**Пінгвекула** (pinguecula) – гіперплазія сполучної тканини з гіаліновим переродженням (жовтуваті потовщення на слизовій оболонці), що локалізується в меридіанах 3 та 9 годин у напрямку від лімба до кутів ока. Виникає захворювання в літніх людей, як вважають, внаслідок дії несприятливих зовнішніх чинників (одна з причин) і не потребує лікування.

## ПУХЛИНИ КОН'ЮНКТИВИ

### **Доброякісні новоутворення.**

**Дермоїд** – вроджені утворення на кон'юнктиві зі сполучної або м'язової тканини, що мають сальні й потові залози та пучечки волосся. Лікування оперативне.

**Патілома** – прозорі утворення біля лімба з помітними судинними петлями. Лікування оперативне (мал. 4.6, 4.8).

**Гемангіома** на кон'юнктиві часто супроводжує гемангіому шкіри повік та обличчя. Трапляється гемангіома ізольована і така, що проростає з глибоких шарів. Дифузні ангіоми зі схильністю до поширення в глибокі орбіти видаляють шляхом електрокоагуляції, кріодеструкції тощо.

### **Злоякісні новоутворення.**

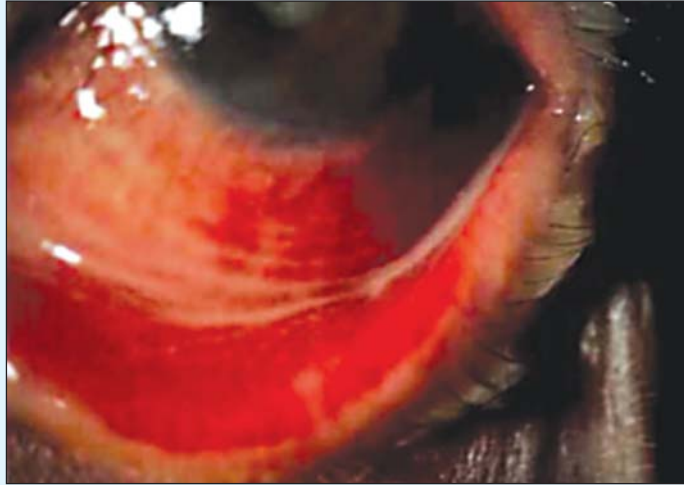**Меланома** – пігментовані або безпігментні гладенькі або нерівні пухлини, що локалізуються в ділянці склепінь або лімба й часто метастазують.

Рак кон'юнктиви має вигляд блідо-рожевої пухлини з широкою основою; вона здатна проростати в сусідні тканини.

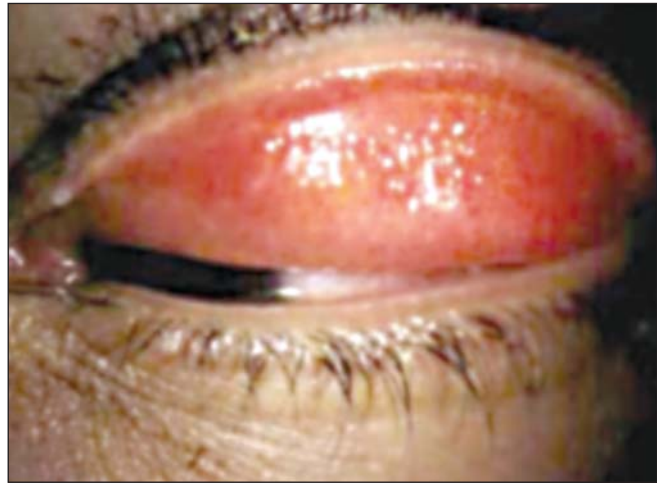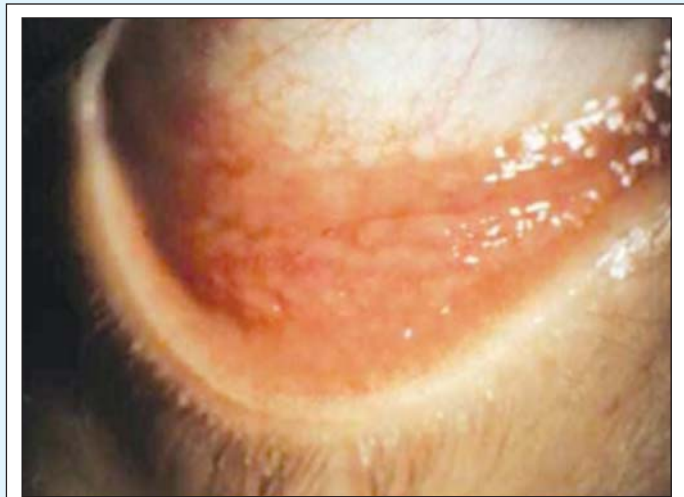**Лікування.** Слід якомога раніше вдатися до видалення злоякісних пухлин кон'юнктиви. У разі проростання в рогівку, пухлину видаляють у межах здорової тканини з подальшою кератопластикою. У за давнених випадках видаляють око (енуклеація). При поширенні процесу на орбіту застосовують екзентерацію орбіти. За необхідності призначають променеву терапію.

### **Зміни кон'юнктиви при загальних захворюваннях.**

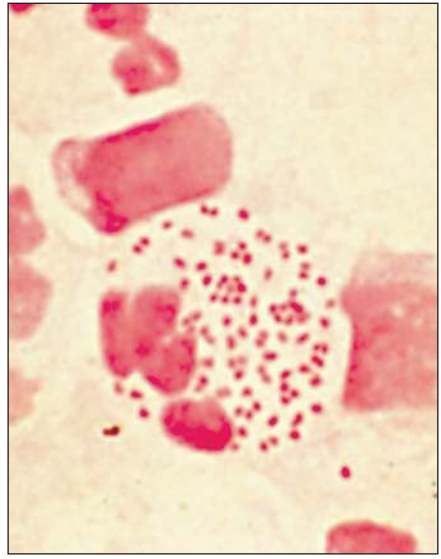
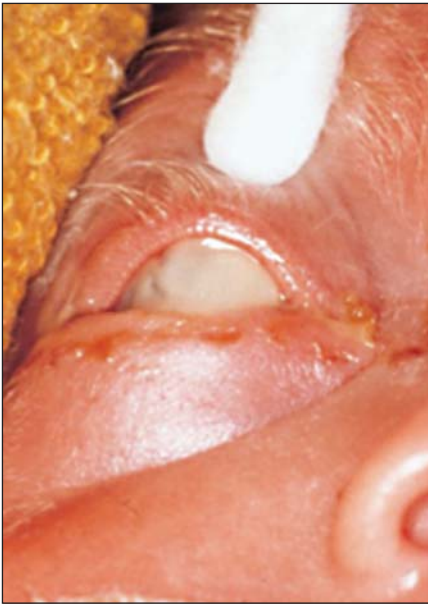Кон'юнктива реагує на загальні захворювання організму (гіпертонічна хвороба, цукровий діабет, колагенози, хвороби крові, авітамінози) змінами кольору, прозорості, судинного малюнка, крововиливами тощо. Ці зміни мають велике значення для діагностики загального захворювання та характеристики процесу.



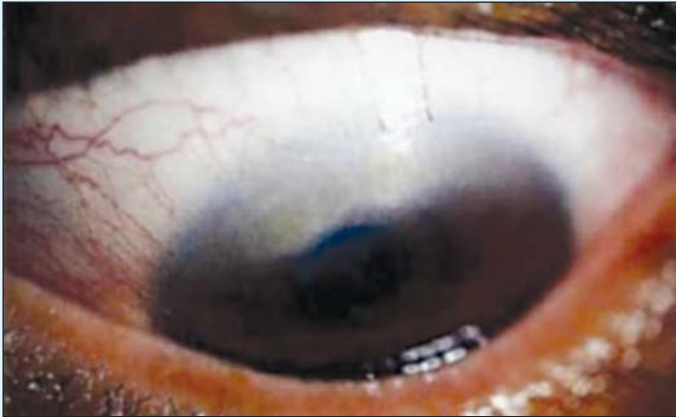**Мал. 4.1.** Бактеріаль-  
ний кон'юнктивіт



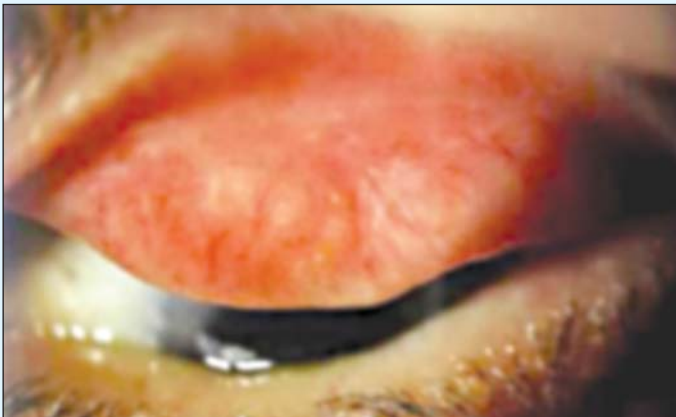
**Мал. 4.2.** Вірусний  
кон'юнктивіт



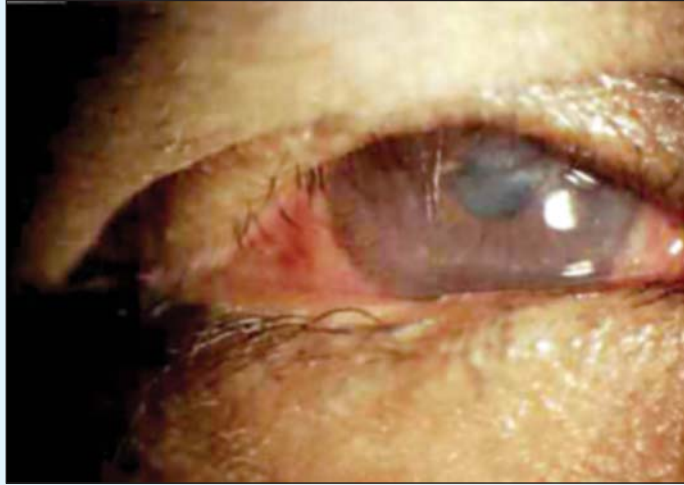
**Мал. 4.3.** Гонобленорея новонародженого



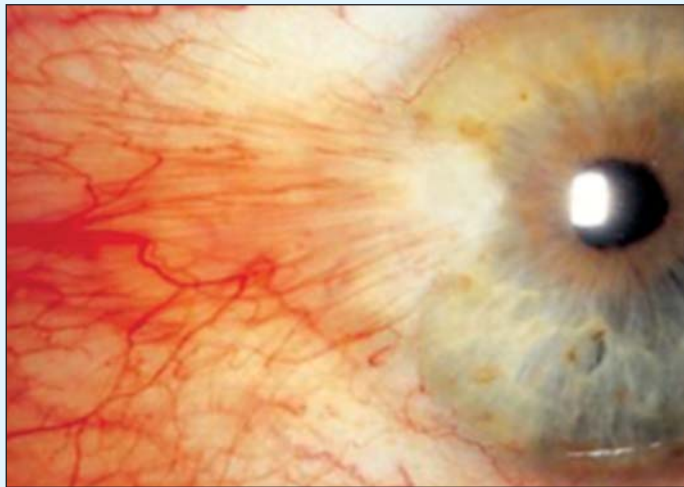
**Мал. 4.4.** Кон'юнктивальні рубці



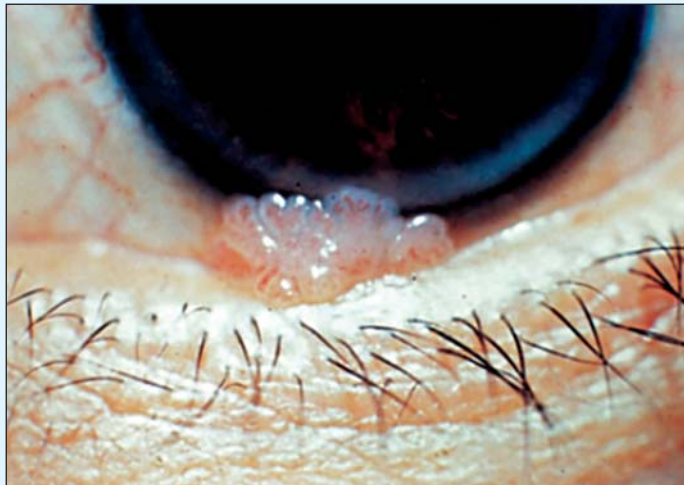**Мал. 4.5.** Трахоматозний панус



**Мал. 4.6.** Трихіаз, екстроріон повік



**Мал. 4.7.** Птеригіум



**Мал. 4.8.** Кіста кон'юнктиви

# АЛГОРИТМИ ВЕДЕННЯ ПАЦІЄНТІВ

## з найбільш розповсюдженими захворюваннями очної поверхні\*

### Гострий аденовірусний кон'юнктивіт

**1 візит:** протівірусний препарат, антибіотик (ЦИПРОМЕД), НПЗЗ (ДИКЛО-Ф) при необхідності – розсічення сляжок

**плівкова форма**

**2 та 3 візити:** кожні 3 дні розсічення сляжок

**4 візит (10-й день):** зміна призначень на кортикостероїд та замітник слізної рідини (**ОФТОЛІК**)

**5 візит (21-й день):** контроль, відміна терапії

**фолікулярна форма**

**2 візит (8-й день):** зміна призначень на кортикостероїд, антисептик та замітник слізної рідини (**ОФТОЛІК**)

**3 візит (14-й день):** контроль, відміна терапії

### Гострий бактеріальний кон'юнктивіт та кератит

**1 візит: ДІАГНОСТИКА**

**кон'юнктивіт**

антибіотик (ЦИПРОМЕД), кортикостероїд або їх комбінація (**КОМБІНІЛ ДУО**)

**2 візит: (7 день)**

**Одужання:** контроль, відміна терапії

**Без чи негативна динаміка:**  
- мазок з кон'юнктиви  
- уточнення діагнозу  
- зміна терапії

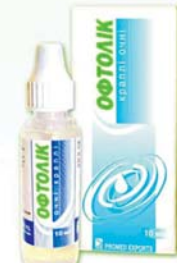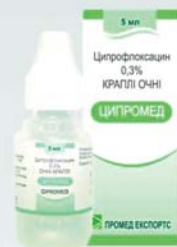**кератокон'юнктивіт**

- взяття мазку з кон'юнктиви,  
- антибіотик (ЦИПРОМЕД), НПЗЗ (ДИКЛО-Ф), репаративні (**ОФТОЛІК**)

**2 та 3 візити:** кожні 3 дні

**Одужання:** контроль, відміна терапії

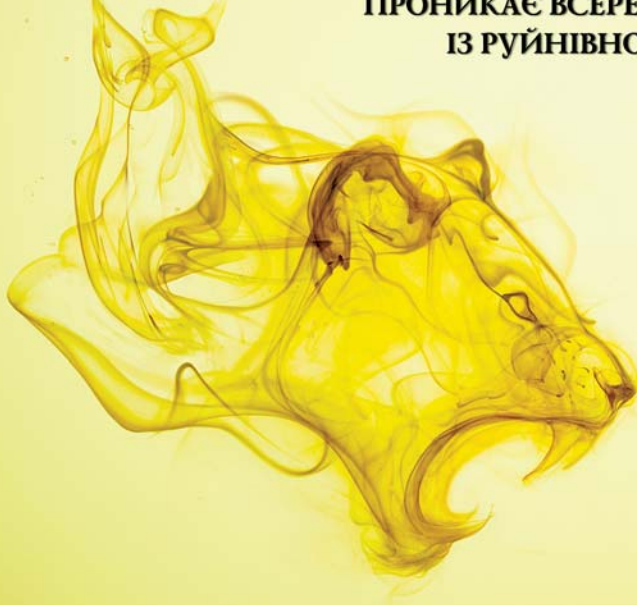**Динаміка негативна:** госпіталізація



\*ФГУ -МНТК "Микроургия ока" им. акад. С.Н. Федорова Росмедтехнологии-Майчук Д.Ю., Москва, 2010 г.



ПРОНИКАЄ ВСЕРЕДИНУ БАКТЕРІЙ  
ІЗ РУЙНІВНОЮ СИЛОЮ



**Alcon**<sup>®</sup>

a Novartis company

Licensed to Alcon, Inc. by Bayer Schering Pharma AG  
©2010 Alcon, Inc. 11/10 VIG10510FCI

**Вігамокс**<sup>®</sup>

(Моноксифлоксацину гідрохлорид 0.5%; очні краплі)

Р. с. UA/9153-01/01. Представництво в Україні: Київ, вул. Пилипченка, 13, корпус 6А, оф. 30. Тел.: (044) 494 25 53; факс: (044) 494 25 54.

Детальна інформація про препарат знаходиться в інструкції для медичного застосування. Даний матеріал призначений для використання тільки медичними установами та лікарями.

# ОФТАКВИКС

Левифлоксацин 0,5%

Современные  
антибактериальные  
глазные капли

ДЛЯ ПРОФИЛАКТИКИ  
ИНФЕКЦИОННЫХ  
ОСЛОЖНЕНИЙ

РЕКОМЕНДАЦИИ  
ESCRS, АВГУСТ  
2007

О  
П  
Е  
Р  
А  
Ц  
И  
Я

7/14 дней

ОФТАКВИКС

1-2 дня

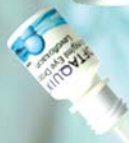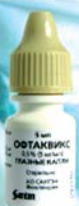ОФТАКВИКС

1 месяц

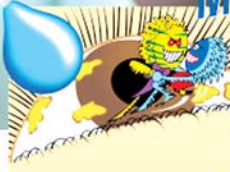ОФТАН®  
ДЕКСАМЕТАЗОН

от 1 месяца до 1 года

ОФТАГЕЛЬ® или ОКСИАЛ



Мощный удар!



Santen



# Опатанол®

0,1% олопатадину гідрохлорид



**Інноваційна терапія  
очної алергії**



р/р № UA/4986/01/01 від 18.08.06

## Alcon

Представництво «Алкон Фармасьютікалс Лтд» в Україні  
вул. Пімоненка, 13, корп. 4а, офіс 31, 04050, Київ, Україна,  
Тел. (8 044) 494 25 53, факс (8 044) 494 25 54

**Гіпертонічна хвороба.** Артеріальні судини кон'юнктиви звужені, склерозовані, бліді. Вени на початку захворювання розширені, а на III–IV стадіях також звужені, звиті й бліді.

**Цукровий діабет.** Судини кон'юнктиви змінюються здебільшого навколо лімба, вони розширені й покручені. З'являються новоутворені ампулоподібні розширення капілярів (аневризми) із проростанням у суміжну зону рогівки.

**Системні захворювання крові** (лейкоз, поліцитемія). Судини кон'юнктиви розширені; набряк і геморагії у ній виникають унаслідок збільшення порозності судин.

**Коллагенози.** На перших етапах захворювання судини кон'юнктиви звужені, артерії набувають вигляду чоток. Унаслідок розвитку процесу навколо лімба з'являються мікроаневризми, набряк кон'юнктиви, геморагії.

**Авітамінози А і В** призводять до сухості кон'юнктиви. Вона стає матовою, у разі недостатності аскорбінової кислоти з'являються крововиливи.

**Ураження повік і кон'юнктиви за наявності демодекозу.**

Розвиток кліща *Demodex* у фолікулах вій може проходити спочатку безсимптомно, частіше в осіб із жирною пористою шкірою, схильних до алергічних реакцій. В анамнезі спостерігаються почервоніння країв повік, ячмені, халязіони, свербіж.

**Клініка** малосимптомних форм захворювання: свербіж повік зранку, відчуття стороннього тіла під повіками, в'язкі виділення з кон'юнктивального мішка, випадіння вій. Шляхом біомікроскопії виявляють набряк кон'юнктиви нижніх перехідних складок, помірну фолікулярну гіпертрофію кон'юнктиви повік, численні дрібні папіломи на шкірі між віями. Можлива поява вогнищ пігментації інтермаргінального простору повік.

Під час мікроскопічного дослідження вій помітні збільшені темні головки окремих вій, напівпрозорі циліндричні муфти навколо їх корінців.

**Ускладнений кліщовий блефарокон'юнктивіт.** Ускладнення перебігу захворювання можливе в разі приєднання вторинної інфекції (найчастіше стафілокової або стрептокової), зниження реактивності організму, розвитку лікарського алергічного дерматиту внаслідок попереднього тривалого неефективного лікування.

**Діагностика.** Під час мікроскопії вій на їхніх головках можна виявити кліщі *Demodex* на різних стадіях розвитку.

**Лікування.** Проводять протипаразитну, протизапальну й десенсибілізуючу терапію. З метою запобігання запаленню знежирюють краї повік ватним тампоном, змоченим у ефірно-спиртовій суміші (70% спирт і ефір змішують у рівних частинах). З повік видаляють кірочки, лусочки разом із збудниками хвороби та продуктами їхньої життєдіяльності. Потім повіки змащують маззю флоксал. Такі процедури здійснюють 1–2 рази на добу (краще після вмивання) протягом 1,5–2 місяців; особливо доцільне проведення таких процедур навесні та влітку, коли кліщ розмножується.

В умовах мейбомієвого блефарокон'юнктивіту не рідше як двічі на тиждень слід робити масаж повік із подальшою обробкою їхніх країв ефірно-спиртовою сумішшю та маззю флоксал; 2–3 рази на добу закапувати лужні очні краплі.

У разі ускладнення кліщового блефариту вторинною інфекцією, окрім специфічної терапії, застосовують мазі з антибіотиками та розчини антибіотиків (за результатами бактеріологічного дослідження вмісту кон'юнктивального мішка) протягом 2–3 тижнів.

Лікування бажано проводити у взаємодії окуліста і дерматолога.

**Профілактика.** Дотримання загальних гігієнічних норм у побуті, а також у перукарнях, косметичних кабінетах, лазнях тощо.

## Тема V

# ЗАХВОРЮВАННЯ РОГІВКИ ТА СКЛЕРИ

### 1. АКТУАЛЬНІСТЬ ТЕМИ

Необхідність вивчення данної теми в клініці очних хвороб визначається частотою захворювання та гострим перебігом. Так, серед очних захворювань захворювання рогівки займають четверте місце. Часто причиною захворювання рогівки та склери є загальні хвороби організму (туберкульоз, венеричні захворювання, ревматизм, вірусні інфекції). Тому знання лікаря загального фаху в цій області досить необхідні з метою своєчасної диференційної діагностики.

Наявність мікрофлори в кон'юнктивальному мішку часто є небезпечною, навіть при мінімальній травмі рогівки. Лікар зобов'язаний ураховувати й те, що рогівка – це безсудинна оболонка. Умови її живлення значно менші, ніж інших оболонок ока, що не може не позначитися на процесах репарації і регенерації. Правильний методологічний підхід до вивчення функції патологічних змін рогівки та склери дає змогу поставити клінічний діагноз і своєчасно призначити лікування.

### 2. КОНКРЕТНІ ЦІЛІ

#### **Уміти:**

- оцінити зміни стану рогівки та склери в нормі та при патології;
- аналізувати особливості клінічного перебігу захворювань рогівки та склери;
- надати невідкладну допомогу при гострих запальних процесах рогівки та склери.

#### **Ознайомитись:**

- з анатомо-гістологічними особливостями будови рогівки та склери;
- зі статистичною розповсюдженістю захворювань рогівки і склери.

#### **Знати:**

- методи зовнішнього огляду рогівки і склери;
- клініку запальних захворювань рогівки і склери;

- основні принципи лікування хворих із захворюваннями рогівки і склери;
- клініку гострих та хронічних кератитів, склеритів, діагностику, принципи лікування;
- загальну симптоматику та методи дослідження при гострих і хронічних кератитах, склеритах.

### 3. МІЖДИСЦИПЛІНАРНА ІНТЕГРАЦІЯ

№	Дисципліни	Знати	Уміти
1	Нормальна анатомія	будову рогівки та склери	оглянути рогівку, склеру
2	Патологічна фізіологія	загальні принципи перебігу запального процесу	диференційовано призначити лікування
3	Фармакологія	групи препаратів, принципи медикаментозної терапії	закапувати очні краплі
4	Терапія	план історії хвороби	зібрати анамнез захворювання та життя, оцінити загальний стан хворого

### 4. ЗАВДАННЯ ДЛЯ САМОСТІЙНОЇ РОБОТИ ПІД ЧАС ПІДГОТОВКИ ДО ЗАНЯТТЯ

4.1. Перелік основних термінів, які повинен засвоїти студент при підготовці до заняття.

№	Термін	Визначення
1	Кератит	запалення рогівки
2	Мікрокорнеа	зменшення розмірів рогівки
3	Мегалокорнеа	збільшення розмірів рогівки
4	Кератоконус	зміна форми рогівки у вигляді конуса
5	Кератоглобус	зміна форми рогівки у вигляді глобуса
6	Ксероз	висихання рогівки
7	Кератомалачія	розм'якшення рогівки
8	Нубекула, макула, лейкома	хмарка, пляма, більмо
9	Корнеальний синдром	біль, світлобоязнь, слъзотеча, блефароспазм
10	Перекорнеальна ін'єкція	розширення глибоких судин склери (навколо рогівки), виникає внаслідок запального процесу передньої частини ока
11	Васкуляризація	проростання судин у рогівку
12	Фліктена	вузлик круглої форми, що є субстрактом специфічного запалення

№	Термін	Визначення
13	Гіпопіон	гній у передній камері
14	Кератомікози	грибкові ураження рогівки
15	Ектазія	обмежене випинання склери
16	Стафілома	значне стоншення склери з випинанням
17	Склерит	запалення склери

#### 4.2. Теоретичні питання до заняття.

1. Анатомо-фізіологічні особливості будови рогівки і склери.
2. Методи дослідження рогівки і склери.
3. Як визначити чутливість рогівки?
4. Корнеальний синдром.
5. Різновиди аномалій рогівки за формою й розміром.
6. Кератити екзогенної природи.
7. Кератити ендогенної природи.
8. Етіологія, патогенез та клініка повзучої виразки рогівки.
9. Ускладнення повзучої виразки рогівки.
10. Етіологія і патогенез кератомікозів.
11. Етіологія і патогенез сифілітичного паренхіматозного кератиту.
12. Етіопатогенез, клініка, перебіг та лікування туберкульозно-алергічних кератитів.
13. Етіопатогенез нейропаралітичного кератиту.
14. Клініка, перебіг та лікування первинних герпетичних кератитів.
15. Клініка, перебіг, лікування та профілактика авітамінозних кератитів.
16. Первинні дистрофії рогівки: денерация Гренува, плямиста дистрофія Фера, решітчаста дистрофія Діммера, Месмана, Франсуа, дегенерація Шнідера.
17. Етіопатогенез, діагностика та сучасні методи лікування склеритів, епісклеритів.

#### 4.3. Практичні роботи (завдання), які виконуються на занятті.

1. Провести зовнішній огляд рогівки та склери.
2. Уміти застосувати бокове освітлення, біомікроскопію.
3. Визначити чутливість рогівки.

#### Орієнтовна карта для опанування методиками

Завдання	Вказівки до завдання
1. Провести зовнішній огляд	посадити пацієнта обличчям до світла. Сісти навпроти, відвести свої коліна праворуч, хворого – ліворуч. Оглянути частини обличчя, що оточують очну ямку

Завдання	Вказівки до завдання
2. Оглянути рогівку та склеру	для детального огляду і точного визначення локалізації змін у товщі рогівки застосовують бокове, або фокальне, освітлення. Необхідно мати джерело світла та лупу в 13 дптр. Освітлювач установлюють зліва й попереду від хворого на відстані 50–60 см на рівні очей
3. Перевірити чутливість рогівки	для орієнтовної перевірки чутливості рогівки використовують тонкий вологий ватний тампончик, яким доторкаються до різних ділянок рогівки. Для більш інформативного дослідження застосовують альгезиметри різних конструкцій
4. Виявити дефект епітелію рогівки	дефекти епітелію рогівки виявляють за допомогою 1% розчину флюоресцеїну. Цей розчин закачують у кон'юнктивальний мішок і проводять дослідження методом біомікроскопії. Дефекти епітелію фарбуються в зелений колір. Наявність цих симптомів допомагає при диференційній діагностиці свіжих та рубцевих змін рогівки
5. Обстежити хворого, встановити діагноз, призначити лікування	з'ясувати скарги хворого, звернути увагу на прозорість, блиск, чутливість, сферичність та розмір рогівки. Прозорість – головна особливість рогівки. Поява помутнінь у її шарах спостерігається внаслідок запальних процесів рогівки, рідше дистрофій і дегенерації у зв'язку з васкуляризацією. Утрата блиску та дзеркальності рогівки, що поєднується з шорсткістю, виникає внаслідок порушення цілісності або інфільтрації поверхневих її шарів. Сферичність та розмір рогівки досліджують за допомогою щільної лампи, кератоскопа Плацидо

## 5. ЗМІСТ ТЕМИ

Рогова оболонка відноситься до оптичних середовищ ока. На долю захворювань рогівки припадає більше 25% усієї патології ока, а наслідки їх часто бувають причиною стійкого зниження зору та сліпоти (майже 50% випадків).

У нормі рогівці властиві прозорість, блиск, висока чутливість, сферичність, дзеркальність, сталі розміри та відсутність судин.

Патологія рогівки зустрічається у вигляді вроджених аномалій, запалень, ушкоджень і дистрофій. Основні захворювання рогівки – запальні процеси (кератити), перебіг, яких може бути гострим, хронічним і рецидивуючим.

У клініці розрізняють кератити поверхневі (кератокон'юнктивіти, або катаральні) з локалізацією процесу в епітелії та передній пограничній пластинці (боуменова оболонка), глибокі – інтерстиціальні (або паренхі-

матозні) з ураженням строми рогівки та увеальні – зміни розвиваються в задній пограничній пластинці (десцеметова оболонка) та ендотелії.

Згідно класифікації А. І. Волоконенко, кератити поділяють на 3 групи:

**I. Екзогенні:**

- 1) ерозія рогівки;
- 2) травматичні кератити (зумовлені механічною, фізичною або хімічною травмою);
- 3) кератити, викликані захворюваннями кон'юнктиви, повік, мейбомієвих залоз (бактеріальні та вірусні);
- 4) грибкові кератити (кератомікози).

**II. Ендогенні:**

- 1) інфекційні кератити:
  - а) туберкульозні (гематогенні та алергічні);
  - б) сифілітичні;
  - в) герпетичні;
- 2) нейропаралітичні кератити;
- 3) авітамінозні кератити.

**III. Нез'ясованої етіології.**

Для більшості кератитів характерна спільна симптоматика, яка включає суб'єктивні та об'єктивні ознаки. Світлобоязнь, слезотеча, блефароспазм, відчуття стороннього тіла під верхньою повікою, зниження гостроти зору при центральній локалізації процесу в рогівці – це суб'єктивні ознаки, які в поєднанні з перикорнеальною ін'єкцією мають назву *рогівкового синдрому*.

Серед кератитів найбільш тяжкий перебіг має виразка рогової оболонки (*ulcus corneae*) (мал. 5.1). Вона виникає при пошкодженні цілісності епітелію рогівки (часто зустрічається при потраплянні в кон'юнктивальний мішок сторонніх тіл) і подальшому поглибленні інфекції (стафілокок, стрептокок, пневмокок). Розрізняють такі види виразок: прості, гнійні й повзучі. Повзучу виразку рогівки викликає пневмок, який може гніздитись у слізному міхурі (при хронічних дакріоциститах). Перебіг повзучої виразки рогівки має два періоди.

*Прогресивний період* – у роговій оболонці є дефект з інфільтрованим дном і краями. *Регресивний період* – настає в різні терміни, залежно від тяжкості процесу, стану реактивності організму й лікування. У прогресивний період інфільтрація може поширюватись по поверхні й углиб, епітелій рогівки обривається по краю інфільтрату. Повзуча виразка рогівки в цьому періоді характеризується наявністю прогресивного й регресивного країв. Прогресивний край трохи піднятий, підритий і оточений смужкою гнійної інфільтрації. Протилежний – регресивний – чистий. Дно виразки вкрите брудно-жовтим інфільтратом. Навколо виразки рогова оболонка набрякла й дифузно-мутна. Виразка збільшується за рахунок поширення по поверхні прогресивного її краю. При прогресуванні вглиб і руйнуванні шарів рогів-



ки деструкція поступово доходить до десцеметової оболонки, однією із властивостей якої є еластичність і здатність довго протистояти інфекції. Під впливом тиску рідини з боку передньої камери десцеметова оболонка випинається вперед у вигляді пухирця – чорної точки на фоні інфільтрації тканини виразки, виникає грижа десцеметової оболонки (десцеметоцеле). Згодом може настати перфорація десцеметової оболонки, що супроводжується витіканням вологи передньої камери. У перфоративний отвір може випасти райдужна оболонка, або тільки защемитися в ньому. При цьому інфекція може потрапити в середину ока, де знаходиться умови для розвитку, і виникає надто тяжке ускладнення, яке зазвичай призводить до загибелі ока (гнійне запалення всіх оболонок ока – паноптальміт). Виразка рогової оболонки в прогресивному періоді завжди супроводжується запаленням райдужної оболонки (іритом), яке проявляється звуженням зіниці, зміною кольору і малюнка райдужної оболонки. Особливо це спостерігається при повзучій виразці рогівки, коли внаслідок токсичного ураження райдужної оболонки з її судин можуть виходити лейкоцити й осідати на дно передньої камери у вигляді гною (гіпопіон). Гній цей не містить збудників, він стерильний унаслідок свого походження. Ознаками регресивного періоду є: 1) стихання запальних явищ, очищення дна виразки, зменшення інфільтрації її країв, зменшення набряку рогівки навколо виразки; 2) розвиток у рогівці поверхневих судин, що відходять від лімба до найближчого краю виразки; 3) епітелізація виразки: поступово по краях з'являється блиск, і виразка набирає вигляду блискучого заглиблення по поверхні рогівки без ознак інфільтрації (фасетка). Пізніше під епітелієм розвивається рубцева тканина, яка заповнює дефект до рівня решти рогової оболонки.

*Наслідки запальних захворювань рогівки* – перебіг запальних захворювань може завершуватись утворенням на рогівці рубцевого помутніння. Залежно від інтенсивності запального процесу, в рогівці можуть утворюватись рубцеві помутніння: хмарка, пляма, більмо.

**План лікування хворого на виразковий кератит.** Мідріатики, антибіотики місцево – краплі (сігніцеф, ципромед, тобрекс, флоксал, циклоксан, офтаквікс, вігамокс) щогодини, нестероїдні протизапальні препарати (диклоф, індоколір), репаративні (офтолук, корнерегель). При малих периферичних інфільтратах альтернативою є ципрофлоксацин 0,3% по 2 краплі кожні 15 хв. протягом 6 год., потім по 2 краплі кожні 30 хв. Субкон'юнктивально (у тяжких випадках) вводять гентаміцин (20–40 мг) і цефазолін (100 мг) або ванкоміцин (25 мг). При тяжкому перебігу процесу – антибіотики широкого спектра дії, системно (згідно інструкції). При перфорації рогівки показана наскрізна кератопластика.

У випадках тяжкого перебігу виразки з утворенням гіпопіону застосовують хірургічне втручання – парацентез: по лімбі списоподібним ножем, частіше в нижньому відділі, розрізають рогівку, випускаючи вміст перед-

ньої камери. Мета парацентезу не тільки видалити гній із передньої камери, а й створити гіпотонію, при якій покращується живлення рогівки. При цьому до передньої камери притікає нова рідина, насичена бактерицидними речовинами й антитілами, поживляється обмін рідини, що постійно омиває задню поверхню рогівки. Можна також припікати дно і прогресивний край виразки. В останні роки застосовується також кріотерапія, яка сприяє швидкому відторгненню некротичних мас: металевий стержень із пластмасовою ручкою охолоджують до температури  $-50-70^{\circ}$ , аплікації стержня наносять на поверхню виразки експозиції 3–5 с.

**Заходи, які застосовуються з метою поліпшення живлення рогової оболонки:**

- 1) субкон'юнктивальні ін'єкції крові;
- 2) закапування аскорбінової кислоти з рибофлавіном, глюкозою, офтолік, корнерегель, солкосеріл гель;
- 3) важливо зняти біль, цьому сприяє застосування хініну 1%, що прискорює епітелізацію;
- 4) з метою впливу на трофічну іннервацію рогівки застосовується новокаїнова блокада – перивазальна (по ходу поверхневої скроневої артерії вводять 4–5 мл 0,5% розчину новокаїну), супраорбітальна (2% розчин новокаїну – 2 мл в ділянку *incisura supraorbitalis*), перилімбальна (2% розчин новокаїну – 0,5–1 мл під кон'юнктиву навколо лімба), ретробульбарна (2% розчин новокаїну – 2 мл ретробульбарно).

**Загальні засоби.** Збагачення організму вітамінами групи А – 50000 ОД на добу, С – по 0,5 г на день, групи В – по 10–20 мг на день). Від самого початку захворювання рекомендується тканинна терапія у вигляді підшкірних ін'єкцій, антибіотики широкого спектра дії. Показана також осмотерапія. На стадії регенерації корисні кортикостероїди в невеликих дозах для ніжнішого рубцювання, ферментативні, тканинні препарати. Через 6–12 місяців для ліквідації більша проводять кератопластику або кератопротезування.

**Профілактика.** За найменших ушкоджень рогівки показані інстиляції в кон'юнктивальний мішок антисептичних крапель.

**Грибкові ураження рогівки.**

**Етіологія і патогенез.** Кератомікози викликають різні види грибків, які в нормі зустрічаються в кон'юнктивальному мішку та слізних шляхах (мал. 5.2). Захворювання може спричинити тривале застосування антибіотиків і кортикостероїдів, які порушують цей баланс і призводять до активації грибкової флори, що стає патогенною. Кератомікоз виникає як вторинна інфекція при трахоматозному панусі. Можливий метастатичний шлях інфікування рогівки у випадку загального мікозу.

**Клініка.** Характерним для кератомікозу є зв'язок із мікротравмою. На місці ерозії з'являється жовто-біле вогнище з чіткими межами, іноді внаслідок наявності крихтоподібної (рихлої) поверхні інфільтрат має бугрис-

тий вигляд. Процес повільно прогресує, поглиблюється, інфільтрат розпадається з утворенням кратероподібної виразки, збільшується гіпін. Можлива перфорація виразки. Тяжкі наслідки спостерігаються при несвоєчасній діагностиці та лікуванні антибіотиками і стероїдними препаратами.

Для діагностики необхідно провести мікроскопічне дослідження патологічного матеріалу культивуванням грибкових культур, гістологічне дослідження секвестрованих ділянок рогівки.

**Лікування.** Призначають 5% розчин натаміцину в краплях кожні 1–2 год. протягом дня. Якщо процес захоплює глибокі шари рогівки або прогресує, призначають амфотерицин, флюконазол, міконазол або клотримазол 0,1% – 1,0% у краплях щогодини. Використовують загальні протигрибкові препарати. При перфорації (або загрозі) – наскрізна кератопластика.

#### **Ендогенні кератити.**

##### ***Сифілітичний паренхіматозний кератит.***

**Етіологія і патогенез.** Захворювання може бути вродженим і набути. Найчастіше це прояв вродженого сифілісу, який інколи виникає через 2–3 покоління. Сифілітична етіологія підтверджується реакцією Вассермана та іншими ознаками – гетчінсонові зуби, сідлоподібний ніс, різко виступаючі лобні горби, рубці в кутиках рота, шаблеподібні гомілки, гумозні остеомієліти, глухота. Переважно хворіють у дитячому та юнацькому віці – 6–20 років, дуже рідко – особи середнього і похилого віку. Патогенез донині невідомий, проте деякі автори вважають, що спірохети в рогівці знаходяться в латентному стані, а за несприятливих умов вони переходять в активну фільтруючу форму. Провокуючими чинниками можуть бути травма, гострі інфекції, фізичні перенавантаження та ін. Останні роки поширення набула алергічна теорія. Явища запалення виникають у задніх шарах рогівки, переважно в стромі.

**Клініка.** Паренхіматозний кератит має 3 послідовні періоди.

**1-й період** – прогресивний, або період інфільтрації. Раптово в лімбі з'являється матове сірувате помутніння, яке складається з інфільтратів, розміщених у середніх і задніх шарах рогівки у вигляді окремих точок, рисок, штрихів. Деякі інфільтрати зливаються між собою, поступово помутніння досягає центру рогівки і нарешті вся рогівка стає матовою, але виразкування не розвивається. У міру збільшення інфільтрації з'являються світлобоязнь, блефароспазм, слезотеча, біль. Процес поширюється на судинну оболонку, виникають іридоцикліт, змішана ін'єкція, різко знижуються зорові функції. Період інфільтрації триває близько 3–4 тижнів.

**2-й період** – васкуляризації. Починається з проростання судин у глибокі шари рогівки від лімба до центру у вигляді щіточок. Це надає рогівці вигляду несвіжого м'яса, а за великої кількості судин рогівка нагадує стиглу вишню. При цьому зір знижується. Цей період триває в середньому 6–8 тижнів.

**3-й період** – регресивний, або період розсмоктування. Триває 1–2 роки. Подразнення ока зменшується, розсмоктування інфільтратів починається

від лімба і поступово просувається до центру в тій же послідовності, в якій відбувалося поширення запалення. Зменщується біль, світлобоязнь, ін'єкція ока. У міру розсмоктування помутнінь відновлюється зір. У тяжких випадках може залишитися центральне помутніння. Біомікроскопічно у віддалені терміни можна побачити порожні судини у вигляді тоненьких сірих ниточок, що свідчить про перенесений природний сифілітичний кератит, а також атрофічні ділянки райдужки, дисперсію пігменту, задні синехії та численні хоріоїдальні вогнища на очному дні. Рідко процес поширюється на склеру. При сифілітичному кератиті, як правило, процес розвивається на обох очах, проте частіше запалення на друге око переходить через тижні, місяці, а інколи й роки. Можуть бути рецидиви хвороби, але не раніше, ніж через рік.

**Діагностика** сифілітичного кератиту ґрунтується на позитивних специфічних серологічних реакціях: Вассермана, Нонне–Аппельта та ін., а також на 5 клінічних ознаках: 1) циклічність; 2) двобічний процес; 3) відсутність виразкування рогівки; 4) супутній ірит або іридоцикліт; 5) відновлення зору.

**Лікування.** Специфічна терапія вродженого сифілісу проводиться антибіотиками, а потім препаратами ртуті, срібла та ін. в умовах шкірно-венерологічного диспансеру. Місцеве лікування має спрямовуватися на блокування запалення, розсмоктування інфільтратів, інактивацію іриту та іридоцикліту. Це форсовані інстиляції антибіотиків, саліцилатів, вітамінів, циклофосфану, мідріатиків, розчинів діоніну в зростаючій концентрації, йодиду калію 2%. Сучасні методи лікування паренхіматозного кератиту передбачають застосування кортикостероїдів у вигляді очних крапель, субкон'юнктивальних і парабульбарних ін'єкцій. Корисні парафінові аплікації, УВЧ-терапія, електрофорез розсмоктувальних препаратів, а також тканинна терапія. Якщо після лікування залишаються стійкі помутніння, показана наскрізна кератоластика.

#### **Туберкульозно-алергічні кератити.**

Туберкульозно-алергічне запалення (фліктенульозний, або скрофульозний кератокон'юнктивіт) належить до ендогенних захворювань рогівки. Воно найчастіше спостерігається у хворих на скрофульоз дітей або в юнацькому віці. Майже завжди необхідною умовою розвитку скрофульозного кератокон'юнктивіту є туберкульозна інфекція, туберкульоз залоз, наявність активного туберкульозного вогнища в легенях. При цьому виникає запальна сенсibiliзація організму й зокрема тканин ока до токсину туберкульозної палички. Сприяють виникненню захворювань на скрофульозний кератокон'юнктивіт різні неспецифічні фактори, такі як порушення обміну речовин, авітаміноз А, загальні захворювання, несприятливі побутові умови тощо. При огляді пацієнтів звертають увагу на характерні явища при цьому захворюванні. Сюди належать різка світлобоязнь, блефароспазм. Хворі уникають денного світла і дуже часто перебувають у вимушеному положенні – лежать, уткнувшись обличчям у подушку. Повіки за-

звичай щільно стиснуті, й розплющити їх дуже важко, тому часто доводиться користуватися повікопіднімачем Демарра.

Анатомічним субстратом при цьому захворюванні очей є фліктена – "пухирець". Назва не відповідає цьому утворенню, бо насправді це вузлик, у складі якого при дослідженні знаходять лімфоцити, епітеліоїдні й гігантські клітини. Від туберкульозного горбика фліктена відрізняється відсутністю туберкульозних паличок. Будова фліктени свідчить про те, що це не справжнє туберкульозне запалення, а лише своєрідна реакція ока на туберкульозний токсин по типу спонтанно виникаючої реакції Пірке. Ця реакція викликається ін'єкцією альттуберкуліну при наявності загальної та місцевої сенсibiliзації організму. Фліктена з'являється в оці внаслідок знаходження в сенсibiliзовані тканини ока специфічного алергену.

Спостерігається також форма ураження рогівки, що має назву скрофульозного панусу. При цьому на рогівці видно дифузне помутніння, пронизане поверхневими судинами. На відміну від трахоматозного панусу, скрофульозний має неправильні межі й починається в будь-якому місці лімба.

Фліктени можуть розміщатися на кон'юнктиві повік, очного яблука, по лімбу і, нарешті, на рогівці. Їхні розміри різні – від міліарних до великих, солітарних фліктен. Звичайно вони мають вигляд сіруватих виступаючих вузликів, до яких часто підходять поверхневі судини. Фліктени рогової оболонки завжди залишають після себе тонке ніжне помутніння в поверхневих шарах. У ряді випадків фліктена розпадається і перетворюється на виразку рогової оболонки. При фліктенульозному кератиті часто в процес втягується райдужна оболонка, виникає її запалення (ірит), що проявляється звуженням зіниці, млявою її реакцією на світло.

Перебіг фліктенульозного (скрофульозного) кератокон'юнктивіту тривалій. Для нього характерне то стихання, то нове загострення, що найчастіше збігається з загостренням туберкульозного процесу в легенях або залозах.

**Глибокі туберкульозні кератити** виникають внаслідок проникнення до тканини рогівки туберкульозної палички. Інфекція проникає гематогенним шляхом до судинного тракту ока і звідти через вологу передньої камери, крайову сітку судини – у строму рогівки. Клінічні прояви різні: в одних випадках на фоні дифузного помутніння рогівки в її стромі з'являються жовтувато-сірі густі інфільтрати – дифузний глибокий кератит. В інших випадках глибокі інфільтрати з'являються в прозорій тканині рогівки – глибокий обмежений кератит. Обидві форми кератиту можуть супроводжуватися вrostанням у рогівку глибоких судин, явищами запалення райдужної оболонки й цилиарного тіла (перикорнеальна ін'єкція, звуження зіниці, зміна кольору й малюнка райдужної оболонки, поява на задній поверхні рогівки преципітатів).

Існує ще один вид захворювання – **склерозуючий кератит**, при якому одночасно з набряком склери біля лімба і її гіперемією у глибоких шарах

рогової оболонки з'являється інфільтрат сірого кольору в формі трикутника або язика, який повільно поширюється в напрямку центру рогівки. Васкуляризація рогівки виражена слабо. Перебіг процесу повільний, супроводжується затиханням і загостренням. На місці інфільтратів часто залишаються стійкі помутніння рогівки.

При складанні плану лікування звертають увагу на загальну причину цього захворювання. Тому лікування призначається загальне й місцеве. Основним вважається загальне лікування, яке має бути десенсибілізуючим. Воно, насамперед, починається з організації побуту хворого: режим, дієта. Хвора на скрофулоз дитина якомога більше повинна перебувати на свіжому повітрі.

**Дієта** – гіповуглеводна, гіпохлоридна, багата на жири, вітаміни. Хорошим десенсибілізуючим засобом є хлористий кальцій. У випадках тяжкого перебігу процесу з наявністю активного вогнища в організмі слід застосовувати стрептоміцини, ПАСК, фтивазид.

Велике значення має елімінація – усунення алергізуючих факторів, часто неспецифічних, наявних у побуті, які часто спричиняють рецидиви.

Серед засобів місцевого лікування ефективно застосування кортикостероїдів у вигляді крапель (максідекс, фармадекс, октан-дексазон) через кожні 2–3 години; при локалізації фліктен на рогівці, їх розпаді, при утворенні гнійної виразки необхідно застосовувати такі методи лікування, як і при виразковому кератиті.

Лікування повинне проводитися разом із фтизіатром і в основному протитуберкульозними препаратами (їх умовно ділять на I та II ряди):

*I ряд* – тубазид, салюзид, ПАСК, ГІНК, стрептоміцин, рифадин та ін.

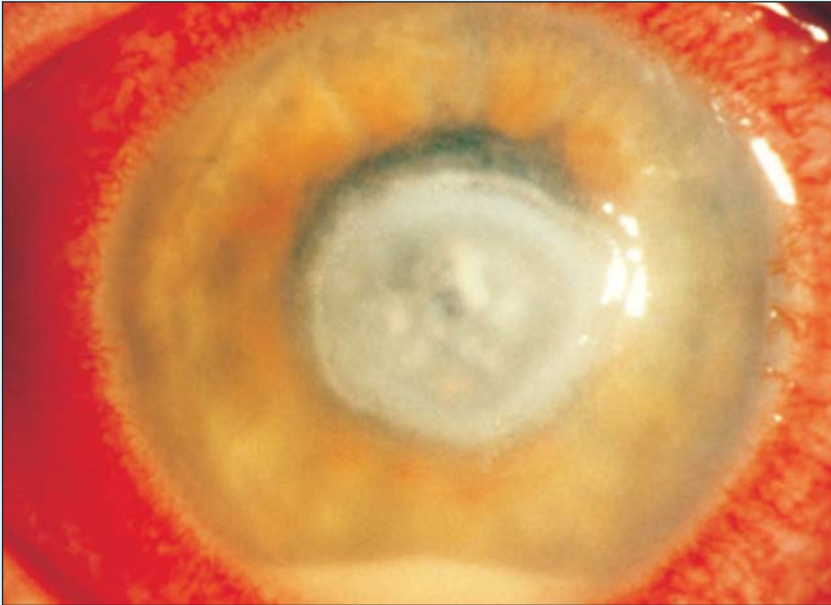
*II ряд* – циклосерин, етіонамід, канаміцин, тибон та ін.

Одночасно застосовують 2–3 препарати. Лікування повинне бути місцеве та загальне, обов'язково в поєднанні з вітамінами групи В, висококалорійною дієтою, з обмеженням вуглеводів та солей.

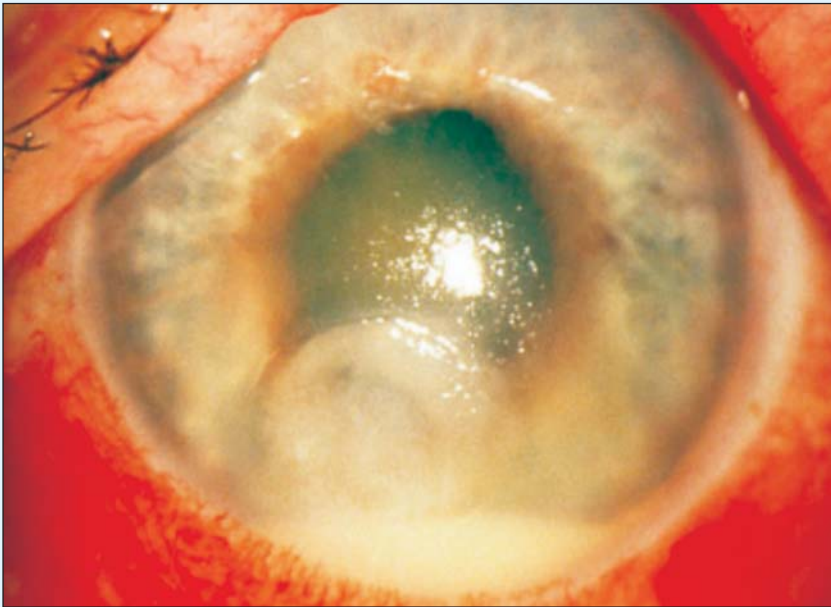
Крім антибіотиків, місцево призначають кортикостероїди, мідріатики короткої дії, саліцилати, сульфаніламідні препарати. Основний курс лікування триває 10–12 місяців і проводиться строго індивідуально, із контролем на переносимість ліків, на фоні загальної десенсибілізуючої терапії. Лікування в умовах стаціонару – 1–2 місяці, потім 2–4 місяці. Хворий лікується в спеціалізованому санаторії, а надалі спостерігається в протитуберкульозному диспансері.

### **Герпетичні кератити.**

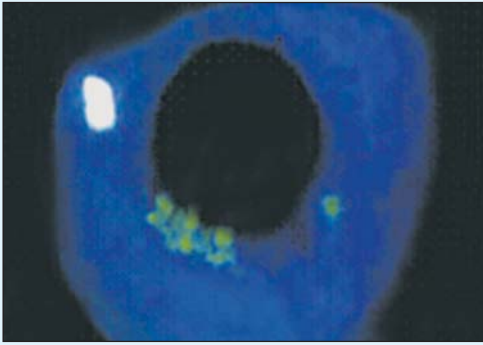
Герпетичні ураження рогової оболонки спричиняються вірусом герпесу (мал. 5.3). В останні роки герпетичний кератит є однією з найбільш поширених форм ураження рогівки. Виникнення захворювання часто пов'язане з грипом або іншим гарячковим станом організму. Клінічний перебіг захворювання може бути різним. При цьому з'являються скарги на почервоніння ока, біль, світлобоязнь, слезотечу, зниження зору, відчуття стороннього тіла. Розрізняють кілька видів герпетичних кератитів.



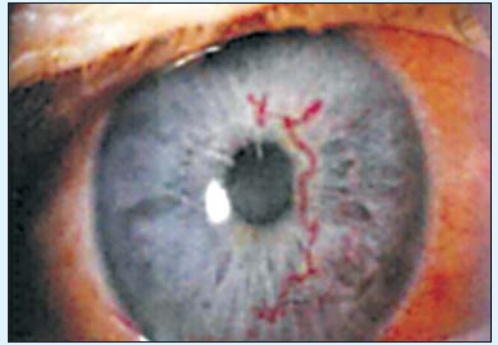**Мал. 5.1.** Виразка рогівки



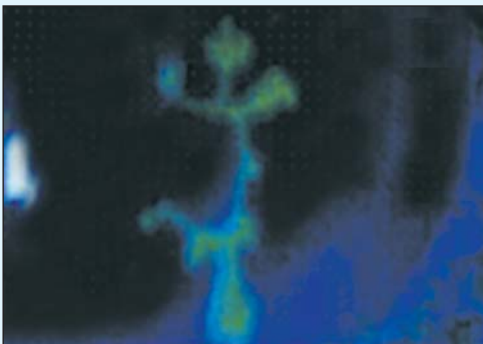
**Мал. 5.2.** Грибковий кератит



Мілий деревоподібний інфільтрат,  
пофарбований флюоресцеїном



Великий деревоподібний інфільтрат,  
пофарбований бінгальським рожевим

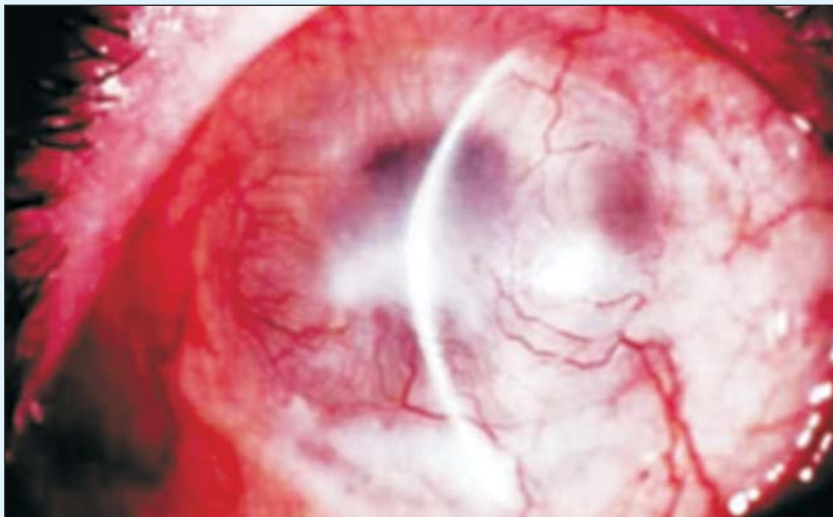


Великий деревоподібний інфільтрат,  
пофарбований флюоресцеїном



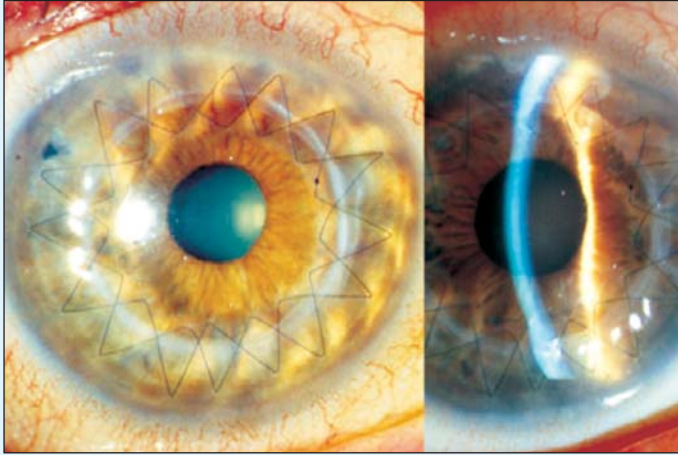
Картоподібна виразка,  
пофарбована флюоресцеїном

**Мал. 5.3.** Вірусні кератити

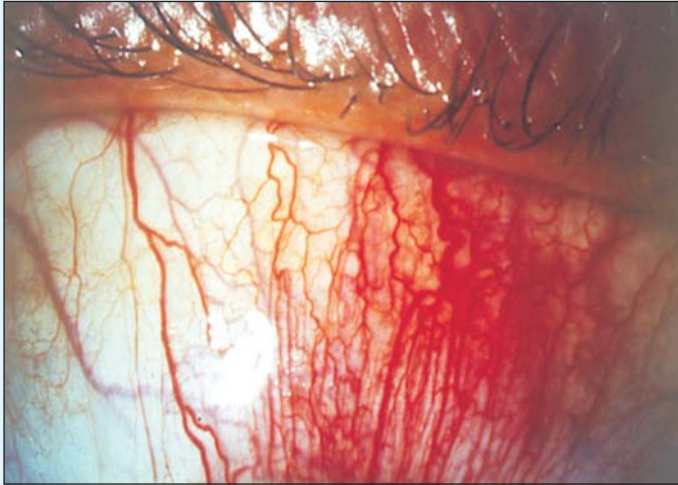


**Мал. 5.4.** Васкуляризація та помутніння рогової оболонки як наслідок виразки

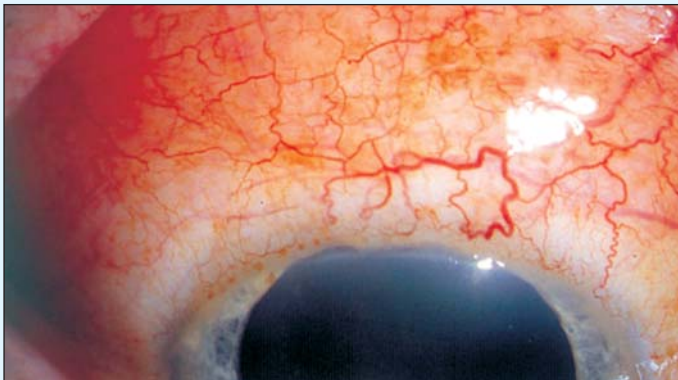




*Мал. 5.5. Кератопластика*



*Мал. 5.6. Епісклерит*



*Мал. 5.7. Дифузний склерит*



# Promed

## у лікуванні запальних захворювань очної поверхні

	Препарат	Фармакологічна дія
I фаза	<b>Ципромед</b>	Висока антибактеріальна активність у відношенні до основних збудників бактеріальних кон'юнктивітів
	<b>Дикло-Ф</b>	Зменшує набряк та гіперемію кон'юнктиви, знижує больові відчуття
II фаза	<b>Комбініл-Дуо</b>	Поєднує високу антибактеріальну, протизапальну та протиалергічну активність
	<b>Офтолік</b>	Стимулює вироблення ендogenous інтерферону, зв'язує токсини
III фаза	<b>Дикло-Ф</b>	Запобігає формуванню рубцевої тканини
	<b>Офтолік</b>	Регенерує та захищає роговий епітелій, прискорює одужання
IV фаза	<b>Офтолік</b>	Відновлює слезову плівку, усуває зоровий дискомфорт

### Максимум можливостей для ефективної фармакотерапії

**ЦИПРОМЕД 0,3%, 5 мл**  
*ciprofloxacin*



**ДИКЛО-Ф 0,1%, 5 мл**  
*diclofenac*



**ОФТОЛІК® 10 мл**  
*polyvinyl alcohol 1,4%+povidon 0,6%*



**КОМБІНІЛ-ДУО® 5 мл**  
*ciprofloxacin 0,3% + dexamethasone 0,1%*



\*Микрофлора кон'юнктивальної порожнини та її чутливість до АБ препаратів у дітей в нормі та при деяких запальних захворюваннях очей. Воронцова Т.Н., Брєжський В.В. та співавт. Санкт-Петербург, Офтальмологія в дорослості, том II, №2, 2010

\*Застосування НТЗЗ в офтальмології: методичні рекомендації. Бездєско П.А. та співавт. Харків, 2006

\*Застосування очних крапель Дикло-Ф в лікуванні аденовірусних кератокон'юнктивітів. Коротких С.А. та співавт. // Клин. офтальмологія, Том 6, №3, 2005.

\*Новий препарат «штучної слези» Офтолік в лікуванні хворих з синдромом «сухого ока» різного генезу. Брєжський В.В. Офтальмологічні Відомості, Санкт-Пб. – 04/2009

\*Effect of topical dexamethasone and ciprofloxacin on bacterial flora of healthy conjunctiva. Etnes S.S. et al. Eye. 2004 March; 18(3): 249

\*Інструкції з медичного застосування препаратів Ципромед, Дикло-Ф, Офтолік, Комбініл-Дуо

**Деревоподібний кератит** – тонке лінійне ураження, що нагадує гілку дерева, з бульбоподібними розширеннями на кінцях. Краї герпетичних уражень трохи підняті, з набряклими клітинами епітелію, які забарвлюються флюоресцеїном, чутливість рогівки може бути знижена.

**Дископодібний кератит** – набряк строми рогівки округлої форми з інтактним епітелієм, ірит, преципітати, можливе підвищення внутрішньоочного тиску.

**Картоподібний (географічний) кератит** – великі амебоподібні виразки рогівки з дентричними краями, набряк епітелію, дефект забарвлюється флюоресцеїном, чутливість рогівки знижена, під епітеліальними ураженнями можуть формуватися рубці.

**Нейротрофічна виразка** – втрата чутливості рогівки, дефект епітелію, виразка овальної форми з сірими краями, ірит. Причини: простий герпес, герпес зостер, інсульт, неврома слухового нерва, ускладнення після хірургічного втручання на трійчастому нерві, опромінення ока.

**Herpes zoster (оперізуючий лишай)** – проявляється у вигляді болючого везикулярного дерматиту з гіпостезією або анестезією шкіри внаслідок ураження п. Ophthalmicus. Ураження назоциліарних нервів призводить до пошкодження ока у вигляді епітеліального, стромального кератиту або нейротрофічної виразки з втратою чутливості рогівки.

**Лікування** герпетичних кератитів має бути раннім, комплексним із використанням противірусних препаратів, імунотерапії, методів, що стимулюють регенерацію і трофіку рогівки, фізичного впливу на запальний процес у рогівці та інше. Противірусна терапія включає три складові – хіміотерапію, неспецифічну та специфічну імунотерапію.

Противірусні препарати: офтальмоферон, окоферон, вірган, мазь зовіракс, віролекс 5 разів на день, ацикловір усередину або в ін'єкціях, гаммаглобулін в ін'єкціях, десенсibiliзуючі засоби.

Неспецифічні протизапальні краплі: дикло-ф, індоколлір, наклоф, діфталь, антибактеріальні краплі: сігніцеф, ципромед, офтаквікс, тобрекс, циклоксан, вігамокс, мідріатики: іріфрін, мідріацил 1%, мезатон 2,5%, тропікамід 1%, цикломед, знеболюючі засоби, вітамінотерапія, тканинна терапія. Лікування проводиться в стаціонарі.

**Авітамінозні кератити** відносяться до кератитів, пов'язаних із порушенням обміну. Найчастіше це нестача вітамінів А, В<sub>1</sub>, В<sub>2</sub>. Захворювання починається з прексерозу, ксерозу, потім виникає кератомаліяції. Прексероз характеризується зникненням шару сльози в ділянці очної щілини та висиханням кон'юнктиви і рогівки, що є причиною поверхневих помутнінь рогівки. Ксероз є другою стадією авітамінозу. Чутливість рогівки знижена, злущується епітелій, знижується гострота зору. Кератомаліяція найчастіше зустрічається в дітей грудного віку на ґрунті штучного харчування і проявляється двобічним помутнінням рогівки. Одночасно відбувається розпад і

відторгнення епітелію та строми рогівки. Чутливість повністю відсутня, процес розпаду проходить без больового синдрому. В кон'юнктиві багато слизисто-гнійних виділень. Протягом 1–2 діб може настати повне розплавлення тканини рогівки з випадінням оболонок, у цьому випадку процес завершується атрофією очного яблука. У кращому випадку формується тотальне більмо або стафілома рогівки.

**Лікування** авітамінозних кератитів полягає в призначенні вітаміну А загальною (всередину і внутрішньом'язово) та місцево у вигляді крапель і мазей. Їжа має бути насичена жирами та білками; у раціон необхідно включити овочі та фрукти.

**Дистрофії (дегенерації)** рогівки виникають під впливом нейрогенних та аліментарних чинників. Первинні дистрофії мають сімейно-спадковий характер – це вузликова дегенерація Гренува, плямиста дистрофія Фера, решітчаста Діммера, епітеліальна Месманна, Шнідера, Франсуа. Лікування дистрофій симптоматичне та хірургічне.

Причиною вторинних дистрофій рогівки можуть бути захворювання сполучної тканини, подагра, поліартритний кератоконус (хвороба Стілла–Мікулича), авітамінози та ін.

**Лікування** полягає в загальному та місцевому застосуванні саліцилатів, антибіотиків, кортикостероїдів, вітамінів, аутогемотерапії. При неефективності консервативного лікування проводять різні кератопластичні операції (кератопластика, кератопротезування).

**Стареча дуга** (arcus corneae senilis) спостерігається в людей похилого віку. Клінічно проявляється у вигляді кільця або півкільця по периферії рогівки шириною до 1,5 мм. При цьому розладів зорових функцій немає. Лікуванню не підлягає.

*Наслідки захворювань рогівки.*

Усі процеси в рогівці залежно від етіології захворювання, інтенсивності процесу, його тривалості та рецидивів закінчуються помутнінням (мал. 5.4). Характер помутнінь може бути різним. Помутніння поділяються на хмаркоподібні (nubecula), у вигляді плями (macula) та більмо (leucoma simplex).

**Лікування** консервативне та хірургічне.

**Консервативне** полягає в призначенні розсмоктувальних засобів у вигляді крапель і мазей, препаратів тканинної терапії, ферментів, кортикостероїдів, оксигенотерапії.

**Хірургічне** – пошарова і наскрізна кератопластика. Може бути проведена з оптичною метою – для відновлення гостроти зору, лікувальною – при кератитах та виразках, які не підлягають медикаментозному лікуванню (мал. 5.5).

**ЗАПАЛЬНІ ЗАХВОРЮВАННЯ СКЛЕРИ.**

Найбільш частими захворюваннями склери є *склерити* та *епісклерити* (мал. 5.6, 5.7).

**Етіологія і патогенез.** Основними причинами розвитку є системні захворювання (ревматизм, туберкульоз, саркоїдоз, системний червоний вовчок, сифіліс) і вірусні інфекції.

**Епісклерити.** Запальний процес локалізується тільки в поверхневих шарах склери. Відмічається почервоніння очей, незначна болючість, обмежена припухлість, слъозотеча і світлобоязнь.

**Склерити** характеризуються такими ж клінічними ознаками, що й епісклерити, проте симптоми їх більш виражені, оскільки ураження склери більш глибоке. Розрізняють передні й задні склерити.

**Передній склерит** – ураження в ділянці між лімбом і екватором ока. З'являється обмежена припухлість темно-фіолетового кольору, що сильно виступає над поверхнею склери.

**Задні склерити** – запальний процес локалізується в задньому відділі склери. Виразений теноніт, обмеження рухливості очного яблука, набряк повік, хемоз, екзофтальм. Склерити мають тривалий перебіг, рецидивують.

**Гнійний склерит**, або **абсцес склери** є найбільш важкою формою запального процесу в склері. Він починається раптово, з'являється обмежений набряк темно-червоного кольору з жовтавим відтінком і гнійною інфільтрацією. Інфільтрат різко болючий. Відзначається світлобоязнь, слъозотеча, набряк кон'юнктиви й повік. На місці інфільтрату формується гнійник, що прориває; у разі перфорації його всередину можливий розвиток ендотаміти та паноптальміту, що часто призводять до сліпоті.

**Лікування** склеритів та епісклеритів визначається етіологією патологічного процесу. Призначають загальну та місцеву терапію. Загальна включає антибактеріальну, десенсибілізуючу та загальнозміцнювальну. Місцево призначають кортикостероїди й протизапальні препарати. При нормальному внутрішньоочному тиску застосовують інстиляції мідріатичних засобів, при підвищенні внутрішньоочного тиску – міотичних.

Патологія, що зумовлена змінами форми й товщини склери – це *ектазії* та *стафіломи*. За локалізацією розрізняють проміжні, війкові, екваторіальні й задні стафіломи та ектазії склери, здатні спричинити зміни кривизни рогівки, появу астигматизму, а це призводить до зниження зору. *Склеромаліяція* спостерігається в літніх людей. Причинами є колагенози, порушення обміну, авітамінози. Лікування тільки хірургічне, спрямоване на закриття дефектів склери.

**Кісти й пухлини склери** виникають рідко. У більшості випадків вони вторинні, розвиваються внаслідок проростання епібульбарних і внутрішньоочних пухлин (меланоми, ретинобластоми). При злоякісних пухлинах показана енуклеація ока.

## Тема VI

# ПАТОЛОГІЯ СУДИННОГО ТРАКТУ

### 1. АКТУАЛЬНІСТЬ ТЕМИ

Серед захворювань органа зору хвороби судинного тракту складають 10% і часто призводять до тяжких ускладнень, зниження зору чи сліпоти та дають больовий синдром, який порушує працездатність пацієнтів. Необхідність вивчення теми "Патологія судинного тракту" в клініці очних хвороб визначається частотою й різноманітністю даної патології. Пояснюється це особливістю будови судинної оболонки очного яблука: велика кількість анастомозів, значне розширення сумарного русла судин порівняно з основними гілками, широкий просвіт капілярів обумовлюють сповільнення кровотоку і створюють сприятливі умови як для осідання в судинному тракті бактерій, що циркулюють у крові, токсинів, вірусів та інших патологічних агентів, так і для розвитку в ній імунopatологічних реакцій. Захворювання судинного тракту мають різні форми та види (запалення, дистрофія, новоутворення, аномалія розвитку). Часто причиною захворювання судинного тракту є загальні захворювання (туберкульоз, токсоплазмоз, сифіліс, ревматизм, вірусні інфекції, хламідії). Тому знання лікаря загальної практики в цій області необхідні для своєчасної діагностики та надання невідкладної допомоги. Згідно із сучасними даними, важливе значення в етіології увеїтів надається мікробній інфекції, в першу чергу, ролі стрептокока і стафілокока в розвитку запальних уражень судинної оболонки. Важливе значення у виникненні увеїтів має розвиток гіперчутливості тканин ока до збудника інфекції. Усі ці особливості необхідно враховувати в процесі підготовки майбутнього лікаря.

### 2. КОНКРЕТНІ ЦІЛІ

#### *Уміти:*

- оцінити стан судинної оболонки ока;
- класифікувати захворювання судинного тракту;

- аналізувати особливості клінічного перебігу захворювань судинного тракту;
- надати невідкладну допомогу при запальних захворюваннях судинного тракту.

**Ознайомити**

- із сучасним станом проблеми.

**Знати:**

- клініку іридоциклітів, хоріоїдитів;
- етіологію запальних захворювань судинної оболонки ока;
- ускладнення запальних захворювань судинної оболонки та їх наслідки;
- діагностику іритів, іридоциклітів, хоріоїдитів, увеїтів;
- принципи лікування захворювань судинного тракту.

**3. МІЖДИСЦИПЛІНАРНА ІНТЕГРАЦІЯ**

№	Дисципліни	Знати	Уміти
1	Мікробіологія, інфекційні хвороби	значення мікробіологічних досліджень, схематичну будову судинного тракту	дослідити стан судинного тракту: біомікроскопія, офтальмоскопія, дослідження циліарної чутливості
2	Анатомія, гістологія	анатомію та гістологію органа зору	визначити та показати на схемах, муляжах, таблицях анатомічні утворення очного яблука та його придатків
3	Топографічна анатомія та оперативна хірургія	анатомію і фізіологію судинного тракту	пояснити з анатомічної позиції рогівковий синдром, утворення сінехій та приципітатів

**4. ЗАВДАННЯ ДЛЯ САМОСТІЙНОЇ РОБОТИ ПІД ЧАС ПІДГОТОВКИ ДО ЗАНЯТТЯ**

**4.1. Перелік основних термінів, параметрів, характеристик, які повинен засвоїти студент при підготовці до заняття.**

№	Термін	Визначення
1	Колобома райдужки	дефект райдужної оболонки
2	Преципітати	скупчення клітинних елементів на задній поверхні рогівки
3	Сінехії	зрощення райдужки з капсулою кришталика: задні та передні (в куті передньої камери)
4	Гіпопйон	гнійний ексудат у передній камері

№	Термін	Визначення
5	Іридоцикліт	запалення райдужки і циліарного тіла
6	Хоріоїдит	запалення власне судинної оболонки

#### 4.2. Теоретичні питання до заняття.

1. Серозний іридоцикліт (особливості перебігу).
2. Клінічні ознаки фібринозного іридоцикліту.
3. Ускладнення та наслідки іридоциклітів.
4. Лікування іридоциклітів.
5. Клінічна характеристика хоріоїдитів, їх лікування та наслідки.

#### 4.3. Практичні завдання, які виконуються на занятті.

1. Визначити пальпаторно чутливість циліарного тіла.
2. Провести дослідження методом бокового освітлення та шляхом біомікроскопії.
3. Провести офтальмоскопію.

## 5. ЗМІСТ ТЕМИ

### Значення анамнезу при дослідженні хворих із захворюваннями судинного тракту.

Як правило, запальні захворювання судинного тракту виникають при розповсюдженні інфекції гематогенним шляхом. Анатомічні особливості будови судинного тракту (широка судинна сітка і сповільнення току крові) сприяють осіданню в ньому бактеріальних чинників і виникненню метастатичних увеїтів. Серед причин захворювань судинного тракту слід назвати туберкульоз, вірусні захворювання, сифіліс, токсоплазмоз, ревматизм, грип та інші інфекції. Слід звернути увагу на стан ротової порожнини (каріозні зуби). Будь-яке інфекційне вогнище в організмі може стати причиною запалення в судинному тракті, і в кожному випадку при обстеженні хворого слід виявити етіологію процесу. Для цього важливо провести загальне обстеження, включаючи методи лабораторного, серологічного досліджень, проведення шкірно-алергічних проб. Причиною запальних захворювань судинного тракту може бути різка сенсibiliзація тканин ока, яка сприяє виникненню бурхливої алергічної реакції – при ревматизмі, усіх колагенозах, порушеннях обміну речовин (подагра, діабет), захворюваннях крові. У цих випадках увеїти мають токсико-алергічний характер.

Досить часто захворювання інфекційного генезу супроводжуються різкою алергічною реакцією, тобто в цих випадках мають місце змішані форми увеїтів.

### Огляд хворих на іридоцикліти і увеїти.

Під час огляду хворого з підозрою на запалення райдужної оболонки (ірит) необхідно звертати увагу на основні ознаки захворювання:



- *Перикорнеальна ін'єкція*. Має вигляд дифузного рожевого або фіолетового забарвлення склери навколо лімба. Необхідно відрізнити її від кон'юнктивальної ін'єкції ока.
- *Зміна кольору і малюнка райдужної оболонки*. Нормальна райдужка має чіткий малюнок, у ній ясно видно заглиблення (крипти, лакуни), виразно помітний поділ на два пояси (зіничний і циліарний). При іриті внаслідок розширення судин і виходу еритроцитів per diapedesin змінюється колір райдужки: блакитні райдужки стають зеленими, карі набирають іржавого кольору. Внаслідок ексудації в тканину райдужки малюнок її стає нечітким, тканина набрякає.
- *Звуження зіниці*. Відбувається в результаті збільшення об'єму райдужної оболонки і токсичного подразнення м'яза що звужує зіницю. У випадках тяжкого перебігу запального процесу з'являються й інші ознаки.
- *Задні синехії*. Спайки райдужної оболонки з передньою капсулою кришталика. Утворюються в результаті відкладення ексудату по зіничному краю райдужки і наступної його організації. Іноді таке спаювання відбувається по всьому зіничному краю (колова задня синехія – *seclusio pupillae*), або ж ексудат відкладається на поверхні кришталика і при наступній його організації закриває зіницю (*occlusio pupillae*).
- *Зрощення і зарощення зіниці*. Серйозне ускладнення іриту, при якому порушується нормальна циркуляція рідини із задньої камери в передню. Рідина, яка часто накопичується в задній камері, випинає вперед райдужну оболонку. При цьому змінюється глибина передньої камери: у центрі вона залишається глибокою, а по периферії майже доходить до задньої поверхні рогівки. Такий стан називають бомбованою райдужкою (*iris bombe*). Як правило тут виникає вторинне підвищення тиску (вторинна глаукома), що (коли своєчасно не вдатися до оперативного втручання) призводить до сліпоти.
- При *значній ексудації* волога передньої камери мутніє, клітинні елементи і фібрин осідають на дно у вигляді гною (*hypopyon*).
- Унаслідок *токсичного ураження* судин райдужки можуть бути крововиливи в передню камеру, кров осідає на дно камери (*hyphaema*). Дуже часто ірит проходить не ізольовано, а з одночасним запаленням циліарного тіла – циклітом.

### **Анатомічні особливості судинної оболонки.**

Судинна оболонка має складну будову і складається з трьох відділів: райдужки, війкового (циліарного) тіла і власне судинної оболонки (хоріоїдеї). Кожний із цих відділів має своєрідну будову й функції. Найбільш важливим в анатомії райдужки є наявність у ній м'яза, що звужує зіницю, і м'яза, що розширює її. Перший іннервується окоруховим парасимпатичним, а другий – симпатичним нервом. Чуттєві нервові закінчення є "пред-

ставниками" трійчастого нерва. За рахунок передніх цилиарних судин, що анастомозують із задніми довгими цилиарними судинами, здійснюється кровопостачання. Функцією райдужки є регуляція надходження в око світла завдяки "автоматичному" діафрагмуванню зіниці залежно від рівня освітлення. Чим більше світла, тим вужча зіниця, і навпаки. Райдужка бере участь в ультрафільтрації й відтоку водянистої рідини, у терморегуляції, у підтримці офтальмотонусу і в акті акомодатії.

Цилиарне тіло є немов би залозою внутріочної секреції і бере участь у відтоку водянистої вологи. Воно забезпечує акт акомодатії завдяки вплітанням в нього волокон циннових зв'язок, бере участь у регуляції офтальмотонусу й терморегуляції. Усі ці функції обумовлені складністю його залозистої і м'язової будови міліарного тіла. Іннервується воно парасимпатичними, симпатичними і чутливими нервовими закінченнями, а васкуляризація забезпечується задніми довгими цилиарними судинами, що мають поворотки артерії (анастомози) і до райдужки, як уже зазначалося, і до хоріоїдеї. Кожний з 70 відростків залозистого відділу цилиарного тіла має "свої" нервові гілочки і свої судини. Завдяки діяльності цилиарного тіла забезпечується безупинне живлення безсудинних структур ока (рогівки, кристалика, склистого тіла).

Хоріоїдея багато васкуляризована за рахунок безлічі задніх коротких артерій, розташованих у її хоріокапілярному шарі, до якого із зовнішнього боку прилягає пігментний шар, а з внутрішнього – сітківка. Хоріоїдея бере участь у живленні нейроепітелію сітківки, у відтоці внутрішньоочної рідини, у терморегуляції, у регуляції офтальмотонусу, в акті акомодатії. Судини хоріоїдеї анастомозують із задніми довгими цилиарними судинами цилиарного тіла. Таким чином, усі три відділи судинної оболонки мають судинний взаємозв'язок, а райдужка і цилиарне тіло – іннервацію. Хоріоїдея дуже бідно іннервується і, власне кажучи, має тільки симпатичні нервові закінчення.

Багата чуттєва іннервація райдужки і цилиарного тіла обумовлює їх виражену симптоматику при запаленні й ушкодженнях.

### **Запалення судинної оболонки ока.**

Запалення можуть проходити у вигляді кератоіритів, про які говорилося стосовно кератитів. Самостійно (ізолювано) чи поєднано можуть протікати ірити, іридоцикліти (передні увеїти), задні цикліти (гіперциклітичні кризи), циклохоріоїдити, хоріоїдити, хоріоретиніти, хоріонейроретиніти (задні увеїти). Крім того, у ряді випадків запалення можуть мати тотальний характер – панувеїти. Виокремлюють ще так звані периферичні увеїти, хоча їх можна зарахувати до задніх циклітів чи циклохоріоїдитів.

За своєю природою увеїти, незалежно від їхньої локалізації, можуть бути вроджені й набуті, екзогенні й ендогенні, токсико-алергічні й метастатичні, гранулематозні й негранулематозні, генералізовані й локальні, тривалі й абортивні, однократні й рецидивуючі, гострі, підгострі та хронічні, із супутньою загальною патологією і без неї, зі зворотним розвитком і з ускладненнями.

За характером ексудації (трансудації) увеїти бувають серозні, фібринозні, гнійні, геморагічні, пластичні та змішані.

Щоб поставити правильний клінічний діагноз увеїту, необхідно починаючи обстеження пацієнта зі складання короткого цілеспрямованого анамнезу захворювання. Потім необхідно послідовно перевірити зорові функції, обстежити кожне око візуально й за допомогою приладів, обстежити інші органи й системи (пальпаторно, аускультативно, з використанням термографії, тонометрії та ін.). Далі призначається комплекс цілеспрямованих клініко-лабораторних досліджень (рентгенологічних, бактеріологічних, серологічних, імунологічних, вірусологічних та ін.). Основну увагу необхідно звернути на виявлення симптомів хвороби, маючи на увазі, що початок лікування завжди буває симптоматичним.

### **Передні увеїти.**

Основні ознаки:

- 1) біль безпосередньо в оці, що посилюється вночі, особливо при надавлюванні на очне яблуко в ділянці цилиарного тіла;
- 2) почервоніння ока (перикорнеальна ін'єкція) (мал. 6.1);
- 3) гіпотонія – зниження внутрішньоочного тиску;
- 4) поява на задній поверхні рогівки в нижньому її відділі преципітатів – уламків клітин епітелію цилиарного тіла, лімфоцитів, які потрапляють разом із вологою в передню камеру й осідають на ендотелії рогівки;
- 5) вузька або неправильної форми зіниця за рахунок утворення сінехій;
- 6) помутніння склоподібного тіла в передніх його відділах.

Иридоцикліти супроводжуються болем в оці, сльозотечею, світлобоязню і зниженням зору, залежно від тяжкості перебігу процесу.

Перевіривши відразу в пацієнта зір, можна переконатися, що він трохи знижений і не поліпшується при використанні слабких позитивних чи негативних скелець. У процесі огляду ока з бічним освітленням чи при біомікроскопії можна виявити "запотілість" (матовість) ендотелію рогівки, а також преципітати, різні за кількістю, розмірами, формою, тоном (кольором) і кількістю ексудату у волозі передньої камери (серозний, гнійний та ін.) (мал. 6.2, 6.3). Райдужка буває зміненого кольору, повнокровна (набрякла) з новоутвореними судинами, горбиста (гранульоми). Зіниця може бути звужена і реакція її на світло уповільнена. У процесі "гри" зіниці при освітленні й затемненні, а пізніше і при розширенні мідріатиками (мідріацил 1%, тропікамід 1%, іріфрін, цикломед, атропін 1%, мезатон 2,5%) можна виявити задні сінехії (спайки зіничного краю райдужки з передньою капсулою кришталика) (мал. 6.4) і відкладення ексудату на кришталику. Нарешті, при пальпації очного яблука виявляється його болючість. Крім того, може бути загальний пригнічений, неспокійний, дискомфортний стан пацієнта. Усі ці симптоми говорять про запалення судинної оболонки ока, але щоб визначити передній це увеїт чи задній, проводиться офтальмоско-

пія (мал. 6.5). Якщо при цьому і склоподібне тіло прозоре, і на очному дні змін немає, то діагноз переднього увеїту не викликає сумнівів.

### **Задні увеїти і панувеїти.**

Діагностика ізольованого заднього увеїту, на відміну від діагностики переднього, за зовнішніми ознаками є складною. Підозра на наявність заднього увеїту виникає за таким непрямим симптомом, як порушення гостроти зору (мікроскотоми, фотопсія та ін.) (мал. 6.6, 6.8). При цьому передній відрізок, як правило, не змінений. Ознаки запалення заднього відділу судинної оболонки виявляються тільки офтальмоскопічно та біомікроскопічно, коли визначаються запальні вогнища на сітківці, різноманітні на вигляд, за розмірами, кількістю й локалізацією. Оцінивши різновид цих вогнищ, тобто картину очного дна, можна припустити можливу етіологію й активність запального процесу в хоріоїдеї.

*Панувеїти* мають усі симптоми, характерні для передніх і задніх увеїтів, діагностика панувеїтів порівняно легка. При цьому захворюванні, як правило, зміни відбуваються у всіх відділах судинної оболонки, а також у кришталіку, склоподібному тілі, сітківці й зоровому нерві. Спостерігаються також порушення регуляції офтальмотонусу (гіпотензія, гіпертензія).

Необхідно звернути увагу на так звані *гіперциклічні кризи*. Вони виникають найчастіше в жінок молодого й середнього віку. Ці стани трапляються в денний час раптово, для них характерні різкий біль в одному оці, нудота, блювання, головний біль, аж до непритомного стану. Пульс значно прискорюється, артеріальний тиск підвищується, з'являється прискорене серцебиття. Око в цей час майже спокійне, але відзначається короткочасне зниження зорових функцій. При пальпації – око болюче і тверде (тонус підвищений). Напад продовжується від декількох годин до 1–2 днів і раптово зникає без будь-яких залишкових явищ. Однак можливі й інші місцеві прояви цієї патології. Так, на тлі загального важкого стану в оці може з'явитися застійна ін'єкція, набрякає рогівка, на ендотелії рогівки відкладаються великі сірі преципітати, райдужка різко набрякає, але зіниця не розширюється (як при глаукомі), зір різко падає. Така картина кризи нагадує гострий напад первинної глаукоми. Подібні напади можуть повторюватися. Етіологія даного процесу дотепер не встановлена. Допомога під час нападу симптоматична і полягає в прийомі спазмолітиків, анальгетиків. Добре діє внутрішньовенне вливання 5–10 мл 0,25% розчину новокаїну в ізотонічному розчині хлориду натрію (вводять дуже повільно). Місцево призначаються анестетики (алкаїн), кортикостероїди: фармадекс, максідекс, октандексаметазон щогодини у звичайних фармакологічних дозах.

### **ДИФЕРЕНЦІЙНО-ДІАГНОСТИЧНІ ОЗНАКИ УВЕЇТІВ.**

Запальні процеси в судинній оболонці ока, виникають під впливом загальних захворювань, таких як вірусні інфекції, туберкульоз, сифіліс, рев-

матизм, колагенози, токсоплазмоз, бруцельоз, загальні інфекції, токсикози, алергії, ушкодження.

Необхідно кваліфіковано й багатопланово сформулювати діагноз увеїту, якщо є ознаки хвороби, що відображають гостроту процесу, локалізацію, природу, морфологію, наявність ускладнень супутніх загальних і місцевих змін і, нарешті, етіологічний фактор. Перш ніж переконатися у правильності даного діагнозу й зафіксувати його в медичних документах, варто провести диференційну діагностику даного увеїту. Вона включає такі критерії, як стан зору, виразність корнеального синдрому і змішаної ін'єкції, стан епітелію рогівки, вигляд преципітатів, наявність і вид змін у волозі передньої камери, стан райдужки і зіниці, вигляд задніх синехій, стан кришталика і склоподібного тіла, наявність та вигляд змін на очному дні, стан офтальмотонусу, біль ока при пальпації, що супроводжують загальні й очні зміни, скарги, результати консультацій інших фахівців і, нарешті, показники клініко-лабораторних даних. З урахуванням наведених критеріїв оцінки запалення діагноз може і повинний бути сформульований, наприклад, так: увеїт правого ока підгострий, передній, серозний, негранулематозний, у сполученні з ГРВІ (грипом), вірусний. Ліве око здорове.

Увеїти в дітей незалежно від природи мають свої особливості. Вони зазвичай характеризуються малопомітним початком, підгострим перебігом, симптоми виражені незначно, корнеальний синдром слабкий, болочість незначна, преципітати поліморфні, ексудат як правило серозний, задні синехії порівняно незначні й часто залучають у процес кришталик і склоподібне тіло (помутніння). Реактивний папіліт виражений слабо, рецидиви, короткі ремісії, скарг на зниження зору немає, процес частіше двобічний. Однак у запальний процес майже завжди залучаються усі відділи судинної оболонки. Що стосується клінічної картини увеїтів у дорослих, то захворювання протікає більш тяжко, ніж у дітей, при цьому багато скарг на значний дискомфорт в оці (очах).

Найчастіше зустрічається ревматичний увеїт. Він виникає на фоні гострого перебігу (атаки) ревматизму, проявляється різким корнеальним синдромом і болем в області ока. Виражена змішана ін'єкція ока. На ендотелії рогівки наявні множинні сірі дрібні преципітати, у волозі передньої камери рясний желатиноподібний ексудат, райдужка повнокровна, судини розширені, множинні тонкі пігментні задні синехії порівняно легко рвуться після закапування мідріатиків (мідріацил, тропікамід, іріфрін, цикломед, мезатон 2,5%). Кришталик і склоподібне тіло практично інтактні. На очному дні визначаються більш-менш виражені васкуліти у вигляді сіруватих "муфт" на судинах. Усі зміни піддаються зворотньому процесу при ефективному лікуванні й стабілізації ревматизму. Процес рецидивує на фоні чергової атаки хвороби. Лікування місцеве, симптоматичне.

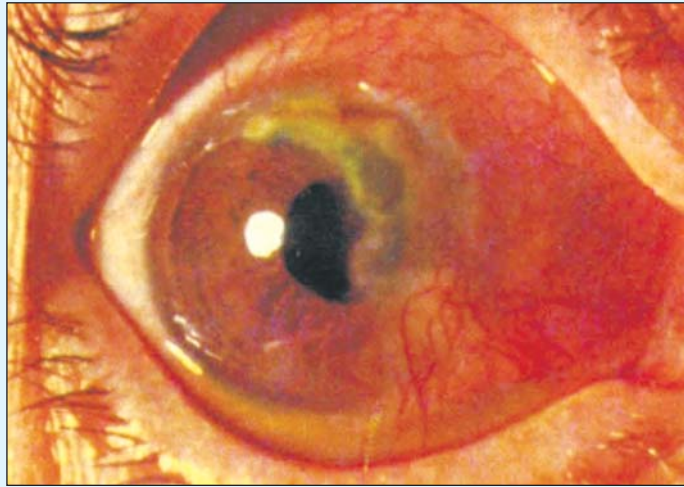**Туберкульозний увеїт** виникає як правило на фоні активного інтраорбитального (легеневого) чи мезентеріального, іноді й кісткового, туберкульозу.

зу, а нерідко й на фоні хронічного перебігу хвороби чи ремісії (мал. 6.7). Цей процес у судинній оболонці насамперед можна запідозрити за зниженням зору і корнеальним синдромом. Запалення зазвичай виникає в одному оці. Гіперемія ока у вигляді змішаної ін'єкції виражена незначно, корнеальний синдром малопомітний. Дуже характерними для туберкульозного увеїту є "сальні" великі преципітати на ендотелії рогівки. Крім того, відзначаються патогномонічні сірувато-рожеві, оточені судинами (подібно до інфільтратів при туберкульозних кератитах) вузлики (гранульоми-туберкульоми) у райдужці й сніжинкоподібні відкладення на зіничному краї райдужки. Сінехії при цьому процесі широкі, міцні, площинні, погано рвуться під дією мідріатиків. У передній камері ока нерідко виявляється жовтуватий ексудат. У райдужці утворюються нові судини.

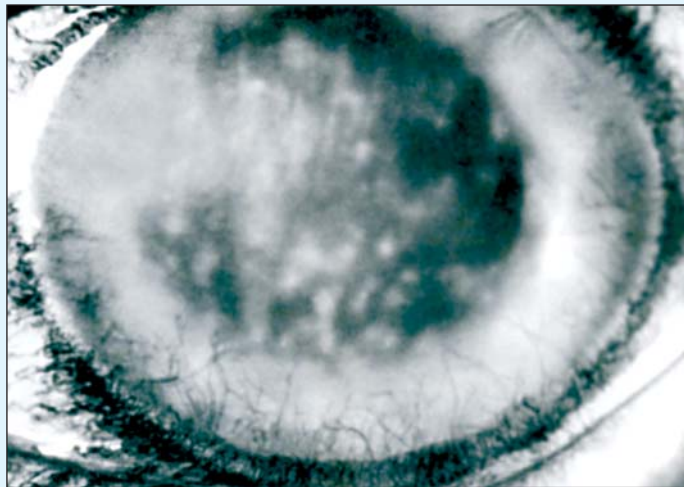
Ексудат може нерідко відкладатися на передній капсулі кришталика, проростати новоутвореними судинами і сполучною тканиною, перероджуватися (організовуватися). Ексудація може поширюватися й у задню камеру ока, і в склоподібне тіло, як наслідок цього, виникають помутніння задньої капсули кришталика і склоподібного тіла (золотий дощ).

Задня плівчаста катаракта порушує трофіку кришталика, поступово мутніють і внутрішні його шари. На очному дні в різних відділах можуть виявлятися туберкульозні вогнища різних розмірів, без чітких контурів, жовтуватого кольору, промінюючі з хоріоїдеї в сітківку. Ці вогнища не зливаються, і на їхній периферії відкладається пігмент, а в центрі вони сіруватого відтінку. Як правило процес переходить на сітківку, в результаті чого різною мірою (залежно від локалізації і розмірів вогнищ) страждають зорові функції. Така картина туберкульозного увеїту вказує на те, що він розвивається за типом панувеїту, але нерідкі випадки, коли для нього характерні ознаки переднього увеїту (іридоцикліту) чи заднього увеїту (хоріоїдиту).

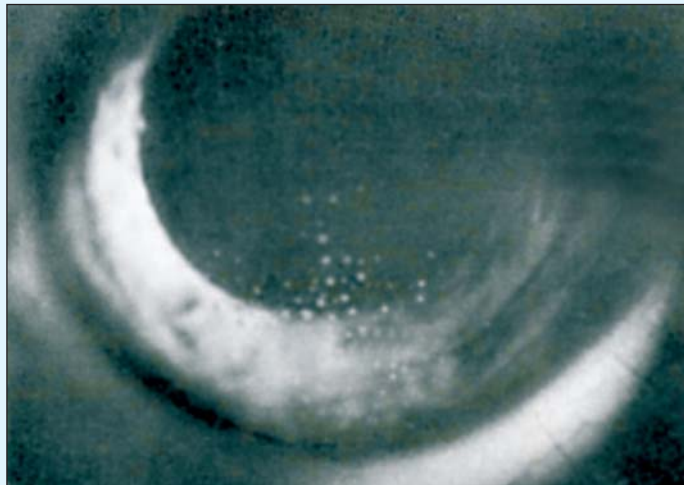
**Сифілітичний увеїт** може виникати при вродженому чи набутому сифілісі. При вродженому сифілісі виникає запалення судинної оболонки, а також рогівки. Увеїт при набутому сифілісі характеризується помірним корнеальним синдромом, змішаною ін'єкцією, серозним ексудатом у передній камері ока і множинними поліморфними дрібними преципітатами. У зміненій райдужці виявляються жовтувато-червонуваті вузлики – папули, до яких підходять новоутворені судини. Задні сінехії масивні, широкі, розриваються після закапування мідріатиків, на їхньому місці на передній капсулі кришталика з'являються скупчення пігменту. У склоподібному тілі з'являються невеликі за розміром плаваючі помутніння. Можливі післязапальні зміни очного дна, що нагадують "розсипану сіль із перцем". Ця картина характерна тільки для сифілісу. Зміни в передньому й задньому відділах ока при сифілітичному увеїті можуть спостерігатися як у поєднанні, так й ізольовано. У випадках, коли увеїт має вигляд хоріоїдиту, діагностика його ускладнюється, тому що процес не супроводжується змінами в передньому відділі ока.



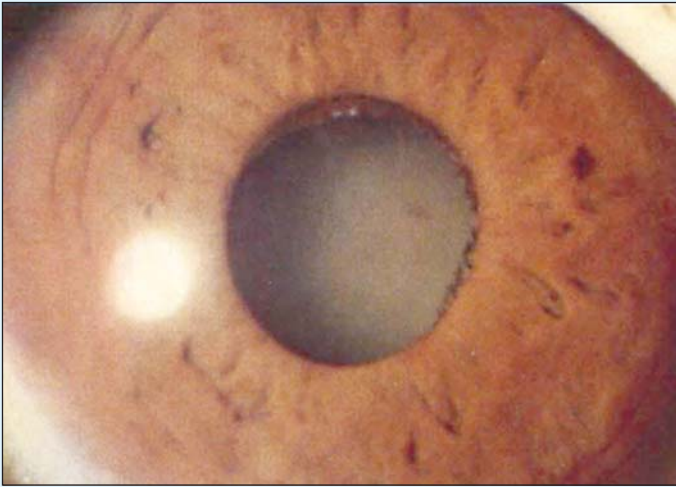**Мал. 6.1.** Кератопреципіт



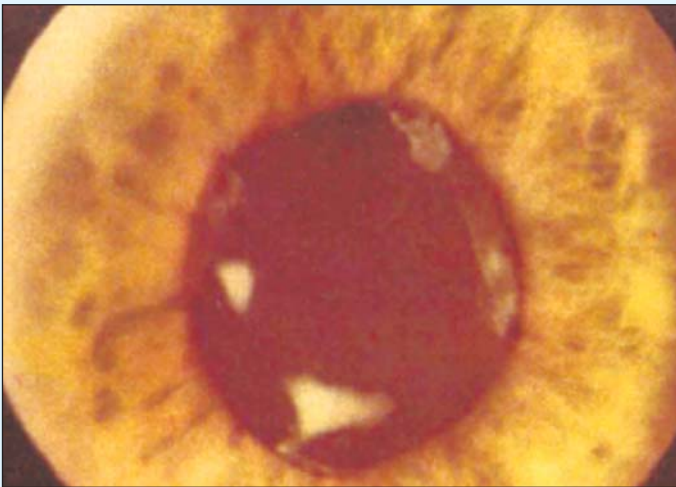
**Мал. 6.2.** Кератопреципіт  
(преципітати)



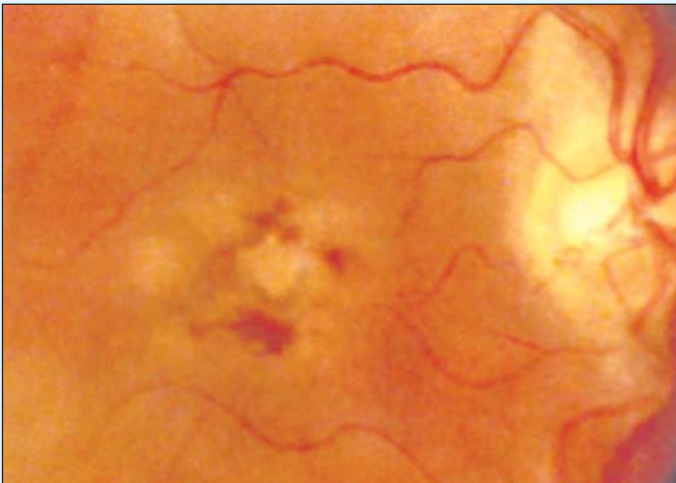
**Мал. 6.3.** Передній увеїт  
(серозні преципітати)



**Мал. 6.4.** Увеїт (задні синехії)

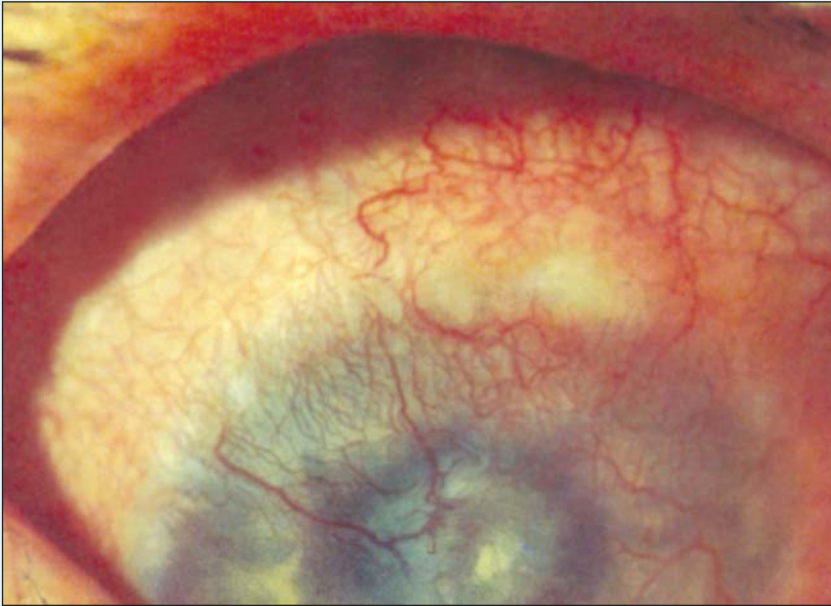


**Мал. 6.5.** Передній увеїт (ексфоціації)

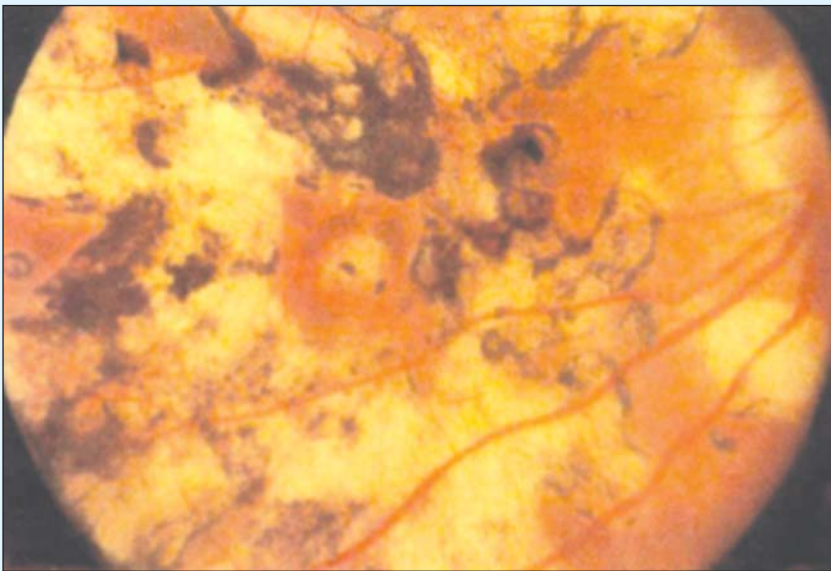


**Мал. 6.6.** Задній увеїт (центральный хориоретинит)





**Мал. 6.7.** Кератопувеїт (туберкульозної етіології)



**Мал. 6.8.** Задній увеїт (диссиминований хоріоретиніт)

Хоріоїдит проявляється тільки порушеннями поля зору. Запалення заднього відділу ока виявляється випадково, наприклад при травмах ока, або у зв'язку з іншими проявами сифілісу. Як правило, ця патологія двобічна.

**Колагенозний увеїт** найчастіше виникає на фоні неспецифічного, так званого ревматоїдного поліартриту, що з'являється та невпинно прогресує переважно в дітей дошкільного і шкільного віку. Процес починається, як правило, на одному оці, а потім через деякий час і на іншому. Увеїт протікає переважно у вигляді іридоцикліту, тобто переднього увеїту. Ранні ознаки увеїту вдається визначити тільки в тих випадках, коли захворювання вже виявлене на одному оці, а інше око ще здорове. Однією з перших ознак колагенозного увеїту є ніжна гіперемія райдужки й уповільнення реакції зіниць на світло. При більш ретельному біомікроскопічному дослідженні на задній поверхні рогівки переважно в нижньому її сегменті виявляються різнокаліберні сірі преципітати. Після закапування мідріатиків зіниця розширюється повільно і недостатньо, але форма округла, тобто задніх синехій немає. З часом райдужка стає блідою, сіруватою, з видимими судинами й чергуванням виразних лакун і крипт, що свідчить про дистрофічні зміни в структурах райдужки. Про продовження процесу запалення свідчить виникнення задніх синехій, що при розширенні зіниці здаються масивними (широкими) площинними і майже не розриваються після інстиляції сильних мідріатиків та наступних аплікацій чи субкон'юнктивальних ін'єкцій 0,1% розчину адреналіну, 1% розчину мезатону. Зіниця при цьому набуває неправильної зірчастої форми. Поступово синехії цілком "блокують" зв'язок передньої камери із задньою. Зіничний край і тканина райдужки повністю зростаються з передньою капсулою кришталика. Запальний процес в оці протікає за проліферативним типом, у результаті ексудації відбувається відкладення формених клітинних елементів у зіничну зону. Вони сполучотканинно перероджуються, проростають новоутвореними судинами райдужки і, таким чином, відбувається не тільки зрощення райдужки з передньою капсулою кришталика, але й повне зрощення зіниці сполучною тканиною.

Через це передня камера спочатку стає нерівномірною, а потім у зв'язку з відсутністю відтоку внутрішньоочної рідини із задньої камери в передню – мілкою. Райдужка набуває воронкоподібної форми. При цьому значною мірою закривається кут передньої камери і в результаті погіршення відтоку внутрішньоочної рідини може виникнути гіпертензія, а потім і вторинна глаукома, що й має місце в деяких затяжних невилікованих випадках. Отже, колагенозний передній увеїт характеризується великою своєрідністю й тяжкістю перебігу.

Але, як показують дослідження, справа не обмежується тільки ураженням переднього і середнього відділів судинної оболонки. Одночасно через деякий час після появи симптомів увеїту в кон'юнктиві очного яблука утворюються поліморфні дрібні включення типу кальцифікатів. Далі біомік-



# БІЛЬШЕ МОЖЛИВОСТЕЙ РАЗОМ з Promed

## ІРИФРИН

краплі очні 2,5% 5 мл  
(Phenylephrine)

Мідріатик для лікування спазму акомодатії та профілактики прогресування міопії

- лікування спазму акомодатії:  
по 1 краплі на ніч протягом 1-1,5 місяців
- стійкий спазм акомодатії: комбінована терапія + ЦИКЛОМЕД по 1 к. на ніч у дні зорової напруги
- профілактика спазму акомодатії і прогресування міопії за схемою:  
міопія сл. ст. - по 1 к. на ніч у дні зорової напруги  
міопія сер. ст. - по 1 к. на ніч через день  
в дні канікул частоту інстиляцій змінюють удевчі
- комплексна терапія увеїтів:  
по 1 краплі 2-3 рази на день 2-3 тижні
- офтальмоскопія:  
одноразово по 1 краплі;  
дослідження через 15-30 хв.
- дослідження рефракції - в комплексі з циклоплегіками:  
Цикломед по 1 к., через 5 хв. Ірифрин по 1 к.,  
через 10 хв. Цикломеду по 1 к.

Без вікових обмежень



## ЦИПРОМЕД

краплі очні 0,3% 5 мл  
(Ciprofloxacin)

Антибактеріальний препарат групи фторхінолонів

- бактеріальні кон'юнктивіти, блефарити  
по 1 краплі 4-8 разів на добу  
курс лікування від 5 до 14 днів
  - кератити  
по 1 краплі 6 разів на добу: від 2 до 4 тижнів
- Дозволено застосування дітям з 1 року



## ДИКЛО-Ф

краплі очні 0,1% 5 мл  
(Diclofenac)

НПЗЗ для місцевого застосування в офтальмології

- неінфекційні кон'юнктивіти
  - комплексна терапія інфекційних кон'юнктивітів
  - післяопераційні та посттравматичні запалення  
краплі 3-4 рази на добу  
курс лікування від 1 до 2 тижнів
  - при увеїтах - до 4 тижнів
- Без вікових обмежень



## ЦИКЛОМЕД

краплі очні 1% 5 мл  
(Cyclopentolate)

Циклоплегік середньотривалої дії

- офтальмоскопія:  
по 1 краплі 1-3 рази з інтервалом 10 хвилин
  - дослідження рефракції:  
2-3 рази з інтервалом 15-20 хвилин
  - лікування напівстійкого і стійкого спазму акомодатії:  
на ніч (курсами)
  - комплексна терапія запальних захворювань переднього відділу ока:  
по 1 краплі 3 рази на добу курсом від 2 до 4 тижнів
- Дозволено застосування дітям з 3-х років



## ОФТОЛІК

краплі очні 10 мл  
(попівініловий спирт 1,4%, повідон 0,6%)

Заміник слізної рідини, кератопротектор

- гострі та хронічні запальні захворювання очей
- синдром «сухого ока»
- офісний, моніторний синдром  
по 1-2 краплі 3-4 рази на добу  
тривалість лікування встановлює лікар

Дозволено застосування дітям з 7 років

ОФТОЛІК – ВІДНОВЛЕННЯ та ЗАХИСТ



## ІНОКАІН

краплі очні 0,4% 5 мл  
(Oxybuprocaine)

Місцевий анестетик

- вимірювання внутрішньочного тиску (тонометрія)
  - гоніоскопія
  - діагностичний зіскоб з кон'юктиви ока
  - видалення сторонніх тіл та швів з рогівки та кон'юктиви
  - в поєднанні з Цикломедом прискорює розвиток повної циклоплегії в карооках
- Поверхнева анестезія:  
по 1 кр. одноразово у кон'юнктивальний мішок  
час настання анестезії 30 секунд,  
тривалість - до 15 хвилин



## КОМБІНИЛ ДУО

краплі очні 0,5% 5 мл  
(Ciprofloxacin 3mg + Dexamethasone 1mg)

Комбінований препарат для застосування в офтальмології та оториноларингології

- поверхневі інфекції очей
- профілактика та лікування післяопераційних і посттравматичних ускладнень  
стартова терапія: перші 24-48 годин по 1-2 кр. кожні 2 години, далі: по 1 к. кожні 6 годин  
курс лікування 7 днів
- гострий отит зовнішнього та середнього вуха  
по 4 кр. 2 р. на добу, курс лікування 7 днів



# Навіщо потрібна класифікація стадій запалення?

## ЗАГАЛЬНЕ

- ✓ Скарги пацієнта: «червоне око», біль, зуд, виділення, дискомфорт
- ✓ Фази запального процесу

**1-2 день**

Пошкоджуючий фактор => «червоне око», біль, зуд, набряк

**3-8 день**

Порушення мікроциркуляції в запаленій тканині => виділення

**2-3 тиждень**

Формування нової сполучної тканини => рубцювання

**4-12 тиждень**

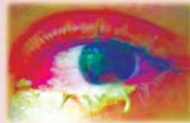Завершення репаративних процесів => сухість

Альтерація

Ексудація

Проліферація

Епітелізація



## РІЗНЕ

- ✓ Етіологічні фактори: мікроорганізми; хім., фіз. та мех. фактори, алергени, системні захворювання
- ✓ Загальний стан організму

- ➔ Важкість протікання
- ➔ Довготривалість
- ➔ Кінцеве одужання

## Для кожної стадії – різна терапія!

1-10 день

### Місцеві препарати

- ✓ Антибактеріальні, протівірусні, протиалергійні - в залежності від нозології
- ✓ НПЗЗ чи кортикостероїд (крім вірусної етіології)
- ✓ Репаративні

### Системні препарати

- ✓ Антигістамінні
- ✓ Анальгетики

10-21 день

### Місцево

- ✓ НПЗЗ
- ✓ Репаранти
- ✓ Антиоксиданти

### Системно

- ✓ Гомеопатія
- ✓ Вітаміни

4-12 тижнів

### Місцево

- ✓ Замінники сльозової рідини
- ✓ Репаранти
- ✓ Судинорозширюючі: при необхідності 5-7 днів

Альтерація



Ексудація



Проліферація



Епітелізація



## Переваги комплексної терапії

Діє на усі патогенетичні ланки

- СКОРОЧУЄ строки лікування
- ЗМЕНШУЄ ризик розвитку ускладнень
- ПОКРАЩУЄ результат лікування

роскопічно виявляються серпоподібні сірувато-білуваті помутніння в поверхневих шарах на межі лімба й рогівки в зоні 3 і 9 годин. Поступово ці помутніння поширюються по поверхні рогівки в зоні відкритої очної щілини у вигляді стрічки з "бухтами просвітлення". Таким чином, при колагенозному увеїті запально-дистрофічний проліферативний процес локалізується не тільки в передньому відділі судинної оболонки, але й поширюється на кришталик, рогівку і кон'юнктиву. Таку картину очних змін прийнято називати очною тріадою хвороби Стілла – поєднання увеїту, плівчастої катаракти, стрічкоподібної дистрофії рогівки. Як правило, і на початковій, і на запущеній стадії колагенозного увеїту вираженої патології в хоріоїдеї, в інших відділах очного дна не виникає.

### ПРИНЦИПИ ЛІКУВАННЯ УВЕЇТІВ.

У зв'язку з тим, що симптоми різних як за етіологією, так і за перебігом увеїтів мають багато подібного, їх лікування, особливо до з'ясування етіології і призначення специфічних засобів, повинне мати, як уже багаторазово зазначалося, невідкладний характер.

При лікуванні застосовуються наступні медикаментозні засоби: при передніх увеїтах у першу чергу мідріатики (тропікамід 1%, мідріацил 1%, мезатон 1%, атропін 1% у краплях) та протизапальні препарати (фармадекс, максідекс, індоколлір, дикло-ф, діфталь), а також можна використовувати анестетики, антигістамінні засоби, препарати кальцію, судиноукріплюючі (рутин, аскорбінова кислота й ін.), протимікробні (антибіотики, сульфаніламідиди й ін.), противірусні препарати, нейротропні засоби, розсмоктуючі препарати. Крім цього, застосовують фізіотерапію, лазерне лікування, хірургічні методи.

Особи, які перехворіли на увеїт, підлягають диспансерному обліку протягом не менше 2 років після перенесеного пролікованого місцевого чи загального процесу.

Загальне лікування при увеїті проводиться залежно від етіології (проти туберкульозне, антивірусне та ін.). Обов'язковим є застосування осмотерапії: внутрішньовенно 10% хлористий кальцій, глюкоза 40%, L-лізину есцнат та ін.; із метою десенсибілізації – дімедрол, піпольфен або супрастин.

Метою місцевого лікування є досягнення максимального розширення зіниці, щоб запобігти утворенню задніх синехій. До засобів, які розширюють зіницю (мідріатики), належить атропін 1%, мідріацил 0,5% та 1%, іріфрін 2,5%, цикломед 1%, тропікамід 0,5% та 1%. Якщо закапування атропіну не приводить до максимального розширення зіниці, слід одночасно закапати або на 5–10 хв. закласти в кон'юнктивальний мішок (у нижнє склепіння) ватний тампон, змочений Sol. Adrenalini 1:1000. Як відволікаючий засіб, що сприяє швидшому одужанню, застосовують п'явки на скроню, тепло на ділянку ока (парафін, грілка, солюкс). Частота закапування атропіну та інших препара-

тів, необхідних для максимального розширення зіниці й підтримання її розширеною протягом усього періоду захворювання визначається індивідуально. Разом із тим рекомендується місцеве застосування гормонопрепарату – кортизону, дексаметазону, дипроспану (вводиться під кон'юнктиву очного яблука по 0,2 мл або закапується в кон'юнктивальний мішок у співвідношенні 1:4) кожні 2 год. Субкон'юнктивально вводять суміш фібринолізину 300 ОД, мезатон 1%, адреналін 1%. У кон'юнктивальну порожнину призначають у краплях комбіновані, антибактеріальні та кортикостероїдні препарати (комбініл-дуо, тобрадекс), нестероїдні протизапальні препарати (дикло-ф, індоколлір, діфталь).

При турбекулезній етіології, крім того, рекомендується місцево іонофорез із кальцієм, електрофорез стрептоміцину, ін'єкції стрептоміцину під кон'юнктиву очного яблука (10–15 ін'єкцій по 30000–40000 ОД щодня). При наявності вірусної інфекції призначаються препарати протівірусної дії. Токсоплазмозні увеїти лікують спеціальними препаратами під контролем лікарів-інфекціоністів.

Ускладнення увеїтів можуть призводити до тяжких наслідків: стрічкоподібна дегенерація рогівки, помутніння кришталика, офтальмогіпертензія, гіпотонія ока, енд офтальміт, пан офтальміт.

## Тема VII

# ЗАХВОРЮВАННЯ КРИШТАЛИКА ТА СКЛОПОДІБНОГО ТІЛА

### 1. АКТУАЛЬНІСТЬ ТЕМИ

Захворювання кришталика – катаракта – це одне з найрозповсюдженіших захворювань очей. Так, за даними статистики, частота вікової катаракти складає 33 випадки на 1000 населення, причому ця цифра суттєво збільшується з віком та досягає в 70–80 років 260 випадків на 1000 в чоловіків та 460 випадків на 1000 в жінок. Після 80 років на катаракту страждає переважно все населення. Серед вродженої патології ока катаракта також займає одну з головних позицій.

Досить складно врахувати всі фактори (токсичний, променевиї вплив, травма, гормональні порушення, неправильне харчування, екологічні фактори та ін.), що призводять до розвитку катаракти. Значні успіхи досягнуті у вивченні фізико-хімічних процесів, що призводять до порушення оптичних властивостей кришталика.

### 2. КОНКРЕТНІ ЦІЛІ

#### **Уміти:**

- аналізувати скарги хворих, характерні для захворювань кришталика та склоподібного тіла;
- при боковому та прохідному освітленні виявити помутніння кришталика та склоподібного тіла;
- використовувати консервативні методи лікування на початкових стадіях катаракти;
- надати невідкладну допомогу при гемофтальмі.

#### **Ознайомитись:**

- із сучасним станом проблеми;
- із показаннями до хірургічного лікування і принципами операцій із видалення катаракт;
- зі способами корекції афакії, видами інтраокулярної корекції.

#### **Знати:**

- методи дослідження кришталика і склоподібного тіла;



- клініку катаракти та диференційну діагностику з глаукомою;
- принципи лікування катаракт;
- види хірургічних втручань при катаракті та показання до них;
- патології кришталика, які можуть призвести до вторинної глаукоми;
- тактику офтальмолога при вроджених катарактах;
- патологію склоподібного тіла;
- причини виникнення, клініку та лікування гемофтальму.

### 3. МІЖДИСЦИПЛІНАРНА ІНТЕГРАЦІЯ

№	Дисципліни	Знати	Уміти
1	Загальна хірургія	правила збору анамнезу офтальмологічних захворювань	вибрати з даних анамнезу відомості, характерні для захворювання на катаракту
2	Біологічна фізика	методи бокового освітлення, прохідного світла, методу біомікроскопії	скласти план додаткових методів дослідження при захворюваннях кришталика та склоподібного тіла
3	Нормальна фізіологія, пропедевтика внутрішніх хвороб, загальна хірургія, фармакологія	фізико-хімічний склад кришталика, причини розвитку катаракт	проводити медикаментозне лікування катаракт, визначати показання до хірургічного лікування
4	Топографічна анатомія та оперативна хірургія	будову кришталика, види змін його положення, види катаракт	визначити необхідний тип хірургічного втручання
5	Біологічна фізика	можливості лазерного випромінювання та ультразвуку	визначити показання до лазерного лікування вторинної глаукоми; факоемульсифікація катаракт

### 4. ЗАВДАННЯ ДЛЯ САМОСТІЙНОЇ РОБОТИ ПІД ЧАС ПІДГОТОВКИ ДО ЗАНЯТТЯ

**4.1. Перелік основних термінів, параметрів, характеристик, які повинен засвоїти студент при підготовці до заняття.**

№	Термін	Визначення
1	Головна функція кришталика	проведення та заломлення світла, участь в акомодатції
2	Будова кришталика	капсула (передня, задня), кора, ядро
3	Джерело живлення кришталика	внутрішньоочна волога

№	Термін	Визначення
4	Біохімічний склад кришталика	вода, білки, неорганічні речовини, вітаміни, амінокислоти, ферменти, ліпіди
5	Методи дослідження кришталика	метод бокового освітлення, метод прохідного світла, біомікроскопія
6	Класифікація захворювань кришталика	аномалії розвитку, катаракти, дислокації кришталика, афакія
7	Методи лікування катаракт	консервативний (вітамінні краплі, вітаміни всередину), хірургічний (інтракапсулярне видалення, екстракапсулярне видалення, факоемулсифікація катаракт)
8	Афакія, її ознаки	іридодонез, глибока передня камера, висока гіперметропія, відсутність акомодатції
9	Методи корекції афакії	окуляри, контактна корекція, інтраокулярна корекція

#### 4.2. Теоретичні питання до заняття.

1. Анатомо-фізіологічні особливості кришталика.
2. Участь кришталика в акомодатції.
3. Методи дослідження кришталика і склоподібного тіла.
4. Класифікація захворювань кришталика.
5. Класифікація катаракт. Стадії розвитку вікової катаракти. Способи лікування.
6. Основні клінічні симптоми та лікування вікової катаракти.
7. Афакія: ознаки, способи корекції.
8. Вроджена патологія кришталика. Тактика офтальмолога при вроджених катарактах.
9. Патологія склоподібного тіла.
10. Клініка, діагностика, лікування гемофтальму.

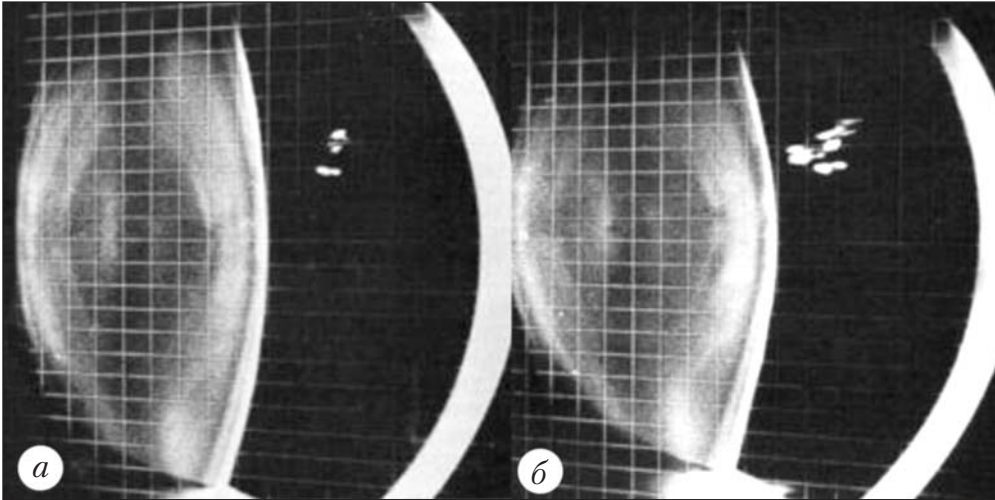
#### 4.3. Практичні роботи (завдання), які виконуються на занятті.

1. Збір скарг та анамнезу в хворого з патологією кришталика.
2. Огляд хворого з використанням бокового освітлення.
3. Огляд хворого з використанням прохідного світла.
4. Опанування методики біомікроскопії.
5. Перевірка гостроти зору та корекція афакії.

### 5. ЗМІСТ ТЕМИ

Кришталик має форму двовипуклої лінзи (мал. 7.3), прозорий та еластичний, розташований позаду зіниці. Кришталик заломлює світлові промені, що входять в око, і фокусує їх на сітківці. Кришталик, як лінза, збирає промені в зображення на очному дні. Астроном і фізик Йоганн Кеплер у XVII ст. розглядав будову ока з погляду оптики. Він довів, що на очному дні формується зображення навколишніх предметів. За законами оптики таке зображення

повинне бути переверненим. Саме переверненим і бачить світ новонароджена дитина. Але поступово мозок звикає "перевертати" зображення назад. Якщо надягти людині окуляри, скельця яких створюють перевернене "догори ногами" зображення, то через деякий час це зображення стане сприйматися як нормальне. Стаючи то більш опуклим, то більш плоским, кришталік може "наводити різкість" на близькі й далекі предмети – акомодация (мал. 7.1). Лінзу, подібну до кришталіка, створити ще не вдалося.



**Мал. 7.1.** Зміни кришталіка при акомодациї:

*а) кришталік у стані спокою акомодациї; б) кришталік у стані напруження акомодациї*

Оптична сила кришталіка змінюється залежно від кривизни. Її середнє значення близько 15–18 дптр. Приблизно у віці 60 років здатність до акомодациї втрачається практично повністю. Це пов'язане з ущільненням та склерозуванням ядра кришталіка – факосклерозом. У зв'язку з цим люди ні стає важко розрізнати предмети, що знаходяться на близькій відстані – пресбіопія. У цей період у зв'язку з порушенням живлення кришталіка та уповільненням у ньому обміну речовин у різних його шарах можуть виникати початкові змутніння.

**Будова кришталіка** (мал. 7.3). Внутрішня частина кришталіка, найбільш щільна, називається ядром. Зовнішні шари речовини кришталіка називаються його корою. Клітини кришталіка постійно множаться. Оскільки кришталік зовні обмежений капсулою і його об'єм обмежений, щільність кришталіка з віком збільшується. Особливо це стосується ядра кришталіка – пасивний механізм порушення акомодациї.

Особливістю кришталіка є відсутність у ньому кровоносних та лімфатичних судин, а також нервових волокон. Живлення кришталіка здійснюється шляхом дифузії або активного транспортування через капсулу роз-

чинених у внутрішньоочній рідині поживних речовин та кисню. Стан прозорості кришталика визначається особливостями його структури та своєрідністю обміну. Збереження прозорості кришталика забезпечується збалансованим фізико-хімічним станом його білків та ліпідів мембран, вмістом води та іонів. Кришталик людини складається в основному з білків і води (на долю останньої припадає близько 65% маси кришталика).

Протягом усього життя відбуваються зміни розміру, форми, консистенції та прозорості кришталика. У новонародженого він практично шароподібної форми, м'який, прозорий та незабарвлений. З віком кришталик набуває форми двовипуклої лінзи з більш плоскою передньою поверхнею та стає жовтуватого кольору, повністю зберігаючи при цьому свою прозорість. Інтенсивність жовтого відтінку з віком збільшується.

**Катаракта** – це захворювання ока, головною ознакою якого є склерозування основної речовини або капсули кришталика (зниження прозорості), що супроводжується зниженням гостроти зору. Пошкодження очей, різні захворювання і деякі медикаменти можуть бути причиною помутніння кришталика. Але в 90% випадків помутніння викликане віковими змінами. При катаракті зір погіршується (мал. 7.4): контури предметів сприймаються нечітко і розмиті, кольори стають тьмяними, різко погіршується зір у темряві. Окуляри не покращують зір.

У перекладі з грецької слово "катаракта" означає "той, що падає вниз" або "водоспад" (мал. 7.5). Древні греки вважали, що плівка сірого кольору при катаракті подібно водоспаду спускається згори донизу на зіницю, забираючи в людини зір. При віковій катаракті виявлені зміни хімічного складу кришталика, а саме – на початковій стадії збільшується кількість води, зростає дисбаланс ряду іонів, амінокислот, зменшується кількість водорозчинних білків, вітамінів, АТФ, знижується активність ряду ферментів, збільшується використання кисню, порушуються процеси перекисного окислення ліпідів та ін. У результаті утворення вільних радикалів у кришталику, відбувається утворення та накопичення токсичних сполук, що призводять до незворотніх змін білків. Найбільш суттєвим фактором, що стимулює утворення вільних радикалів, є світло, особливо короткохвильова частина спектра в діапазоні 200–300 нм. Особливу роль відіграє факт зниження в кришталику з віком активності ферментів антиоксидантного захисту та зменшення концентрації природних антиоксидантів (вітаміни А, Є, глутатіон та ін.).

**Усі катаракти поділяються на дві основні групи: вроджені та набуті.**

При вроджених катарактах помутніння, як правило, є обмеженими за площею і не прогресують. Набуті ж катаракти мають прогресуючий перебіг.

**За причиною виникнення (етіології) набуті катаракти поділяються на кілька груп:**

- вікові (старечі, сенильні) катаракти;
- травматичні катаракти (виникають у результаті тупої травми (контузії) чи проникаючого поранення очного яблука);
- ускладнені катаракти (виникають при запаленні судинної оболонки ока (увеїті), короткозорості високого ступеня, пігментній дегенерації сітківки, глаукомі та деяких інших захворюваннях ока);
- променеві катаракти (пов'язані з ушкодженням кришталика променевою енергією – інфрачервоні промені; професійні катаракти – наприклад, катаракта склодувів), рентгенівські, радіаційні;
- токсичні катаракти (у тому числі й медикаментозні катаракти, що формуються як результат побічної дії при тривалому прийомі ряду лікарських препаратів: кортикостероїдів, антималярійних препаратів та ін.);
- катаракти, що викликані загальними захворюваннями організму (цукровий діабет, гіпотиреоз, хвороби обміну речовин).

**Залежно від локалізації помутнінь у кришталику, катаракти поділяються на наступні види (мал. 7.2):**

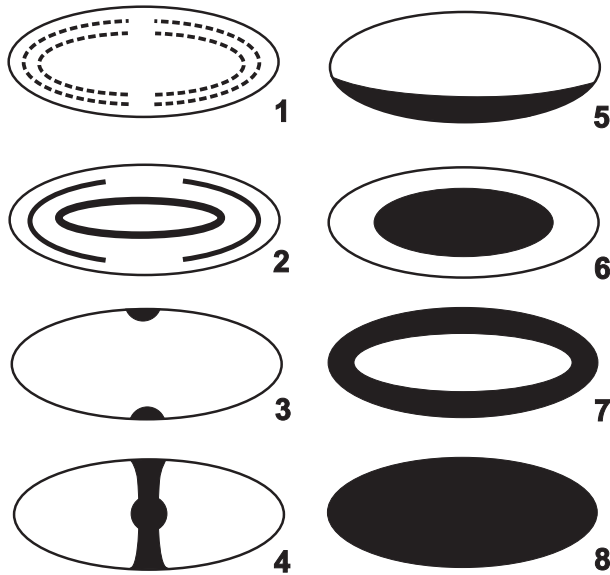
- передня полярна катаракта;
- задня полярна катаракта;
- веретеноподібна катаракта;
- слоїста (зонулярна) катаракта;
- ядерна катаракта;
- кортикальна (коркова) катаракта;
- задня субкапсулярна катаракта;
- тотальна (повна) катаракта.

**За ступенем зрілості розрізняють 4 стадії вікової катаракти:**

- початкова катаракта;
- незріла катаракта;
- зріла катаракта;
- перезріла катаракта.

Катаракта звичайно починається з кори кришталика (кортикальна катаракта), ядра (ядерна катаракта) чи субкапсулярно (субкапсулярна катаракта). Для вікової катаракти типовою є коркова локалізація помутнінь (92%). Ядерна катаракта зустрічається значно рідше (7–8%).

Першими ознаками катаракти є процеси оводнення кришталика. Рідина накопичується в корі кришталика між волокнами відповідно до розташування швів. Формуються так звані "водяні щілини". Дещо пізніше з'являються характерні помутніння кори, в першу чергу по периферії кришталика, в області екватора. При переході таких помутнінь із передньої на задню поверхню кришталика вони набувають типової форми "вершників" – *початкова катаракта*. При початковій катаракті помутніння локалізуються поза оптичною зоною – в області екватора – і не знижують гостроту зору.



**Мал. 7.2.** Види катаракт (кришталік у розрізі):

- 1) слоїста периферична катаракта; 2) слоїста (зонулярна) катаракта;
- 3) передня та задня полярні катаракти; 4) веретеноподібна катаракта;
- 5) задня субкапсулярна (чашкоподібна) катаракта; 6) ядерна катаракта;
- 7) кортикальна катаракта; 8) повна (тотальна) катаракта

*Незріла катаракта* (мал. 7.6). Поступове прогресування процесу зводиться до просування помутнінь у напрямку капсули кришталіка та в центральну оптичну зону. Виражені помутніння речовини кришталіка призводять до помітного зниження гостроти зору.

*Зріла катаракта* (мал. 7.7). Уся область кори кришталіка зайнята помутніннями. Гострота зору знижується до рівня світлосприйняття.

*Перезріла катаракта* (мал. 7.8). Подальше прогресування катаракти супроводжується розпадом кришталікових волокон. Кора кришталіка розріджується, тому капсула кришталіка стає складчастою. Кора набуває однорідного (гомогенного) молочно-білого відтінку. Більш щільне ядро через свою важкість опускається донизу. Такий кришталік нагадує мішечок. Подібна перезріла катаракта називається морганієвою.

На стадії перезрілої катаракти можливе збільшення кришталіка в розмірі та блокування ним шляхів відтоку внутрішньоочної рідини із задньої камери ока в передню, що сприяє підвищенню внутрішньоочного тиску і може призвести до вторинної глаукоми та незворотної втрати зору. Таке ж ускладнення можливе і при оводненні кришталіка на незрілій стадії вікової катаракти.

**Клінічні прояви катаракти.** Одним із перших проявів (симптомів) захворювання є скарги на відчуття двоїння предметів, появу "мушок", появу жовту-

ватою відтінку видимого зображення. Гострота зору на ранній стадії розвитку катаракти майже не страждає. Триває початкова стадія від 1–3 до 10–15 років. При розвиткові катаракти всі ці скарги поступово прогресують, хворий починає відмічати зниження гостроти зору. На стадії зрілої катаракти втрачається предметний зір, наявне лише світловісвітлості, яке повинне бути з правильною проекцією світла при відсутності уражень сітківки та зорового нерва.

Обстеження пацієнта з катарактою є не простою задачею. При наявності значних помутнінь у кришталику, дуже складно, а іноді просто неможливо провести дослідження стану склоподібного тіла та сітківки стандартними методами офтальмологічного обстеження. У зв'язку з цим необхідне проведення ряду додаткових, спеціалізованих методів дослідження, щоб дати пацієнту відповідь про можливі результати вартісного лікування катаракти. Особливу увагу слід приділяти біомікроскопії – дослідженню очного яблука зі збільшенням за допомогою "щілинної лампи". Цей прилад дозволяє отримати оптичний зріз кришталика та передніх шарів склоподібного тіла, детально та при значному збільшенні дослідити його структуру, визначити локалізацію та розмір помутнінь, оцінити положення кришталика.

При вирішенні питання оперативного втручання, велике значення мають методи розрахунку сили інтраокулярної лінзи, імплантація якої передбачається в ході операції. Існують спеціальні формули для розрахунку сили ІОЛ, в основу яких покладені дані офтальмометрії (заломлюючої сили роґівки) та довжина передньо-задньої осі ока. Також існують методи, необхідні для вибору тієї чи іншої техніки операції, типу ІОЛ. УЗД в В-режимі застосовується в основному при виражених помутніннях у кришталику та склоподібному тілі для діагностики та локалізації структурних змін у порожнині ока, а також визначенні їх характеру.

Лабораторні методи дослідження призначаються, як правило, перед госпіталізацією. Вони включають загальний аналіз крові й сечі, біохімічний аналіз крові, дослідження крові на СНІД, сифіліс, гепатити В і С, рентгенограму органів грудної клітини та додаткових пазух носа. Крім того, необхідні висновки терапевта, стоматолога, ЛОР-лікаря, за показаннями інших спеціалістів (ендокринолога, нефролога та ін.). Усе це робиться з метою виявлення протипоказань до операції (декомпенсація загальних захворювань, виявлення і санації вогнищ хронічної інфекції), які можуть ускладнити протікання післяопераційного періоду.

### ***Консервативне лікування катаракти.***

Спроби лікування катаракти консервативними методами були ще в давнину. Так, у Єгипті використовувалися з цією метою компреси із сурми та меду, вино, оцет, молоко, кров різних тварин та ін. Гіппократ застосовував дієто- та фізіотерапію. Починаючи з 30-х років для лікування вікової катаракти почали використовувати вітамінні препарати.

На сучасному етапі медикаментозно лікування катаракти проводиться лише на стадії початкової катаракти при збереженій гостроті зору. Застосовують різноманітні очні краплі: октан-катахром, квінакс, вітайодурол, емоксипін 1%, тауфон 4%, віцеїн, тіатриазолін та ін. (мал. 7.9)

Однак використання засобів консервативного лікування не веде до розсмоктування помутніть, а лише затримує їх подальший розвиток. До складу крапель від прогресування катаракти входять вітаміни, йодид калію, антиоксиданти, амінокислоти, АТФ та ін. Звичайно пацієнту з початковою катарактою рекомендується тривале використання (роками) вітамінних препаратів при частоті закапування 3–4 рази на день.

### ***Хірургічне лікування.***

Хірургія катаракти зазнала неймовірних технологічних змін із часів наших батьків, дідусів і бабусь. Сьогодні, завдяки процедурі видалення катаракти мільйони пацієнтів повертають не тільки зір, але і звичний для них спосіб життя. Спочатку хірург робить маленький розріз. Через цей розріз за допомогою тонкого інструменту, що нагадує ручку, помутнілий кришталік руйнується ультразвуком і видаляється за допомогою вакуумної аспірації. Після видалення катаракти в око через той же розріз вводиться і встановлюється на постійне місце інтраокулярна лінза (мал. 7.11). Операція триває як правило 10–15 хв. Вона має назву "факоемультсифікація катаракти" (мал. 7.10).

Узагалі видалення помутнілого кришталіка вважається "перлиною офтальмохірургії". У наш час існує декілька видів операції з видалення помутнілого кришталіка:

- екстракапсулярна екстракція катаракти;
- інтракапсулярна екстракція катаракти;
- ультразвукова факоемультсифікація;
- лазерна хірургія катаракти (лазерна факоемультсифікація).

При *екстракапсулярній* методиці проводиться видалення ядра кришталіка та кришталікових мас зі збереженням в оці задньої капсули кришталіка, що забезпечує бар'єр між склоподібним тілом і переднім відрізком ока. Недоліком такої операції є надмірна травматичність – необхідність виконання великого розрізу та накладання великої кількості швів.

*Інтракапсулярна екстракція* катаракти полягає у видаленні кришталіка в капсулі через великий розріз. Операція проводиться за допомогою спеціального приладу – кріоексTRACTОРА, шляхом приморожування кришталіка до наконечника приладу. Нині ця методика майже не використовується через травматичність.

*Ультразвукова факоемультсифікація* в наш час стала стандартом хірургії катаракти, тому що дозволяє через маленький тунельний розріз видалити ядро і маси кришталіка та імплантувати інтраокулярну лінзу.

Пропонуються також технології *лазерної екстракції* катаракти з використанням різних типів лазерів (Er:YAG, Nd:YAG, ексимерний лазер). На



відміну від ультразвукової факоемульсифікації, використання системи на основі лазера дозволяє безпечно проводити видалення катаракт максимальної твердості за короткий проміжок часу, не викликаючи при цьому травми внутрішніх структур ока.

### **Склоподібне тіло.**

Склоподібне тіло – прозора гелеподібна маса, що заповнює простір між задньою поверхнею кришталика, пласкою частиною циліарного тіла й сітківкою. Є постійною структурою очного яблука, не регенерує й у випадку втрати при ушкодженнях ока заповнюється внутрішньоочною рідиною. Склоподібне тіло складається з волокнистої основи та рихлої речовини, що заповнює проміжки між волокнами. У ньому присутні особливі білки – вітрохін та муцин, які визначають його в'язкість, що в декілька разів перевищує в'язкість води.

Усередині склоподібного тіла може зберігатися, від народження частково або повністю, склоподібний (клететів) канал – вузька S-подібна капілярна щілина, що йде від диска зорового нерва до кришталика. Поверхня склоподібного тіла вкрита тонкою оболонкою, що межує безпосередньо з внутрішньою пограничною мембраною сітківки.

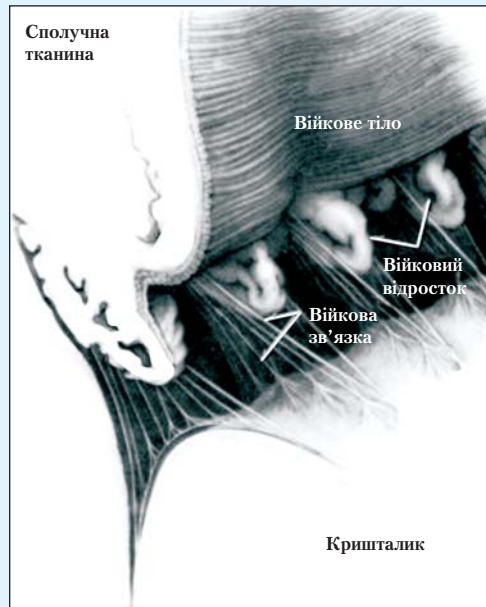
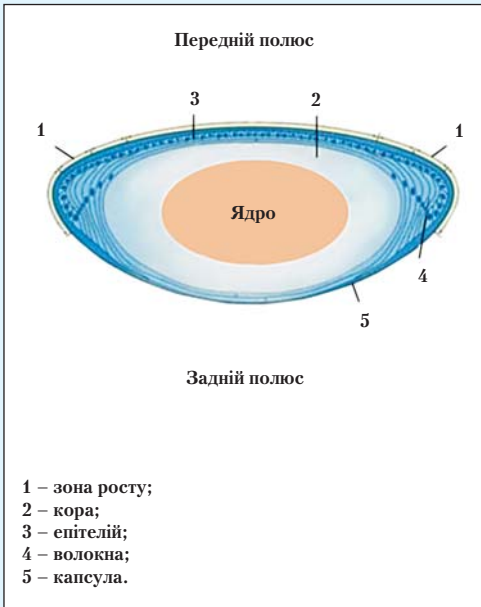
Склоподібне тіло зрощене з навколишніми тканинами в декількох місцях: у зоні прикріплення вздовж пласткої частини циліарного тіла й задньої поверхні волокон циннової зв'язки (війковий пояс), у ділянці задньої поверхні капсули кришталика (ближче до екватора), по периметру диска зорового нерва та жовтої плями. До сітківки прикріплюється в місцях проходження судин, у ділянках, що відповідають екватору очного яблука та місцях прикріплення зовнішніх м'язів ока. Судин і нервів воно не має. Таким чином, заповнюючи порожнину очного яблука та здійснюючи тиск на навколишні тканини (в першу чергу на сітківку), воно утримує їх у нормальному стані. Порушення зв'язку склоподібного тіла з оточуючими тканинами призводить до його відшарування. Слід урахувати також, що воно є частиною заломлюючої системи ока.

Захворювання склоподібного тіла в більшості випадків вторинні й розвиваються внаслідок запальних та дистрофічних процесів судинної оболонки й сітківки, травм ока, при наявності сторонніх тіл у середині ока, високої короткозорості, внутрішньоочних паразитів, діабетичної і гіпертонічної ретинопатії. Патологічні процеси в склоподібному тілі проявляються порушенням його прозорості, помутніннями, крововиливами, деструкцією, зморщуванням. У склоподібне тіло можуть проникати паразити в основному з субретинального простору. Частіше виявляється цистицерк, рідше дифілярії, ехінокок та ін. Паразитів видаляють хірургічним шляхом. Основними ознаками патології склоподібного тіла є його помутніння. Їх наявність та характер визначають за допомогою офтальмоскопії, біомікроскопії, ультразвукового В-сканування.

**Гемофтальм** – масивний крововилив у склоподібне тіло. Причинами гемофтальму найчастіше є травми ока, що призводять до порушення цілісності стінок судин хоріоїдеї чи сітківки, а також запальні процеси, геморагічна глаукома, діабетична ретинопатія. Крововилив у склоподібне тіло може виникнути і внаслідок загальних захворювань, але крововиливи при цьому частіше займають лише невелику частину склоподібного тіла.

Гострота зору при гемофтальмі нерідко знижується до світловідчуття з неправильною проекцією світла, іноді настає повна сліпота. При фокальному освітленні чи біомікроскопії за кришталиком видно темно-коричневу зернисту з червонуватим відтінком масу крові, яка проникає в склоподібне тіло. При офтальмоскопії рефлекс із очного дна відсутній.

**Лікування** проводиться з урахуванням етіологічних факторів. У перші дні рекомендується спокій та кровозупинна терапія (діцинон, етамзілат, амінокапронова кислота та ін.). У подальшому проводять інтенсивну розсмоктуючу терапію (йодид калію 2%, фібринолізин, гемаза), при неефективності застосовують оперативне лікування – вітректомія.



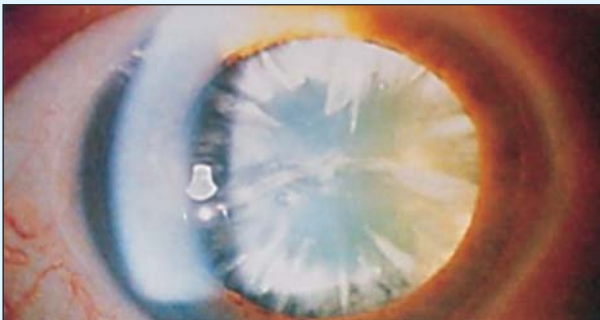
Мал. 7.3. Будова кришталіка



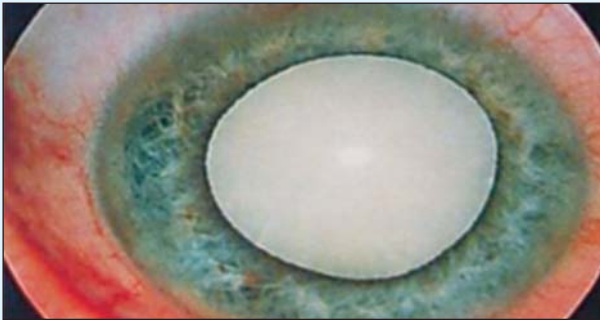
Мал. 7.4. Зір при катаракті



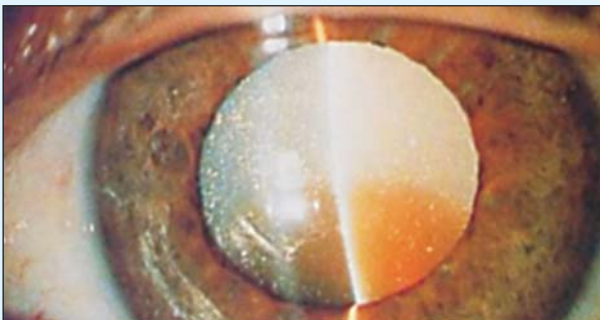
*Мал. 7.5. Катаракта*



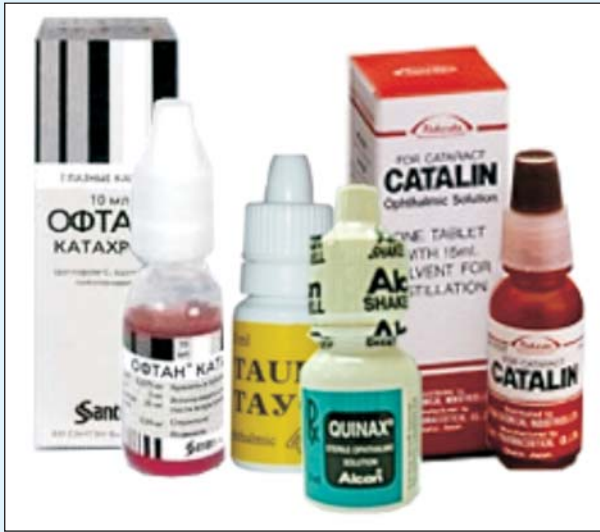*Мал. 7.6. Незріла катаракта*



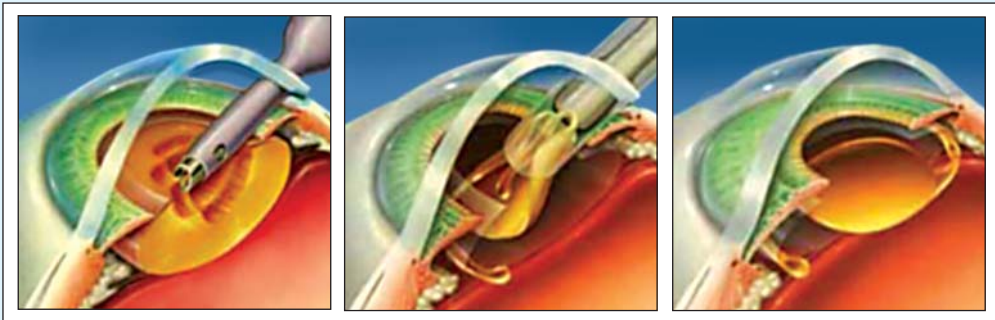
*Мал. 7.7. Зріла катаракта*



*Мал. 7.8. Перезріла катаракта*



Мал. 7.9. Вітамінні краплі



Мал. 7.10. Факоемульсифікація катаракти



Мал. 7.11. Інтраокулярні лінзи

## Тема VIII

# ЗАХВОРЮВАННЯ СІТКІВКИ ТА ЗОРОВОГО НЕРВА

### 1. АКТУАЛЬНІСТЬ ТЕМИ

Захворювання сітківки та зорового нерва у всіх країнах світу займають провідне місце серед причин сліпоти. Деякі з них мають спадковий характер, проявляються в людей молодого віку, призводять до втрати працездатності та інвалідності.

Патологічні зміни сітківки та зорового нерва часто розвиваються на фоні загальних захворювань організму, переважно серцево-судинних, ендокринних, неврологічних, інфекційних та при патологіях вагітності, що вимагає узгодженого лікування таких пацієнтів офтальмологом та лікарем іншої спеціалізації.

Тому знання етіології, клініки, методів сучасної діагностики та принципів лікування уражень сітківки і зорового нерва необхідні лікарю будь-якого профілю.

### 2. КОНКРЕТНІ ЦІЛІ

**Уміти:**

- оцінити стан сітківки;
- класифікувати захворювання сітківки;
- провести пряму і зворотну офтальмоскопію.

**Ознайомитись:**

- із причинами поступової втрати зору;
- із класифікацією хронічних захворювань сітківки та зорового нерва;
- із методами діагностики дистрофічних змін у сітківці;
- із диференційною діагностикою патологічних станів диска зорового нерва.

**Знати:**

- етіологію, клініку, діагностику та лікування найбільш поширених захворювань сітківки й зорового нерва, що супроводжуються поступовою втратою зору;

- нові сучасні методи обстеження таких хворих;
- спеціальні методи дослідження хворих із хронічними захворюваннями сітківки і зорового нерва;
- особливості клінічного перебігу та офтальмоскопічної картини при дистрофіях сітківки;
- особливості диференційної діагностики та принципи лікування таких хворих.

### 3. МІЖДИСЦИПЛІНАРНА ІНТЕГРАЦІЯ

№	Дисципліни	Знати	Уміти
1	Фармакологія	основні приклади написання медичних призначень	виписати рецепти на медичні препарати при захворюваннях сітківки та зорового нерва незапального генезу
2	Терапія, акушерство та гінекологія	патологію серцево-судинної системи, ендокринної системи, зміни очного дна при токсикозах вагітних	визначити фактори ризику та прогнозування перебігу судинних захворювань; визначити показання до виключення 2-го періоду пологів
3	Педіатрія та неонатологія	аномалії розвитку сітківки та патологію сітківки в дітей	визначити показання для лазерної коагуляції за умов ретинопатії недоношених
4	Ендокринологія	методи обстеження очного дна, зміни очного дна при різних захворюваннях ендокринних залоз	провести диференційну діагностику патологічних станів структур ока при різних захворюваннях, що супроводжуються ендокринною патологією

### 4. ЗАВДАННЯ ДЛЯ САМОСТІЙНОЇ РОБОТИ ПІД ЧАС ПІДГОТОВКИ ДО ЗАНЯТТЯ

4.1. Перелік основних термінів, параметрів, характеристик, які повинен засвоїти студент при підготовці до заняття.

№	Термін	Визначення
1	Дистрофія сітківки	захворювання, що характеризується наявністю на очному дні пігментних і непігментних дистрофічних вогнищ із чіткими краями, кістозного переродження сітківки в різних ділянках очного дна

№	Термін	Визначення
2	Пігментна дистрофія сітківки	спадкове захворювання, яке характеризується гемералопією, специфічними змінами очного дна з відкладенням на периферії сітківки пігментних відросткових утворень, звуженнями артерій сітківки, воскоподібною атрофією зорового нерва
3	Первинна атрофія зорового нерва	диск зорового нерва блідий або сіро-білого кольору з чіткими межами, зорові функції знижені або повністю втрачені
4	Вторинна атрофія зорового нерва	диск зорового нерва блідо-сірого кольору з нечіткими межами, можливі залишки ознак запалення чи застійних явищ, крововиливів, зорові функції знижені або повністю втрачені
5	Часткова атрофія зорового нерва	часткове поблідіння диска зорового нерва, частіше зовнішньої половини, широка плоска екскавація, край диска чіткий, часткове зниження зору або наявність дефектів у полі зору чи половинне його випадіння
6	Застійний диск зорового нерва	симптомокомплекс, характерний для підвищеного внутрішньочерепного тиску – збільшення диска зорового нерва і випинання його в склоподібне тіло, має рожево-сірий колір і нечіткі межі; сітківка навколо диска набрякла із сіруватим відтінком
7	Ознаки хронічного порушення кровообігу в зоровому нерві	поступове зниження зору; на очному дні відмічається поблідіння диска зорового нерва з нечіткими межами

#### 4.2. Теоретичні питання до заняття.

1. Гостра непрохідність центральної вени та артерії сітківки.
2. Відшарування сітківки: етіологія, патогенез, клініка, лікування.
3. Пігментна дистрофія сітківки: причини, клінічні ознаки, діагностика, лікування.
4. Аномалії розвитку диска зорового нерва (колобома, мієлінові волокна, псевдоневрит), клініка, діагностика, лікування.
5. Атрофії зорового нерва: причини, клінічні ознаки, лікувальна тактика.
6. Вторинна атрофія зорового нерва: етіологія, патогенез, диференціальна діагностика із застійним диском зорового нерва.
7. Етіологія, патогенез, офтальмоскопічна картина застійного диска зорового нерва, значення в діагностиці захворювань центральної нервової системи.
8. Можливі наслідки застійного диска зорового нерва.
9. Принципи лікування первинних та вторинних атрофій зорового нерва.
10. Лікування часткової атрофії зорового нерва.



#### 4.3. Практичні завдання, які виконуються на занятті.

1. Оглянути очне дно методом прямої офтальмоскопії.
2. Оглянути очне дно методом зворотної офтальмоскопії.
3. Рецептатура лікування хронічних захворювань зорового нерва.
4. Рецептатура лікування захворювань сітківки, що супроводжуються поступовою втратою зору.
5. Визначення поля зору і кольоросприйняття у таких хворих.
7. Уміти пояснити картину очного дна при гіпертонічній хворобі, гіпотонії, атеросклерозі, цукровому діабеті, захворюваннях щитоподібної залози, гіпофіза, лейкозах, анеміях, захворюваннях нирок, токсикозах при вагітності, ураженнях центральної нервової системи.
8. Скласти план індивідуальної терапії хворого, дати етіологічне й патогенетичне обґрунтування призначеному лікуванню.

### 5. ЗМІСТ ТЕМИ

**Гостра непрохідність центральної артерії сітківки.** Виникає раптово й супроводжується втратою зору відповідного ока. Захворювання викликають спазм, тромбоз, емболія артерії. Зустрічається, окрім у хворих на гіпертонічну хворобу, у молодих людей з ендокардитом, пороком серця, хронічними інфекційними захворюваннями (мал. 8.1).

Раптове припинення відтоку крові в сітківці призводить до різкого порушення клітинного метаболізму, внаслідок чого проміжна речовина та сітківка набрякають, прозорість її порушується. Зберігається прозорість лише в області центральної ямки, де сітківка представлена тільки шаром клітин – колбочок. Проміжна речовина в центральній ямці відсутня, тому колір центральної ямки залишається незмінним.

У зв'язку з цим офтальмоскопічна картина гострої непрохідності центральної артерії сітківки дуже характерна. На білому помутнілому фоні сітківки чітко виділяється темно-червона центральна ямка, що нагадує кісточку вишні. Артерії різко звужені. У дрібних артеріальних стовбурах видно переривисті стовпчики крові. Вени не змінені або злегка звужені. Характерне поблідіння й сіруватість диска зорового нерва.

В унікальних випадках, коли між диском зорового нерва й макулярною ділянкою є циліоретинальна артерія, що сполучає систему центральної артерії сітківки з війковою і здійснює додаткове живлення жовтої плями, симптом "вишневої кісточка" не спостерігається. У центрі сітківки залишається лише значна рожева ділянка. У таких випадках зберігається центральний зір.

Разом із непрохідністю головного стовбура артерії може спостерігатися закупорка її гілок. Офтальмоскопічно в таких хворих виявляється помутніння сітківки у відповідній зоні розгалуження судини. Зір утрачається не повністю, виникає скотома відповідно до ділянки, яка забезпечується ураженою артеріальною гілкою.

Захворювання, як правило, одностороннє. Прогноз у разі дійсної емболії зазвичай поганий – зір не відновлюється. При спазмі артерії втрата зорових функцій може бути короткочасною. При тромбозах своєчасно розпочате лікування може значно відновити зір. У разі відсутності ефекту від лікування результатом непрохідності центральної артерії сітківки є проста атрофія зорового нерва.

**Лікування** повинне бути невідкладним і починатися негайно після встановлення діагнозу, подібно, наприклад, лікуванню стенокардії. Лише в перші години захворювання в певному відсотку випадків можливий позитивний ефект. Лікувальні заходи включають призначення судинорозширюючих засобів, що сприяють відновленню кровообігу й переміщенню емболу з головного стовбура в одну з його гілок, застосування тромболітичних препаратів і антикоагулянтів, спрямованих на запобігання тромбоутворення і розсмоктування наявного тромбу. З цією метою призначають атропін 0,1% ретробульбарно, нікотинову кислоту 1% під шкіру скроні, еуфілін 1% у вигляді внутрішньовенних вливань, розчин нітрогліцерину на цукрі, внутрішньовенне вливання актілізе, стрептокінази чи інших тромболітиків під контролем коагулограми, ін'єкції фенікса, пентосану, гемами, а також гепарину, фраксіпарину, фібринолізину, які можна застосовувати парабульбарно. Комбінація судинорозширюючих і тромболітичних засобів обов'язкова, тому що клінічно неможливо встановити безпосередню причину закупорки артерії.

У ранні терміни ефективно лікування за допомогою лазера.

**Непрохідність центральної вени сітківки** зустрічається зазвичай у літніх людей, які хворіють на гіпертонічну хворобу, атеро- й артеріосклероз, порушення функції згортаючої системи крові, хронічний сепсис та інші захворювання. Венозний тромбоз розвивається дещо повільніше, ніж гостра непрохідність центральної артерії сітківки, і теж супроводжується різким зниженням зору (мал. 8.2, 8.3).

При офтальмоскопії тромбоз центральної вени має вигляд розчавленого помідора. Диск зорового нерва набряклий, темно-червоний, контури його стушовані. Іноді його взагалі не видно через численні крововиливи, що нагадують язички полум'я, і про розташування диска можна судити лише за місцем виходу крупних судин. Вени темні, розширені, звиті, місцями ниткоподібні, зникають у набряклій тканині, артерії звужені. Типова наявність численних штрихоподібних і масивних крововиливів не тільки в центрі, але й на периферії очного дна. Спостерігаються також плазморагії. Можливі крововиливи в склоподібне тіло. Процес найчастіше односторонній, але може розвинутися й на обох очах (за даними літератури, до 10% випадків), але зазвичай не одночасно.

При тромбозі однієї з гілок центральної вени – аналогічна картина: розширення вени, крововиливи і плазморагії обмежуються тим або іншим квадрантом сітківки. Гострота зору страждає менше, випадає відповідна ді-

лянка поля зору. Прогноз для зору важкий, але сприятливіший, ніж при гострій непрохідності центральної артерії сітківки. З часом крововиливи розсмоктуються, в сітківці розвиваються атрофічні вогнища і проліферуючі тяжі в склоподібному тілі. Часто спостерігаються новоутворені судини, формування венозних анастомозів і артеріовенозних шунтів. Може відбутися і реканалізація тромбу. У подальшому відбувається атрофія зорового нерва. У частини хворих виникає вторинна глаукома.

**Лікування** дає ефект лише в перші дні після початку захворювання. Хворих слід терміново направляти в стаціонар. Спочатку застосовують гепарин, фібринолізин, тромболітин, стрептокіназу. Надалі гепарин замінюють антикоагулянтами непрямой дії (фленокс). Призначають також йодисті препарати (всередину, внутрішньовенно, методом електрофорезу), вітаміни, ферменти й ін. Лікування продовжують декілька місяців. Протягом року проводять 2–3 курси розсмоктуючої терапії.

Якісно новим методом лікування тромбозів є лазеркоагуляція. Якщо консервативна терапія тромбозу може бути успішною лише в перші години і добу, то лазеркоагуляція сітківки високоефективна в більшості випадків у віддалені терміни: через 1–12 місяців після виникнення захворювання. Лазеркоагуляцію проводять по ходу гілок центральної вени сітківки, а також у парамакулярній ділянці. При лазерній дії стимулюється розсмоктування крововиливу і ретинального набряку, блокуються уражені гілки, що є основними джерелами трансудації і геморагій. Крім того, по ходу коагуляційних хоріоретинальних рубців можуть проростати судини, що відіграють роль шунтів між судинними системами хоріоїдеї та сітківки. Через ці шунти компенсується нестача кровопостачання та гіпоксія квадранта сітківки, відповідно ураженій гілці. Це попереджує розвиток незворотних дистрофічних змін, пов'язаних із тривалою ретинальною гіпоксією.

Подібні втручання дозволяють не тільки відновити зорові функції, але й попередити такі важкі віддалені ускладнення тромбозу, як вторинна посттромботична глаукома і преретинальний фіброз, які майже завжди призводять до сліпоти.

**Відшарування сітківки.** На всьому проляганні сітківка рихло сполучена з судинною оболонкою, міцно утримується лише в зоні зорового нерва і біля зубчастої лінії. Немає іншої тканини ока, окрім сітківки, яка була б поставлена природою в такі несприятливі умови (мал. 8.4). Знаходячись між судинною оболонкою і склоподібним тілом, вона часто залучається до патологічного процесу то під впливом змін у склоподібному тілі (вітреоретинальні спайки, розрідження, зморщування склоподібного тіла, крововилив у субвітреальний простір), то при змінах у судинній оболонці (хоріоїдити, дистрофії, пухлини). Відшарування може виникнути при травмах і високій короткозорості. Всі ці зміни можуть бути причиною найдрібніших розривів, які лежать в основі відшарування сітківки.

**Тракційно-регматогенне відшарування сітківки.** Якщо відшарування задньо-гіалоїдного кортексу відбувається гостро по всій поверхні, а на периферії сітківки є клапанний або дірчастий наскрізний дефект, то виникає тракційно-регматогенне відшарування сітківки.

Якщо відшарування сітківки залишити без хірургічного лікування, воно стане тотальним, розпочнеться хронічний увеїт, вторинна катаракта, гіпотонія та субатрофія ока. Рідко буває, що відшарування не прогресує і залишається стаціонарним упродовж кількох років. Основні скарги при відшаруванні сітківки – це фотопсії на початку розвитку процесу, відчуття "зависи" у полі зору, плаваючі помутніння.

Найчастіше розриви сітківки з'являються у верхньозовнішньому квадранті очного яблука відповідно до місця прикріплення верхнього косого м'яза. Розриви частіше бувають клапанні, півмісяцеві, підковоподібні. Через розрив під сітківку зі склоподібного тіла проникає рідина, яка відшаровує сітківку у вигляді міхура різного розміру і форми. Хворі зазвичай скаржаться на зниження гостроти зору, випадіння поля зору. При дослідженні поля зору виявляють дефекти відповідно до місця розташування відшарованої сітківки. Діагностику відшарування здійснюють шляхом ретельного офтальмоскопічного дослідження. Велике значення для діагностики відшарування сітківки має ультразвук. Для виявлення розривів на крайній периферії очного дна проводять гоніоскопію і циклоскопію із застосуванням тридзеркальної лінзи Гольдмана. У світлі, що проходить, на тлі червоного рефлекса, видно вуалеподібну плівку сірого кольору, яка при рухах очного яблука коливається подібно до вітрила на вітрі. Судини сітківки стають звитими, набувають темно-лілового кольору, ніби перегинаються через нерівномірно відшаровану зону сітківки. Рухливість сітківки із збільшенням тривалості захворювання зникає. Відшарована сітківка поступово потовщується, стає ригідною, погано розправляється і набуває вигляду білих або сіруватих тяжів та зіркоподібних складок. Нерідко вона зморщується і ніби усихає, відбувається її укорочення. У діагностиці відшарування сітківки та її лікуванні за останній час досягнуті великі успіхи. Показник прилягання відшарованої сітківки при старих адинамічних відшаруваннях досягає 50%, при свіжих рухомих відшаруваннях 80–90%.

**Лікування.** Для профілактики відшарування сітківки при периферичних розривах та ґратчастій дегенерації потрібно проводити кріопексію або периферичну лазерну коагуляцію сітківки.

Для відновлення прилягання сітківки виконують склеральне та екстра-склеральне пломбування. Якщо під сітківкою накопичилось багато рідини, то її видаляють шляхом пункції. При великих розривах сітківки та вітрео-ретинальних тракціях застосовують трансциліарну вітректомію. Окрім маніпуляцій із сітківкою для відновлення її прилягання, під час вітректомії видаляють вітрео-ретинальні тракції, створюють простір для тампонади у вітре-

альній порожнині та видаляють задньогіалоїдну мембрану, на якій ростуть новоутворені судини, і відбувається гліозно-фіброзна проліферація. Саме при вітректомії можливо видалити помутніння склоподібного тіла, сторонні тіла та фрагменти кришталика, що дислокувався у склоподібне тіло (мал. 8.5).

Для інтравітреальної тампонади застосовують силіконову олію (густина 1000–5000 сантістокс), важкі рідини (перфторорганічні сполуки) та гази, що здатні розширюватись (сульфургексафторид, перфторетан та перфторпропан).

**Показання до вітректомії:**

- 1) тракційне відшарування сітківки;
- 2) тракційно-регатоненне відшарування навіть на периферії сітківки, оскільки субретинальна рідина швидко переміщується під сітківкою;
- 3) попередження росту епіретинальної мембрани після перфоруючих поранень ока;
- 4) гігантські ретинальні розриви, особливо задньої локалізації, які неможливо локалізувати екстрасклеральним пломбуванням.

Деякі офтальмологи виділяють також інші показання до вітректомії, однак вони є відносними.

Серед післяопераційних ускладнень вітректомії слід згадати вторинну катаракту після надмірного розширення газу, емульсифікацію і потрапляння силіконової олії в передню камеру та, як наслідок, вторинну офтальмогіпертензію і стрічкоподібну дегенерацію рогівки. Окрім того, у пацієнтів старших 50 років після вітректомії майже завжди відбувається прогресування катаракти впродовж 9–12 місяців.

До інтраопераційних ускладнень вітректомії можна віднести появу гемофтальму при підвищенні артеріального тиску та супутній гіпоглікемії у хворих на діабет. Протягом 1–3 місяців після операції можливий рецидив відшарування, що пов'язане з ятрогенними мікророзривами навколо склеротомій та з невиявленими до операції розривами.

Прилягання сітківки відбувається в середньому впродовж 18 місяців. Резидуальне відшарування нейроепітелію після вітректомії є причиною недостатнього відновлення зору.

**Новоутворення сітківки.** До дійсно злоякісних новоутворень сітківки належить ретинобластома. Це захворювання виникає в перші місяці (20%) або в перші роки (55%) життя дитини.

**Ретинобластома** бере початок у зернистих шарах сітківки у вигляді наростаючих явищ проліферації. Спочатку утворюються нерівності на сітківці, а потім формується сама пухлина. Під час розвитку пухлини окремі вогнища зливаються й утворюють щільний вузол, що гістологічно складається з псевдорозеткових і розеткових структур. Ріст пухлини супроводжується некротичними змінами, а також вторинним звапнінням. Захворювання починається непомітно, але вже найближчими місяцями пухлина досягає значних розмірів, займаючи велику частину порожнини ока. При розвитку

ретинобластоми досить рано настає сліпота ураженого ока. Зіниця стає широкою і набуває своєрідного жовтого світіння, яке отримало назву "амавротичне котяче око". Саме це характерне світіння зіниці й помічають батьки.

Офтальмоскопічно виявляється промінуюче жовтувато-золотисте горбисте світіння. Пухлина часто проростає в зоровий нерв, по емісаріях у склеру, заорбітальну клітковину, мозок, а також метастазує в печінку, легені, кістки черепа і призводить до летального наслідку. Приблизно у 25% хворих ретинобластома виявляється на обох очах.

На початковій стадії захворювання ретинобластоми можливо прийняти за гнійний септичний ендофтальміт (псевдогліома). При диференційній діагностиці ретинобластоми і псевдогліоми слід пам'ятати, що псевдогліома має бурхливий початок і є наслідком гострих гнійних процесів в оці (метастатична офтальмія, абсцес склоподібного тіла). При псевдогліомі спостерігаються зміни форми зіниці, її зарощення, глибока передня камера і гіпотонія ока.

При ретинобластомі початок захворювання непомітний, зіниця широка, правильної форми, внутрішньоочний тиск нормальний або підвищений. На пізніх стадіях пухлинні клітини, утворюючи колонії в передній камері, імітують картину гіпопіона. У виникненні захворювання велике значення має спадковість. Передача захворювання часто відбувається за типом неправильного доміантного успадкування.

**Лікування** зводиться до раннього видалення очного яблука з подальшою рентгено- і хіміотерапією. Серед сучасних методів лікування заслуговує уваги кріотерапія при наднизьких температурах (від  $-120$  до  $-180^{\circ}\text{C}$ ), фотокоагуляція вузлів пухлини за умови ураження обох очей. У подібних випадках гірше око видаляється (енуклеація), краще піддається комбінованому лікуванню. У зв'язку з можливістю виникнення пухлини на обох очах здорове око повинне знаходитися під постійним контролем лікаря.

**Аномалії розвитку сітківки.** До вроджених змін сітківки відносяться мієлінові волокна, які при офтальмоскопії мають вигляд білих блискучих язиків полум'я, розташованих біля диска зорового нерва. Зорові функції за наявності мієлінових волокон не страждають.

Описані аномалії жовтої плями у вигляді гіпоплазії, аплазії, повної відсутності (колобома) і кіст. Ця вроджена патологія може зустрічатися як локальний прояв, але може супроводжувати мікрофтальм, анірідію, альбінізм.

Названа патологія макулярної зони супроводжується, як правило, зниженням зору.

З інших аномалій розвитку сітківки слід назвати ретинальні складки внутрішніх шарів (мал. 8.6).

**Захворювання зорового нерва.** Патологічні процеси в зоровому нерві численні й надзвичайно різноманітні. Вони можуть бути вродженими й набутими, мати запальний, дегенеративний, алергічний характер. Зустрічаються також пухлини зорового нерва та аномалії його розвитку.

Структурні особливості зорового нерва несуть у собі деякі передумови для виникнення патологічних змін у ньому. Зоровий нерв є своєрідним продовженням речовини мозку і його оболонки. При підвищенні внутрішньочерепного тиску в його диску розвивається застій (набряк), а особлива сприйнятливість зорового нерва до токсичних речовин (метиловий спирт, нікотин, хінін) сприяє шкідливій дії їх на його волокна. На диск зорового нерва певний вплив мають і гідродинамічні зміни в оці у бік як зниження, так і підвищення внутрішньоочного тиску.

У цьому розділі розглядаються захворювання зорового нерва, що зустрічаються найбільш часто. Діагностика захворювання зорового нерва складається з даних офтальмоскопії, дослідження центрального й периферичного поля зору, гостроти зору, проведення кампиметрії, дослідження полів зору на кольори (білий, зелений, червоний), застосування флюоресцентної ангіографії й електроенцефалографічних досліджень, а також даних, отриманих методом критичної частоти злиття миготінь.

Зміни в зоровому нерві характеризуються швидким зниженням гостроти зору, різноманітними змінами полів зору і наявністю скотом, які є однією з ранніх ознак захворювань.

**Запалення зорового нерва.** Запальний процес у зоровому нерві може локалізуватися на різних рівнях. Якщо запалення захоплює внутрішньоочну частину зорового нерва, то це – неврити. Запалення зорового нерва за межами очного яблука називається ретробульбарним невритом. Такий поділ частково обумовлений наявністю або відсутністю змін із боку диска зорового нерва.

**Неврит.** Офтальмоскопічно картина невриту характеризується гіперемією диска зорового нерва, нечіткістю його меж, помірним розширенням артерій і звитістю вен (мал. 8.7).

При вираженому запальному процесі диск просочується ексудатом, тканина його стає набряклою і дещо промінує, судинна воронка заповнена ексудатом. Іноді спостерігається помутніння в задньому відділі склоподібного тіла. На піку запального процесу гіперемія й нечіткість меж можуть настільки посилюватися, що зоровий нерв зливається з фоном очного дна. На самому диску і в перипапільарній зоні можуть з'являтися плазморагії і крововиливи. Характерне значне зниження зору, звуження поля зору, а при ураженні папіломакулярного пучка – центральні скотоми. Порушується кольоровідчуття.

Перебіг невритів характеризується різним ступенем тяжкості. Легкі форми під впливом лікування швидко лікуються: диск набуває нормального вигляду, зорові функції відновлюються. При важкому перебігу процес закінчується вторинною (частковою або повною) атрофією зорового нерва, що супроводжується стійким зниженням гостроти зору і звуженням поля зору.

Для уточнення етіології невриту необхідне ретельне й різноманітне обстеження хворих. Прийнято виділяти п'ять основних груп захворювань, які можуть викликати запалення зорового нерва:

- 1) запальні захворювання головного мозку і його оболонок;
- 2) запальні захворювання очного яблука і очної ямки;
- 3) захворювання вуха, горла, носа і зубів;
- 4) гострі й хронічні інфекції;
- 5) загальні захворювання токсикоз-алергічного генезу.

При запальних захворюваннях мозку і його оболонок неврит має низхідний, а при захворюваннях очного яблука – висхідний характер.

Діагностика невриту викликає певні труднощі. Його доводиться диференціювати з псевдоневритом, ішемічними станами диска зорового нерва, застійним диском.

Хворі невритом зорового нерва потребують екстренної допомоги в умовах стаціонару. Розрізняють два етапи лікування – негайний (до з'ясування етіології) й етіологічний. На першому етапі проводять загальну протизапальну й десенсибілізуючу терапію (кортикостероїди ретробульбарно і всередину, 40% розчин уротропіну внутрішньовенно, реопірін, піпольфен, димедрол), дезінтоксикаційну (40% розчин глюкози внутрішньовенно, спинномозкові пункції, гемотрансфузія), дегідратаційну (магнію сульфат внутрішньом'язово, лазикс, кальцію хлорид внутрішньовенно, фонурит, діакарб, гліцерин усередину) і рефлекторну (адреналін-кокаїнова тампонада середнього носового ходу, електрофорез адреналіну, п'явки, гірчичники на тим'яну ділянку).

Після з'ясування причини захворювання спрямованість лікування набуває етіотропного характеру (антибіотики, противірусні засоби, вітаміни С, В<sub>1</sub>, В<sub>6</sub>, В<sub>12</sub> та окювають лютеїн компліт).

**Ретробульбарний неврит.** При ретробульбарному невриті запальний процес локалізується вздовж зорового нерва за очним яблуком до хіазми.

У початковому періоді захворювання офтальмоскопічно симптоми з боку диска зорового нерва відсутні й лише в подальшому, коли розвиваються атрофічні зміни у волокнах зорового нерва, виявляється збліднення диска, звуження судин.

Вирішальну роль у своєчасній і правильній діагностиці ретробульбарного невриту має вивчення функції ока. Враховується різний ступінь зниження гостроти зору, звуження периферичних меж поля зору, особливо на червоний і зелений кольори. Часто виявляють центральні скотоми внаслідок ураження папіломакулярного пучка.

За характером перебігу розрізняють гострий і хронічний неврит. Для першого характерний бурхливий початок, нерідко з болями в глибині очної ямки і при рухах очного яблука, швидке зниження гостроти зору. Хронічний ретробульбарний неврит супроводжується повільним наростанням усіх явищ, поступовим зниженням зорових функцій. Затихання процесу повільне.

Прогноз при хронічному ретробульбарному невриті менш сприятливий, бо, як правило, до процесу залучається папіломакулярний пучок.



Причиною ретробульбарного невриту можуть бути базальний лептоменінгіт, розсіяний склероз, оптикоенцефаломієліт, загальні інтоксикації (зокрема алкогольна і тютюнова), а також вірусні захворювання, хвороби придаткових пазух носа, пошкодження та ін.

Особливо слід зупинитися на ретробульбарному невриті, що розвивається при отруєнні метиловим спиртом. Одноразове вживання навіть малих доз метилового спирту може призвести до загального отруєння організму (головний біль, нудота, коматозний стан). Метиловий (деревний) спирт має вибіркову властивість вражати зоровий нерв. Швидко розвивається двобічне зниження зору з класичними симптомами ретробульбарного невриту. Процес, як правило, закінчується атрофією зорового нерва.

**Лікування** ретробульбарних невритів залежить від етіології захворювання. Його проводять за тими ж принципами, що й лікування звичайних невритів.

**Застійний диск зорового нерва.** Розвиток застійного диска обумовлений підвищенням внутрішньочерепного тиску. Згідно ретенційної теорії, по міжоболонкових просторах зорового нерва здійснюється відтік рідини від ока до шлуночка мозку й назад. При підвищенні внутрішньочерепного тиску відтік рідини в порожнину черепа затримується або припиняється, що веде до набряку зорового нерва і застою. У патогенезі застійного диска значення мають пухлини, абсцеси головного мозку, запалення мозкових оболонок, травми черепа й аневризми головного мозку, хвороби печінки й крові (мал. 8.8).

Хворі із застійним диском зорового нерва рідко скаржаться на стан зорових функцій. Іноді вони відзначають короткочасне затуманення зору або навіть тимчасову повну його втрату. Частіше хворі звертають увагу лише на головний біль. Офтальмоскопічно картина вираженого застійного диска достатньо типова. Диск зорового нерва збільшений і грибоподібно промінує в склоподібне тіло. Судини сітківки ніби піднімаються на нього, роблячи характерні вигини. Колір диска рожево-сіруватий, він може бути гіперемійованим. Межі його нечіткі. На відміну від невриту, судинна воронка вільна від ексудату. Виражений перипапілярний набряк, в якому втрачаються окремі судини. Вени різко розширені, змієподібно звиті. В окремих випадках спостерігаються дрібні крововиливи в перипапілярній зоні сітківки.

Певну складність для молодих фахівців становить офтальмоскопічна діагностика початкових проявів застійного диска. Доводиться проводити диференційну діагностику з невритом. В обох випадках диск збільшений, промінує в склоподібне тіло, межі його розмиті, можливі крововиливи.

Слід звертати увагу на колір диска. При невритах диск гіперемійований, палаючий, артерії і вени розширені. При застійному диску колір диска рожево-сірий, артерії звужені, вени розширені.

На відміну від невриту, при застійному диску досить довго зберігаються зорові функції (центральный зір, кольоросприйняття, поле зору). При не-

вриті різко знижується центральний зір, порушується кольоросприйняття, з'являються різні види скотом.

Застійний диск, зумовлений підвищенням внутрішньочерепного тиску, є, як правило, двобічним процесом, хоча неоднаково виражений. Однобічний застійний диск зустрічається в 1,5% хворих із пухлинами головного мозку. При однобічному застої завжди слід виключити й місцеві причини – орбітальну патологію, гіпотонію очного яблука та ін. Для діагностики мозкового об'ємного процесу мають значення також неврологічні симптоми, тиск і склад спинномозкової рідини, рентгенологічні дані. У ряді випадків застійний диск може поєднуватися з характерними змінами полів зору у вигляді геміанопсій. Це спостерігається при розташуванні пухлинного процесу в ділянці хіазми і зорових трактів. Тривале існування застійного диска призводить до зниження зорових функцій унаслідок здавлення нервових волокон. Результатом у таких випадках є вторинна нисхідна атрофія нервів.

**Лікування** спрямоване на основне захворювання. Після усунення причини, що викликає явище застою, офтальмоскопічна картина (якщо не розвивається атрофія диска) нормалізується в період від 2–3 тижнів до 1–2 місяців.

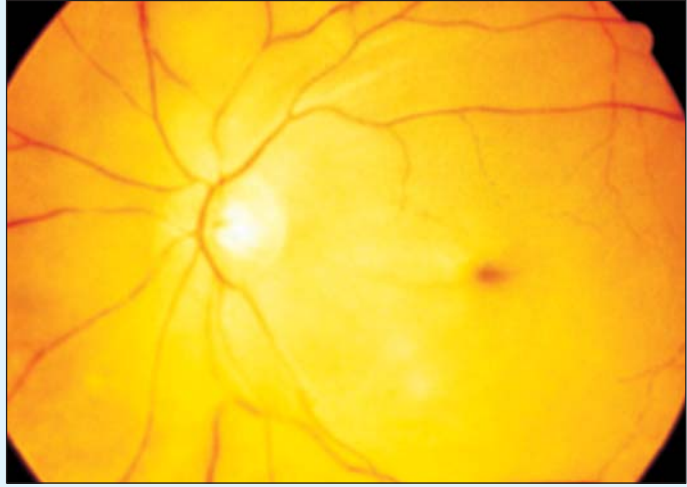
**Атрофія зорових нервів.** Атрофія зорового нерва розвивається як наслідок багатьох захворювань, коли є запалення, набряк, здавлення, пошкодження, дегенерація волокон зорового нерва або судин, що живлять його.

Часто атрофія зорового нерва розвивається при ураженні центральної нервової системи, пухлинах, сифілісі, абсцесах головного мозку, енцефаліті, розсіяному склерозі, травмах черепа, інтоксикаціях, алкогольних отруєннях метиловим спиртом та ін. Нерідко атрофія зорового нерва спостерігається при отруєнні хініном, вітамінозах, голодуванні, баштоподібному черепі, при лікуванні в минулому плазмоцидом. Атрофія зорового нерва може розвиватися і при таких захворюваннях, як непрохідність центральної артерії сітківки й артерій, що кровопостачають зоровий нерв, а також при увеїтах, пігментній дегенерації сітківки.

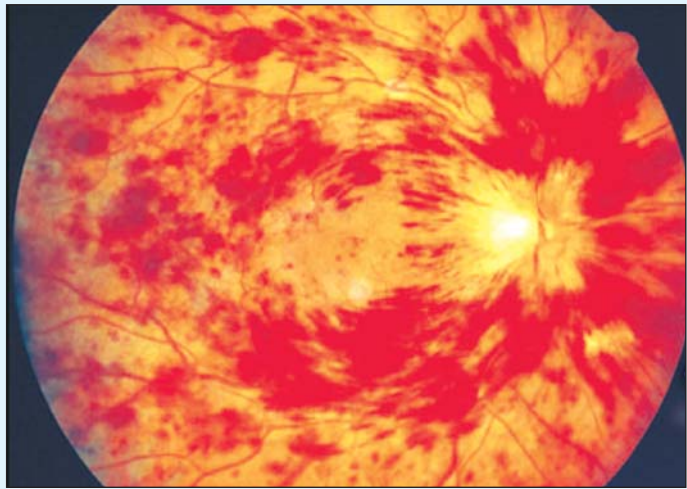
**Клінічна картина:** збліднення диска зорового нерва, різко звужені судини. На висоті розвитку атрофії диск стає білим, іноді з сіруватим або блакитним відтінком, оскільки в ньому виражене зменшення кількості дрібних судин.

Розрізняють первинну (просту) і вторинну атрофію зорового нерва (мал. 8.9, 8.10). Якщо при первинній атрофії межі диска зорового нерва чіткі, то при вторинній атрофії, яка є наслідком застою, невриту, судинних ішемій, межі нечіткі, розмиті. Атрофія зорового нерва після застійного диска характеризується не тільки нечіткістю й розмитістю меж, але і його великим розміром, деякою мірою проміненцією і звитістю судин.

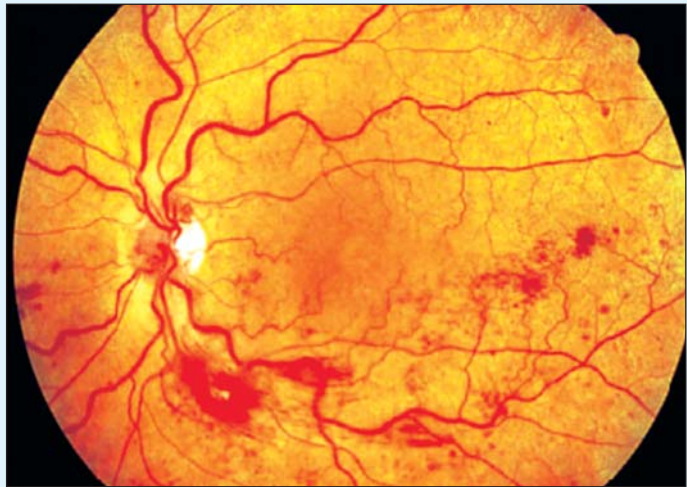Діагностика атрофії диска зорового нерва викликає певні труднощі з огляду на те, що атрофія зорового нерва спочатку проявляється зблідненням диска, іноді скроневої половини, що вказує на залучення до процесу папіломакулярного пучка.



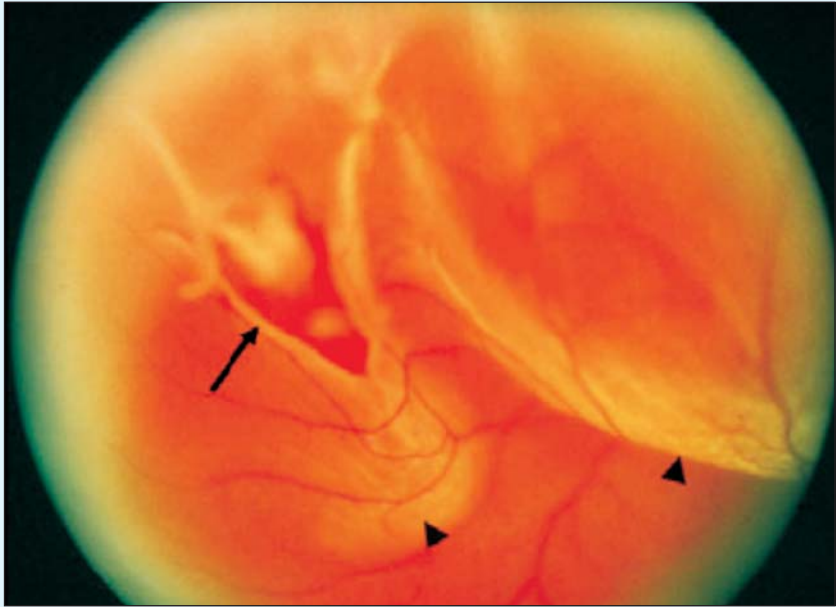
**Мал. 8.1.** *Емболія ЦАС*



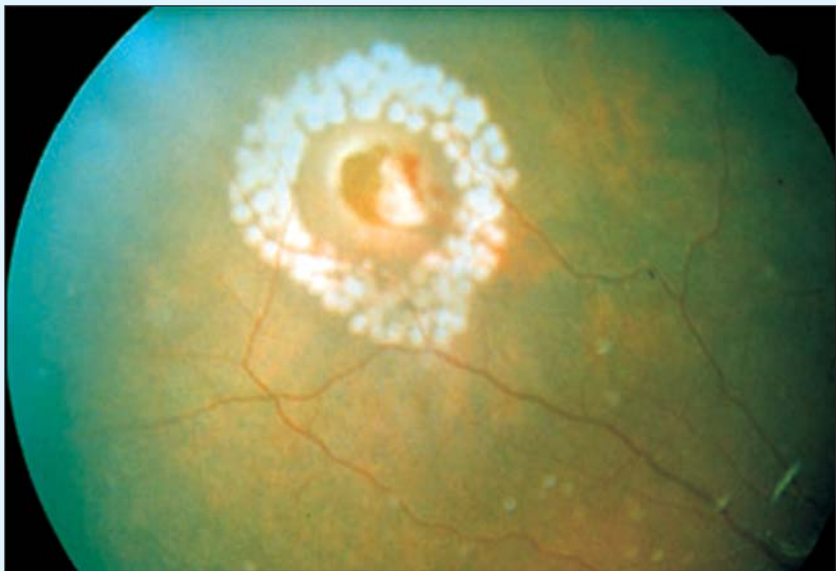
**Мал. 8.2.** *Тромбоз ЦВС*



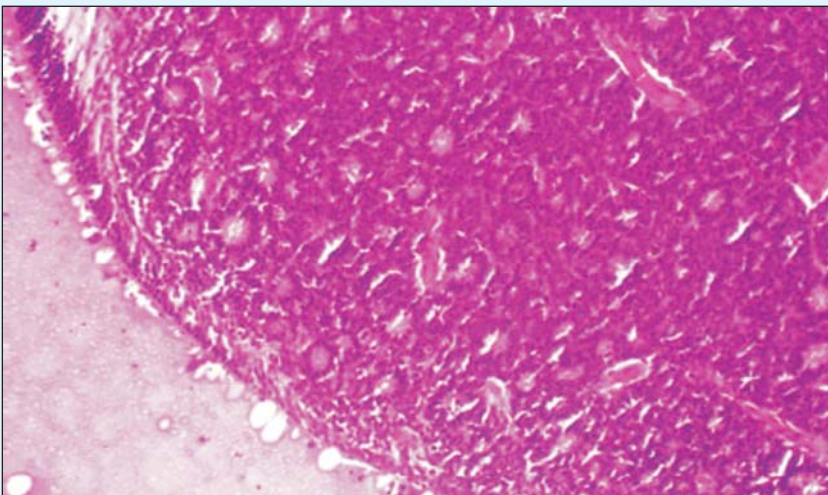
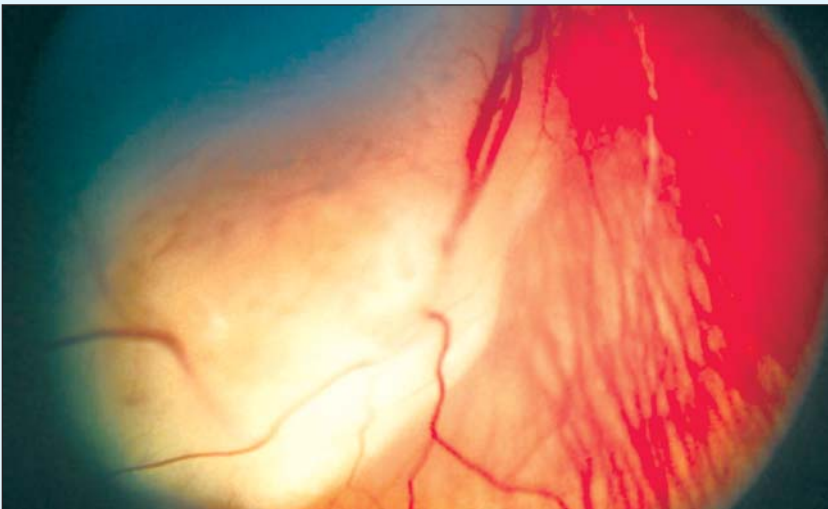
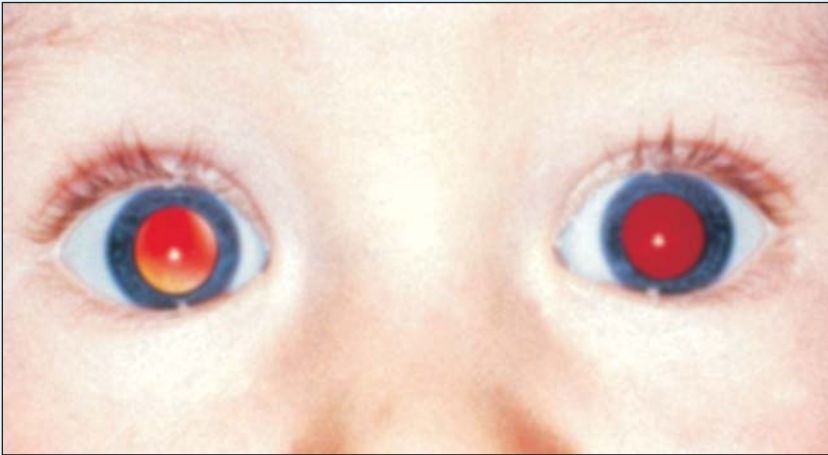**Мал. 8.3.** *Тромбоз нижньо-темперальної гілки ЦВС*



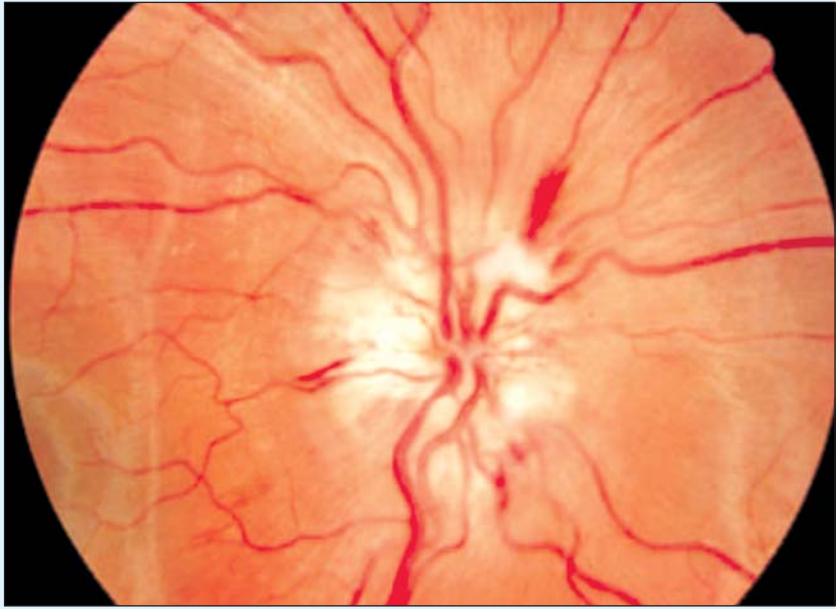*Мал. 8.4. Клапанний розрив та відшарування сітківки*



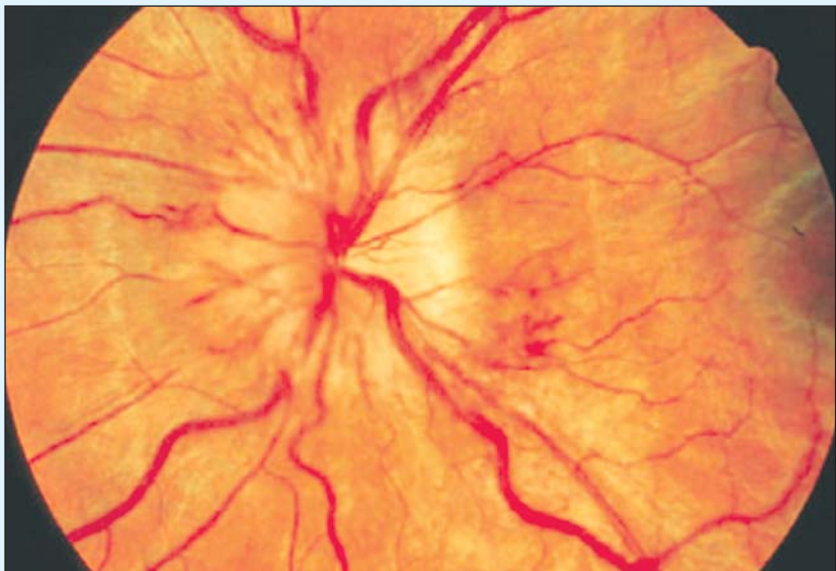*Мал. 8.5. Лазеркоагуляція сітківки*



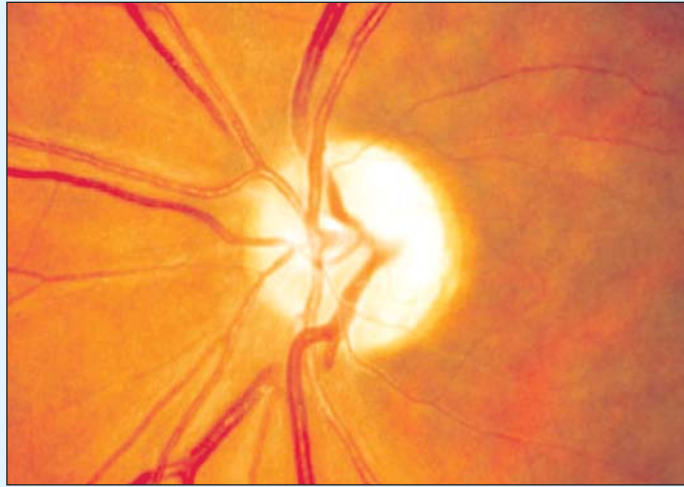Мал. 8.6. Ретинопатія недоношених



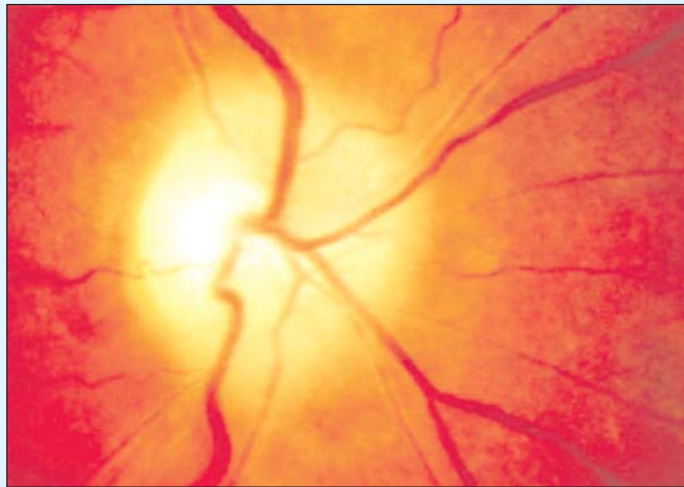*Мал. 8.7. Неврит*



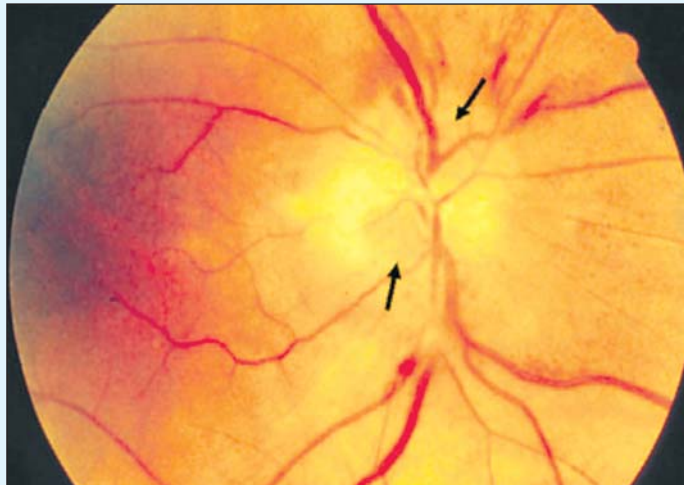*Мал. 8.8. Застійний диск зорового нерва*



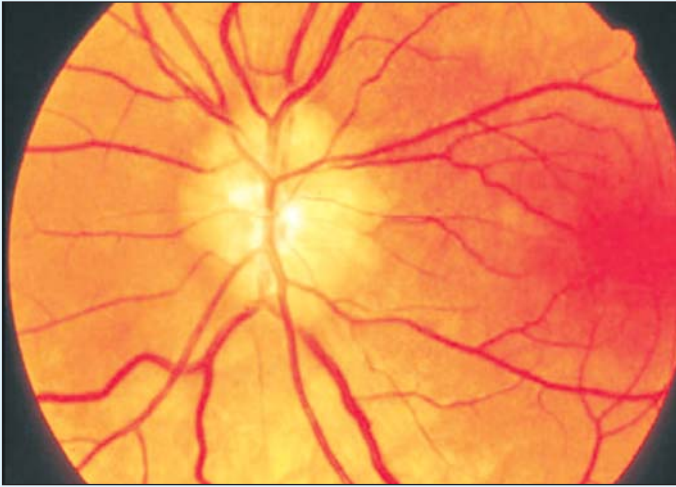
**Мал. 8.9.** Первинна атрофія



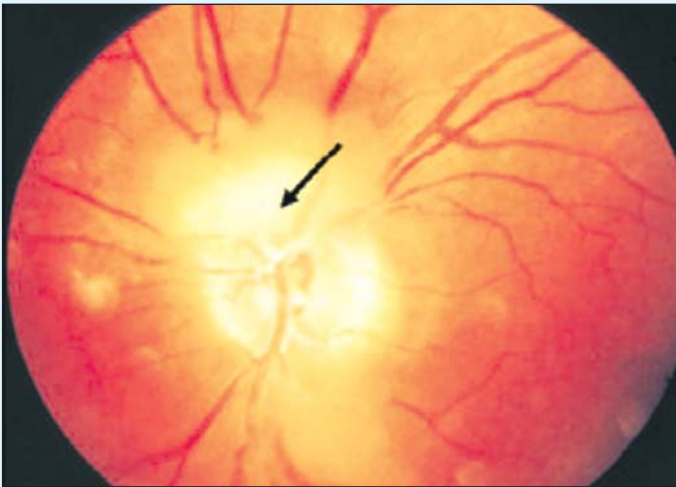
**Мал. 8.10.** Вторинна атрофія



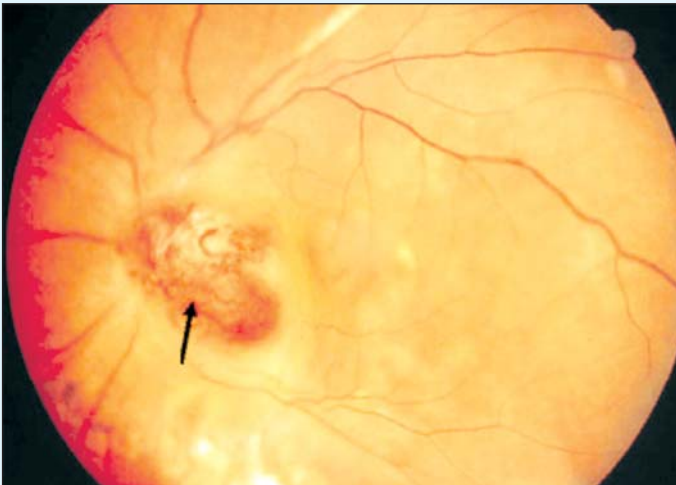
**Мал. 8.11.** Ішемія ДЗН



Мал. 8.12. Друзи ДЗН



Мал. 8.13. Астроцитомма ДЗН



Мал. 8.14. Гемангіома ДЗН



При цьому особливого значення набуває дослідження поля зору й гостроти зору. Слід відмітити, що не всі форми атрофії зорового нерва супроводжуються зниженням зору. Спостерігається довготривале збереження гостроти зору і поля зору при наявності деколорації диска і в той час різке зниження гостроти зору і звуження полів зору при незначних змінах диска зорового нерва. При атрофії тільки периферичних волокон зорового нерва без втягнення в процес папіломакулярного пучка зір може зберігатися або незначно знизитись.

Для атрофії зорового нерва найбільш характерні зміни поля зору. Їхня відмінність характеризується різноманітністю і переважно вирішується локалізацією патологічного процесу. Центральні скототи вказують на атрофічні процеси в папіломакулярному пучку. При атрофії периферичних волокон зорового нерва спостерігаються різноманітні види звуження полів зору. Якщо атрофія зорового нерва виникає внаслідок хіазмального процесу, можна чекати на *бітемпоральну геміанопсію*. При ушкодженні зорових трактів розвивається *гомонімна геміанопсія*.

При диференційній діагностиці різних форм атрофії зорового нерва можна враховувати також і дослідження кольорового зору за допомогою таблиць Рабкіна. При цьому іноді виявляють підвищення колірних порогів на червоний і зелений кольори. Багато дають офтальмохромоскопічні дослідження за Водовозовим і флюоресцентна ангиографія, особливо на початкових стадіях атрофії зорового нерва.

Особливу форму первинної атрофії становить *спадкова, або леберівська, атрофія*, пов'язана зі статтю. Захворювання розвивається як правило в чоловіків – членів однієї сім'ї віком від 13 до 28 років. Дівчатка хворіють атрофією зорового нерва дуже рідко і лише в тому випадку, якщо мати є носієм і батько страждає на це захворювання. Спадковість леберівської атрофії носить як рецесивний, так і умовний домінантний характер, пов'язаний із X-хромосоною.

**Клінічна картина:** різке зниження зору на обидва ока протягом декількох днів. Захворювання протікає без змін загального стану. Іноді хворі скаржаться на головний біль. Спочатку з'являються гіперемія дисків зорових нервів і нечіткість його меж. Дослідження поля зору вказує на наявність центральних абсолютних скотом на білий колір. Межі поля зору залишаються в нормі. Поступово диски набувають воскоподібного характеру, бліднуть, особливо в скроневій половині.

Проста атрофія зорового нерва часто зустрічається при тапеторетинальній атрофії і прогресуючому паралічі. Зазвичай вона супроводжується концентричним звуженням полів зору, особливо на червоний і зелений кольори, та зниженням зору. Процес, як правило, двобічний, спостерігається у хворих середнього віку. Характерний позитивний симптом Аргайла Робертсона (рефлекторна нерухомість зіниць, їх неправильна форма й анізокорія). Хвороба зазвичай закінчується сліпотою.

**Лікування** атрофії зорових нервів – вельми складна справа через вкрай обмежену здатність до регенерації нервової тканини. Усе залежить від того,

наскільки поширений дегенеративний процес у волокнах нерва і чи збереглася їхня життєздатність. Деякий прогрес у лікуванні атрофії зорового нерва досягнутий завдяки патогенетично спрямованим діям із метою поліпшення життєздатності нервової тканини. Для цього застосовують судинорозширюючі препарати (нікотинова кислота – 1 мл 1% розчину під шкіру скроневої ділянки, кавінтон, серміон внутрішньовенно), ангіопротектори (стугерон), осмотерапію, окювайт лютеїн компліт.

Осмотерапію застосовують у вигляді внутрішньовенних вливань 10% розчину натрію хлориду, 40% розчину глюкози. Призначають АТФ, кокарбоксілазу, а також вітаміни – аскорутин, В<sub>1</sub>, В<sub>6</sub>, і В<sub>12</sub>. При атрофії зорового нерва показані тканинні препарати за Філатовим (у вигляді підшкірних ін'єкцій препаратів алое, ФІБС, екстракт плаценти, торфота), а також курс ультразвукової терапії.

При тапетичній атрофії, крім обережного специфічного антисифілітичного лікування, призначають внутрішньовенні вливання 10% розчину натрію йодиду.

**Ішемія диска зорового нерва.** Ішемія диска є наслідком порушення кровообігу в системі артерій, що живлять нерв (мал. 8.11). Захворювання виявляється раптовою втратою зору або різким його зниженням, переважно в літніх людей, які хворіють на гіпертонічну хворобу або атеросклероз. Диск зорового нерва набряклий, збільшений, промінує у склоподібне тіло, межі його розмиті. Біля диска можуть з'являтися геморагії. На відміну від невриту, диск при судинній патології блідий, артерії різко звужені, нерівномірного калібру. Характерні зміни в полі зору. Частіше виникають нетипові верхні або нижні геміанопсії, хоча можливі й різноманітні форми центральної скотоми. Закінчується процес атрофією зорового нерва. Іноді виникають труднощі в диференційній діагностиці ішемії диска зорового нерва й невриту зорового нерва. Подібній діагностиці допомагають лабораторні імунологічні дослідження. При невриті імунні реакції сироватки крові хворого з антигеном, приготованим із тканини зорового нерва, часто бувають позитивними, а при ішемії – негативними.

**Лікування** таке ж, як при гострій непрохідності центральної артерії сітківки.

**Друзи диска зорового нерва.** До рідкісних захворювань зорового нерва відносяться друзи диска зорового нерва. Їхньою особливістю є гроноподібні підвищення сірувато-білого кольору, що складаються з округлих утворень, які ніби прикривають поверхню диска зорового нерва. Друзи складаються з гіаліну. При цьому спостерігається зміна полів зору. Гострота зору зазвичай не страждає. Виникнення друз пов'язують із дистрофічними процесами в пошкоджених волокнах зорового нерва. Їх виявлення є показником до ретельнішого неврологічного обстеження хворого (мал. 8.12).

**Пухлини зорового нерва.** До рідкісних захворювань відносяться і пухлини зорового нерва – менінгіоми і гліоми.

**Менінгіоми** розвиваються з ендотелію, розташованого між твердою й павутинною оболонками. Пухлина може прорости в стовбур зорового нерва або виходити за межі твердої мозкової оболонки (мал. 8.13, 8.14).

**Гліоми** розвиваються з елементів гліальної частини зорового нерва, морфологічно мають схожість із гліомами мозку. Ростуть повільно, досягаючи розмірів горіха або гусячого яйця. Хоча гліома не проростає тверду мозкову оболонку і не дає метастазів, розповсюджуючись по зоровому нерву на зорове перехрещення і протилежний зоровий нерв, вона може призводити до повної сліпоти і навіть смерті. Пухлина частіше розвивається в ранньому дитячому віці. Не виключене ураження осіб старшого віку.

Першими ознаками пухлин зорового нерва є зниження зору і зміна поля зору. Екзофтальм наростає поволі. При цьому око зазвичай випинається прямо вперед, рухливість його, як правило, зберігається в повному обсязі. На очному дні при офтальмоскопії спостерігають картину застійного диска зорового нерва або його атрофію. Атрофія зорового нерва може мати характер як первинної, так і вторинної (після застійного диска).

**Лікування** новоутворень зорового нерва – хірургічне. З операцій перевагу надають кістково-пластичній орбітотомії. Можливе видалення пухлини і шляхом простої орбітотомії.

Якщо пухлина розташована не біля заднього полюса ока, її видаляють зі збереженням очного яблука. У разі проростання пухлини в порожнину черепа питання про операцію вирішує нейрохірург.

## Тема ІХ ГЛАУКОМА

### 1. АКТУАЛЬНІСТЬ ТЕМИ

Існує ряд хвороб, які не загрожують смертю, але позбавляють людину радості сприймати оточуючий світ. "Темна вода", "жовта вода", "зелена катаракта", "очна мігрень", "глаукома" – це назви однієї з найпідступніших хвороб ока. Значне поширення первинної глаукоми, труднощі ранньої діагностики й серйозний прогноз є причиною постійної уваги до цього захворювання з боку медичних працівників різного фаху (стоматологи, терапевти, хірурги та ін.).

На сьогодні в Україні глаукомі належить 40,2% в структурі інвалідності серед дорослого населення України, а питома вага серед усієї офтальмопатології складає 5,2%. У світі налічується близько 105 млн хворих на глаукому.

Своєчасна діагностика захворювання досягається шляхом проведення активних і пасивних профілактичних оглядів населення на глаукому, які, згідно ряду наказів Міністерства охорони здоров'я, повинні проводитися 1 раз на рік. Тому, перебуваючи на амбулаторному прийомі чи в стаціонарі, лікар повинен звертати увагу на проведення профогляду на глаукому та вимірювання внутрішньоочного тиску (ВОТ) в долікарняному кабінеті.

Існує 5 факторів, що визначають соціально-економічне значення глаукоми:

- значна кількість хворих;
- великий відсоток невиліковної сліпоти серед хворих із глаукомою;
- хронічне протікання хвороби;
- незворотна втрата зорових функцій;
- значні державні затрати на медичну, соціальну та побутову реабілітацію хворих на глаукому.

### 2. КОНКРЕТНІ ЦІЛІ

#### **Уміти:**

- виміряти внутрішньоочний тиск;
- інтерпретувати отримані дані внутрішньоочного тиску в співвідношенні з даними зорових функцій;

- діагностувати різні форми глаукоми;
- надати першу невідкладну допомогу при гострому нападі глаукоми.

**Ознайомитись**

- із сучасним станом проблеми.

**Знати:**

- методи дослідження ВОТ;
- класифікацію глауком;
- симптоми гострого нападу глаукоми та першу допомогу;
- принципи лікування вродженої глаукоми;
- клініку та принципи лікування первинної глаукоми;
- причини, клініку та принципи лікування вторинної глаукоми.

**3. МІЖДИСЦИПЛІНАРНА ІНТЕГРАЦІЯ**

№	Дисципліни	Знати	Уміти
1	Загальна хірургія	збір анамнезу офтальмологічних захворювань	вибрати з даних анамнезу відомості, характерні для захворювання на глаукому
2	Біологічна фізика	гоніоскопію, тонометрію, реографію	скласти план додаткових методів дослідження при глаукомі
3	Нормальна фізіологія, пропедевтика внутрішніх хвороб, загальна хірургія, фармакологія	добову, почасову тонометрію	уточнити регуляцію ВОТ, вибрати режим медикаментозного лікування, обґрунтувати показання до хірургічного лікування
4	Топографічна анатомія та оперативна хірургія	гідродинаміку внутрішньоочної рідини, види антиглаукомних операцій	визначити необхідний тип хірургічного втручання
5	Біологічна фізика	можливості лазерного випромінювання	визначити показання до лазерного лікування глаукоми

**4. ЗАВДАННЯ ДЛЯ САМОСТІЙНОЇ РОБОТИ ПІД ЧАС ПІДГОТОВКИ ДО ЗАНЯТТЯ****4.1. Перелік основних термінів, параметрів, характеристик, які повинен засвоїти студент при підготовці до заняття**

№	Термін	Визначення
1	Глаукома	хронічне прогресуюче захворювання, що вражує зоровий нерв, із розвитком специфічної оптичної нейропатії, характерними змінами поля зору та знижен-

№	Термін	Визначення
		ням зорових функцій; у ряді випадків супроводжується періодичним або стійким підвищенням внутрішньоочного тиску
2	Тонометрія	метод вимірювання внутрішньоочного тиску; види: пальпаторна, інструментальна (апланатична, імпресійна, безконтактна), разова, добова, погодинна
3	Норма ВОТ	тонометричний – 16–25 мм рт. ст., істинний – 9–22 мм рт. ст.
4	Форми кута передньої камери ока	відкритий – кут, в якому доступні протоки внутрішньоочної рідини всі дренажні структури, закритий – кут, блокований коренем райдужної оболонки
5	Вроджена глаукома	глаукома, яка виникає спадково, або внаслідок вад внутрішньоутробного розвитку плода та проявляється одразу ж після народження дитини
6	Відкритокутова глаукома	глаукома, яка виникає через зміни в дренажній системі кута передньої камери ока; кут передньої камери при цьому залишається відкритим
7	Закритокутова глаукома	глаукома, яка виникає через порушення відтоку внутрішньоочної рідини, пов'язана з блоком кута передньої камери ока коренем райдужної оболонки
8	Вторинна глаукома	глаукома, яка виникає внаслідок перенесених очних захворювань
9	Стадії розвитку первинної відкритокутової глаукоми	початкова, розвинена, далекозайшовша, термінальна
10	Гоніоскопія	метод дослідження будови кута передньої камери ока за допомогою призми

#### 4.2. Теоретичні питання до заняття.

1. Анатомо-фізіологічні особливості будови кута передньої камери ока.
2. Механізм регуляції ВОТ.
3. Методи дослідження ВОТ.
4. Гоніоскопія, типи кутів передньої камери.
5. Класифікація глауком.
6. Патогенез, клініка та лікування хворих із вродженою глаукомою.
7. Етіологія первинної глаукоми. Класифікація первинної глаукоми, її розгорнута характеристика.
8. Принципи консервативної терапії глаукоми.
9. Клініка гострого нападу закритокутової глаукоми, невідкладна допомога.
10. Методи хірургічного лікування хворих на глаукому.

11. Вторинні глаукоми.
12. Раннє виявлення глаукоми.

#### **4.3. Практичні роботи (завдання), які виконуються на занятті.**

1. Вимірювання ВОТ пальпаторним методом.
2. Оцінювання даних тонометрії за Маклаковим.
3. Надання невідкладної допомоги при гострому нападі глаукоми.

### **5. ЗМІСТ ТЕМИ**

**Глаукома** – це хронічне прогресуюче захворювання, що уражує зоровий нерв, із розвитком специфічної оптичної нейропатії, характерними змінами поля зору та зниженням зорових функцій, що в ряді випадків супроводжується періодичним або стійким підвищенням внутрішньоочного тиску (ВОТ) – наказ МОЗ № 117 від 15.03.07 р. За статистикою, кожен п'ятий сліпий утратив зір через глаукому.

У дорослих глаукома розвивається після 40 років. Частота її розвитку складає 1–1,5 випадка на 100 чоловік. Вроджена глаукома може виникнути відразу чи скоро після народження дитини. Якщо такому пацієнтові своєчасно не провести операцію, може настати повна втрата зору протягом 2–3 тижнів.

**Анатомічні особливості розвитку глаукоми.** Очне яблуко дорослого має кулясту форму і складається з трьох оболонок. Порожнина ока вміщує світлозаломлюючі та світлопровідні середовища. Водяниста волога продукується відростками війкового тіла зі швидкістю  $2,0 \text{ мм}^3/\text{хв}$  і поступає в задню камеру ока, а з неї через зіницю – в передню камеру. Відтік рідини з ока в основному відбувається переднім шляхом, тобто через дренажну систему кута передньої камери. Дренажна система включає в себе пористу рогівково-склеральну трабекулу, венозний синус (Шлемів канал) і 20–30 колекторних судин, що виводять фільтровану водянисту вологу зі склерального венозного синуса в поверхневі вени склери (мал. 9.1).

Безперервно циркулюючи, водяниста волога живить безсудинні тканини ока (рогівку, кришталік) і виводить за межі ока кінцеві продукти тканинного обміну речовин. Продукція і відтік водянистої вологи визначають рівень внутрішньоочного тиску (ВОТ), який у нормі знаходиться в межах 16–26 мм рт. ст. при вимірюванні тонометром Маклакова.

Фізична суть підвищення ВОТ пояснюється порушенням балансу між продукцією і відтоком внутрішньоочної рідини. У переважній більшості випадків підйом ВОТ зумовлений блокуванням переднього шляху відтоку водянистої вологи з ока – на рівні кута передньої камери. Розрізняють відкриту та закрити форми кута. У випадку закритого кута передньої камери його структури блоковані коренем райдужної оболонки, яка прикріплюється до рогівково-склерального утворення вище. Глаукома відкритого ку-

та розвивається дуже довго без виражених симптомів, через що є дуже підступною. Уражене захворюванням око має вигляд незміненого, звичайний колір, зорові функції теж спочатку не змінюються, їхнє зниження відбувається вже на розвинених стадіях із розвитком атрофії (глаукоматозної екскавації) зорового нерва: поступове зниження гостроти зору, специфічні зміни поля зору та порушення темної адаптації.

**Патогенез** глаукоми взагалі пов'язаний із порушенням відтоку внутрішньоочної рідини чи невідповідності між її секрецією і відтоком. У здоровому оці постійно підтримується певний тиск, завдяки балансу притоку і відтоку рідини. При глаукомі у хворому оці циркуляція рідини порушується, вона накопичується, і тиск починає підвищуватися. Стійке підвищення ВОТ створює дисбаланс із тиском у судинах, що живлять зоровий нерв та прогинання решітчастої пластинки в місці виходу волокон зорового нерва, що в свою чергу викликає ішемію зорового нерва та поглиблення диска зорового нерва. Зоровий нерв та інші структури ока піддаються підвищеному навантаженню, порушується кровопостачання ока.

Внутрішньоочна рідина, або водяниста волога ока виробляється відростками війкового тіла. Функцією водянистої вологи, крім підтримання внутрішньоочного тиску, є живлення кристалика та рогівки, які не мають судин. У складі внутрішньоочної рідини наявні хлориди, молочна та аскорбінова кислоти, невелика кількість білків. Збільшення продукції внутрішньоочної рідини призводить до підвищення внутрішньоочного тиску. Але це буває дуже рідко. В основному підвищення ВОТ – це наслідок порушення відтоку рідини. Після вироблення рідина поступає в задню камеру ока, яка знаходиться між кристаликом і райдужкою. Через зіницю рідина переміщується в передню камеру ока, що відмежована спереду рогівкою, райдужкою та кристаликом позаду.

Відтік внутрішньоочної рідини відбувається в передній камері, де на межі рогівки та склери знаходиться кут передньої камери ока. У зоні переходу рогівки в склеру є заглиблення – Шлемів канал. Вхід до нього прикритий сполучною тканиною, яка зветься трабекулою. Під дією тиску трабекула прогинається в канал і через неї фільтрується внутрішньоочна рідина. Над Шлеммовим каналом знаходиться склеральна оболонка – шпора, до якої кріпиться райдужка та війковий м'яз. Із Шлеммового каналу відтік рідини проходить далі у венозну систему.

Внутрішньоочний тиск – величина відносно стала і в нормі сягає від 16 до 25 мм рт. ст. Протягом доби внутрішньоочний тиск може коливатися на 2–6 мм. Звичайно більш високим він буває вранці, збільшується під час мигання, знижується до вечора.

**Методики дослідження внутрішньоочного тиску.** Найпростіше визначити внутрішньоочний тиск пальпаторно. Хоча ця методика є орієнтовною, але вона дає змогу в будь-яких умовах дізнатися про наявність підвищеного тиску.



*Опанування методики пальпаторного дослідження ВОТ.*

Посадити досліджуваного перед собою, покласти руки йому на чоло з боку досліджуваного ока так, щоб чоло торкалося три останні пальці, а вказівні лежали на верхній повіці закритого ока, але не торкались один до одного. Зробити легке натискування на око пальцями, по черзі, не віднімаючи їх від повіки. Порівняти тургор ока з парним оком та оком здорової людини (мал. 9.2).

Існують три способи інструментального вимірювання внутрішньоочного тиску: апланація (сплощення), при цьому на рогівку давить вага із широкою площадкою, імпресія (вдавнення) – у склеру чи повіку вдавлюється штафт під певним тиском та безконтактні методики – коли повітряна хвиля вдаряє в око.

У країнах СНД для вимірювання внутрішньоочного тиску використовуються метод Маклакова та тонометр Маклакова.

Тонометр Маклакова – це полий циліндр вагою 10,0 г. На кінцях тонометра прикріплені гладко відполіровані пластинки з матового скла діаметром 1 см. Перед дослідженням ці площадки потрібно протерти спиртом, потім змазати шаром спеціальної фарби.

Для вимірювання тиску в око закачують розчин місцевого анестетика (інокаїн 0,4%, алкаїн 0,5%) два рази з інтервалом в 1 хв. Хворий лежить на кушетці на спині. Він повинен підняти руку догори та дивитися на вказівний палець. Повіки пацієнта розводять. Тонометр опускають вертикально на центр рогівки, пінцет-утримувач послаблюють. Під дією ваги сферична в нормі рогівка прогинається і сплющується. Фарба при цьому змивається сльозою в місці контакту ваги з рогівкою. Чим нижчий внутрішньоочний тиск, тим більше сплющується рогівка і тим більший контакт пластини з нею, таким чином змивається менший кружечок фарби і після відтиску на папері залишається слід із більшим діаметром змитого кружечка і навпаки. Тонометр перевертають іншим боком та вимірюють внутрішньоочний тиск повторно. Потім так само визначають тиск в іншому оці. Після цього проводять віддруковування відбитків на папері, змоченому спиртом, і відповідно до шкали Поляка визначають внутрішньоочний тиск.

Одиничне виявлення підвищення внутрішньоочного тиску ще не свідчить про наявність глаукоми, бо короткочасне підвищення внутрішньоочного тиску може бути випадковим, наприклад при надмірному прийомі води та ін. При підозрі на глаукому проводиться добове вимірювання внутрішньоочного тиску – вранці та ввечері протягом тижня, чи погодинне – 6 разів на день (кожні 3 год.) протягом 2 діб. Під час проведення добової тонометрії звертається увага на патологію добової кривої офтальмотонусу, якщо її межі виходять за нормальні показники тонометричного внутрішньоочного тиску (16–25 мм рт. ст.), та на те, чи має вона високі піки.

Враховуючи вплив підвищеного тиску на оболонки ока, важливим є дослідження їх еластичності та можливої реакції на підвищений тиск. Із цієї метою використовується еластотонетрія (складання графіка відпо-

відності маси тонометра в грамах та значення тонометричного тиску – графік відображає реакцію оболонок ока у відповідь на збільшення тиску на око) та для діагностики порушень гідродинаміки ока (відтоку внутрішньоочної рідини) – апланаційна тонографія Філатова – Кальфа – Плюшко. Для проведення такої методики вимірюють внутрішньоочний тиск тонометрами набору Філатова – Кальфа вагою 5,0; 7,5; 10,0; та 15,0 г. Великою є заслуга колишнього завідувача кафедри офтальмології Полтавського медичного стоматологічного інституту, професора Д. Г. Плюшка в розробці методики апланаційної тонографії.

*Електронна тонографія* – метод полягає в проведенні подовженої тонографії (4 хв.) за допомогою спеціального приладу. На дисплеї тонографа відображаються дані про істинний ВОТ ( $P_0$ ), потім за спеціальними таблицями вираховуються основні показники гідродинаміки: коефіцієнт легкості відтоку водянистої вологи  $C$  (у нормі – 0,2–0,3 мм<sup>3</sup>/хв/мм рт. ст.), хвилинний об'єм водянистої вологи  $F$  (у нормі – 1,1–4,0 мм<sup>3</sup>/хв.) та коефіцієнт Беккера  $P_0/C$  (у нормі – 30–100).

При виявленні неодноразових підвищень внутрішньоочного тиску проводять подальше обстеження пацієнта. Форма глаукоми визначається за допомогою гоніоскопії.

*Гоніоскопія* – це метод огляду кута передньої камери ока за допомогою гоніоскопа – приладу з системою дзеркальних призм, які заломлюють світло. При відкритокутовій глаукомі візуалізується увесь кут передньої камери, а при закритокутовій кут прикритий коренем райдужної оболонки.

Зміни диска зорового нерва при глаукомі можна дослідити за допомогою *офтальмоскопії*. Новітньою технологією обстеження зорового нерва є *оптична когерентна томографія* (ОСТ) та обстеження ДЗН за допомогою аналізатора нервового волокна або Гельдерберівського томографа. Оптичний когерентний томограф, скануючи нервові волокна, дає чітку характеристику частини пошкоджених волокон зорового нерва.

До додаткових обстежень хворого входять: збір скарг та анамнезу, визначення гостроти зору, дослідження поля зору на периметрі та кампиметрі, огляд ока з використанням бокового освітлення та прохідного світла.

### **Класифікація глауком.**

#### *1. За походженням:*

- вроджена;
- набута:
  - первинна – пов'язана з порушеннями дренажної системи ока, і як наслідок – погіршення відтоку внутрішньоочної рідини;
  - вторинна – виникає в результаті інших захворювань ока (запалень, розвитку катаракти через зміни положення кришталика, діабетичних змін, тромбозу, пошкоджень, пухлин та ін.) або після очних операцій.

*2. За віком пацієнта:*

- вроджена (проявляється до 3-х років);
- інфантильна (від 3-х до 10-и років);
- ювенільна (від 11-и до 30-и років);
- глаукома дорослих.

*3. За механізмом підвищення внутрішньоочного тиску:*

- відкритокутова;
- закритокутова.

*4. За рівнем внутрішньоочного тиску:*

- з нормальним ВОТ (внутрішньоочним тиском);
- з підвищеним ВОТ;
- з високим ВОТ.

*5. Стадії розвитку первинної відкритокутової глаукоми:*

- початкова;
- розвинена;
- далекозайшовша;
- термінальна.

*6. За протіканням хвороби:*

- стабілізована;
- нестабільна.

**Вроджена глаукома** – найбільш тяжка патологія очей у новонароджених, яка частіше, ніж інші очні захворювання, рано призводить до сліпоти. Вроджену глаукому нерідко називають гідрофтальмом (водянка ока) чи буфтальмом (бичаче око). Процес частіше двосторонній. Зустрічається приблизно 1 випадок на 10 000 дітей. Хвороба може мати спадковий (сімейний) характер чи бути зумовленою порушеннями у внутрішньоутробному періоді, частіше зустрічається у хлопчиків. Пізно виявлена й непроперована вроджена глаукома в дітей закінчується повною сліпотою ще в дошкільному віці. Хірургічне лікування вродженої глаукоми проводять у дитячих офтальмологічних відділеннях.

Оскільки у своїй основі вроджена глаукома має недорозвиненість або неправильний розвиток дренажної системи ока, блокаду трабекулярної зони кута передньої камери ембріональною тканиною, що не розсмоктується до кінця внутрішньоутробного розвитку, то вона характеризується підвищеним внутрішньоочним тиском, прогресуючим збільшенням рогівки та всіх розмірів очного яблука, екскавацією диска зорового нерва, погіршенням зорових функцій і блокадою структур кута передньої камери ембріональною тканиною, яка заважає відтокові водянистої вологи, через що тонкі оболонки дитячого ока швидко розтягуються, утворюючи збільшене око – гідрофтальм або буфтальм.

**Лікування** тільки хірургічне (гоніотомія, гоніопунктура, трабекулотомія, трабекулектомія).

**Первинна глаукома**, доля якої складає 80%, зустрічається в 3-х основних клінічних формах: відкритокутової, закритокутової і змішаній. Причинами первинної глаукоми можуть бути загальні захворювання, хвороби серцево-судинної і нервової систем, порушення обміну речовин, дія на організм подразників, зокрема таких як тривалі нервові переживання. Первинна глаукома, як правило, уражає обидва ока по черзі. Первинна глаукома протікає непомітно для людини, що в свою чергу дозволяє захворюванню прогресувати і лікарям-офтальмологам доводиться зустрічатися з тяжкими, запущеними випадками, коли постає питання лише про збереження залишкового зору, а іноді і про збереження ока як органа, та зняття больового синдрому. У своєму розвитку вона послідовно проходить 4 стадії: початкову, розвинену, *далекозайшовшу* та *термінальну*. Кожна з них визначається станом поля зору і величиною екскавації (поглиблення) диска зорового нерва. Анатомічні зміни, що здатні підвищити ВОТ при первинній глаукомі, локалізуються в дренажній системі кута передньої камери ока. Виділяють також преглаукому. Преглаукомою вважається стан, при якому знижені показники відтоку внутрішньоочної рідини, але немає скарг. Цей стан потребує постійного нагляду окуліста.

*Початкова стадія.* На цій стадії підвищений ВОТ може бути єдиним симптомом. У пацієнта може не бути скарг, або періодично виникає затуманювання зору. В полі зору можуть виявлятися "скотоми Б'єррума" або "симптом розширення сліпої плями".

*Розвинена стадія.* З'являється звуження полів зору з носового боку на  $10^{\circ}$ – $15^{\circ}$ . Пацієнт скаржиться на погіршення гостроти зору. На очному дні з'являється крайова екскавація (поглиблення) диска зорового нерва по периферії.

*Далекозайшовша глаукома* характеризується різким погіршенням гостроти зору. Поле зору звужується до трубчатого, залишаючи до  $15^{\circ}$  від точки фіксації. На очному дні – глибока екскавація ДЗН.

*Термінальна стадія* глаукоми характеризується повною втратою зору. Диск зорового нерва стає атрофічним і набуває сірого кольору (мал. 9.3).

Залежно від будови кута передньої камери розрізняють відкритокутову, закритокутову глаукому та глаукому змішаного кута. Якщо відкритокутова глаукома протікає постадійно, то закритокутова глаукома характеризується нападами, під час яких око може проходити кілька стадій розвитку одразу.

**Гострий напад глаукоми.** Можливе виникнення гострого глаукоматозного нападу без будь-яких зовнішніх причин. Частіше ж причинами нападу є перебування в темряві, психоемоційні стресові стани, фізичні перенапруження й інші фактори (зловживання курінням, спиртними напоями, підняття вантажів, робота з нахилами тіла, порушення режиму харчування і т. д.). Клінічна картина нападу: різкий головний біль, який віддає в скронею і щелепу, різкий біль в оці. Око стає червоним, твердим, як камінь, рогівка мутна, через набряк зіниця широка, реакція зіниці на світло відсутня, знижується зір (аж до сліпоті). Внутрішньоочний тиск під час нападу мо-

же підвищуватись до 50–60 мм рт. ст. Нерідко гострий напад глаукоми супроводжується нудотою і блюванням, що можна помилково сприйняти за шлунково-кишкове отруєння. Іноді болі віддають у ділянку серця, що теж може призвести до діагностичної помилки. Так, замість негайного використання засобів, що знижують внутрішньоочний тиск, можуть бути застосовані медикаменти, що покращують стан при отруєнні чи нападі стенокардії, що насправді лише погіршує перебіг глаукоматозного процесу (промивання шлунку, прийом валідолу, атропіну, нітрогліцерину і таке інше).

Гострий напад глаукоми потребує невідкладної медичної допомоги. Правильна діагностика і своєчасне комплексне консервативне лікування, як правило, протягом доби ліквідують гострий напад глаукоми, відновлюють зір, нормалізують стан ока і внутрішньоочний тиск. Отже, такого хворого потрібно терміново доставити в очне відділення лікарні. У випадку несвоечасної нормалізації ВОТ (більше доби), можливе виникнення незворотної сліпоти. Гострий напад глаукоми характеризується блокуванням доступу до кута передньої камери коренем райдужної оболонки, протікає з достатньо вираженими змінами з боку очного яблука, яке має запалений вигляд через розширення венозної судинної сітки ока та переповнення її кров'ю.

*Перша допомога при гострому нападі глаукоми.*

Місцево: пілокарпін 1% кожні 15 хв. протягом 1 год., потім кожен годину до зниження ВОТ, далі 4–6 разів на день залежно від ступеня зниження ВОТ; тімолол 0,5%, арутимол 0,5% 2 рази на день або використання комбінованих препаратів: фотіл та фотіл-форте, азопт чи азарга 2 рази на день. Усередину: діакارب 0,25 г 2–3 рази на день; осмотичні засоби: гліцерин – 1–1,5 г/кг на добу. Парентерально: в/в манітол 20% протягом 30 хв. по 1,5–2 г/кг; фуросемід 1% в/в або в/м 20–40 мг/добу; знеболюючі препарати.

Відволікаючі процедури: гарячі ніжні ванни, п'явки на скроневу ділянку.

**Якщо напад не вдається зняти протягом 12–24 год., для його усунення проводиться оперативне лікування.**

Гострий напад глаукоми диференціюють із *гострим іридоциклітом*. Головна відмінність полягає в ширині зіниці: при глаукоматозному нападі – зіниця широка, при іридоцикліті вузька, у глибині передньої камери: при нападі – мілка, при іридоцикліті – нормальна, у ВОТ: при глаукомі – різко підвищений, при іридоцикліті – нормальний або навіть понижений, у стані рогівки: при нападі – мутна, при іридоцикліті – з преципітатами, в ін'єкції судин склери: при гострому нападі – застійна, при іридоцикліті – перикорнеальна.

**Відкритокутова глаукома** (мал. 9.4) є хронічним захворюванням, протікає постадійно та характеризується різною величиною внутрішньоочного тиску: нормальним – до 27 мм рт. ст., помірно підвищеним – від 28 до 31 мм рт. ст., високим – 32 мм рт. ст. і вище.

Зорові функції при глаукомі можуть бути стабільні (коли немає змін поля зору і диска зорового нерва протягом півроку), нестабільні (коли поле зору звузилось на  $10^\circ$  по окремих радіусах).

**Клініка відкритокутової глаукоми** протікає практично непомітно. Через те що поле зору звужується поступово, людина іноді зовсім випадково виявляє, що в неї бачить лише одне око, а інше осліпло. Такі випадки бувають нерідко. Скарг у хворих із відкритокутовою глаукомою майже завжди немає, ВОТ інтолерантний (не відповідний даному окові), кут передньої камери відкритий, зниження гостроти зору, починаючи з розвиненої стадії, характерні для відповідної стадії зміни поля зору, передня камера середньої глибини, екскавація диска зорового нерва.

Через поступове зниження гостроти зору при відкритокутовій глаукомі її досить часто навіть лікарі-офтальмологи плутають із віковою старечою катарактою, хоча при глаукомі не відбувається помутніння кришталика, а втрата зорових функцій пов'язана з прогресивним розвитком глаукоматозної атрофії зорового нерва. На жаль, при поєднанні цих захворювань досить часто надається допомога не по основному захворюванню (глаукомі), яке є інвалідизуючим і веде до незворотної сліпоті. При прогресуванні катаракти очне дно не проглядається і тому встановити стан диска зорового нерва неможливо. У такому випадку єдиною диференційно-діагностичною ознакою глаукоми є характерне звуження полів зору (відсутнє при катаракті) та можливе підвищення ВОТ.

При закритокутовій глаукомі (мал. 9.5) рідина всередині ока накопичується через те, що райдужна оболонка перекриває корінь кута передньої камери, тобто не має доступу до дренажної системи ока.

**Клініка закритокутової глаукоми:** скарги на біль, райдужні кола, ВОТ постійно або періодично підвищений, кут передньої камери закритий, передня камера мілка, екскавація диска зорового нерва.

Першим етапом виявлення глаукоми є профілактичні огляди на глаукому здорового населення віком старше 40 років. Дуже важливим є раннє виявлення глаукоми, тому що вона веде до незворотної сліпоті (порівняно з катарактою). Враховуючи можливість пізніх звернень хворих на глаукому, досить часто лікарям доводиться зустрічатися з термінальною стадією захворювання. Слід пам'ятати, що її клінічні прояви розвиваються в результаті невідповідного даному окові (інтолерантного) ВОТ. Пізні стадії глаукоми з низькою (нижче 0,08) гостротою зору чи різко звуженим (менше 15 від крапки фіксації) полем зору є показанням до направлення на МСЕК. У випадку повної відсутності зорових функцій (гострота зору 0) та наявності різко вираженого больового синдрому вирішується питання енуклеації (за наявності абсолютної больової глаукоми) чи алкоголізації зорового нерва.

**Вторинна глаукома** – це захворювання, що розвинулося на фоні інших захворювань ока чи організму. Вторинні глаукоми характеризуються вели-

кою різноманітністю клінічних форм. Залежно від захворювання, яке викликало порушення відтоку внутрішньоочної рідини, їх можна поєднати в 7 основних груп:

- *запальні та післязапальні глаукоми*: викликані склеритами і кератитами, післяувеальні;
- *факогенні глаукоми*: факотопічна, факоморфічна, факолітична;
- *судинні глаукоми*: неоваскулярна, флебогіпертензивна;
- *дистрофічна глаукома*: при відшаруванні сітківки, при іридокорнеальному ендотеліальному синдромі, гемолітична;
- *травматичні глаукоми*: контузійна, ранова, опікова, радіаційна, післяопераційна;
- *неопластичні глаукоми*: при внутрішньоочних пухлинах, при пухлинах орбіти й ендокринному екзофтальмі;
- *глаукома*, викликана кортикостероїдами.

**Лікування** вторинної глаукоми передбачає в першу чергу лікування основного захворювання та усунення його наслідків.

**Принципи комплексного лікування глаукоми.** Мета лікування – збереження зорових функцій. При відсутності лікування зір може бути остаточно втраченим достатньо швидко. Для збереження зорових функцій необхідно утримувати внутрішньоочний тиск у межах індивідуальної (толерантної) норми. Для цього призначаються препарати, що знижують внутрішньоочний тиск.

Використовуються препарати для покращення увеа-склерального відтоку внутрішньоочної рідини – простагландини (ксалатан, траватан, тафлотан, ланотан).

Використовуються препарати, що зменшують кількість виробленої внутрішньоочної рідини – це лікарські препарати, що блокують бета-адренорецептори (тімолол, арутімол, кузімолол) та інгібітори карбоангідрази (азопт, тусопт).

Також використовуються лікарські засоби, що звужують зіницю (міотики) і розширюють Шлемів канал та препарати, які покращують відтік внутрішньоочної рідини чи зменшують її кількість (фотіл, фотіл-форте, пілокарпін). Також при неефективному зниженні ВОТ використовують комбіновані препарати (ксалаком, дуотрав, азарга, фотіл).

Для боротьби з прогресуванням дистрофічних процесів у структурах очного яблука призначаються курси антидистрофічного лікування 2 рази на рік (окувайт лютеїн компліт).

Пацієнту протипоказана робота в нічний час, в умовах високих температур, тривале перебування в положенні з нахилом голови. Рекомендується зменшення кількості одночасно прийнятої рідини.

У разі відсутності чи недостатнього ефекту консервативної терапії застосовують лазерні (мал. 9.6), а при їх неефективності й оперативні методики. Це різні реконструктивні операції – фільтруючі: трабекулотомія і синусотомія,

віскоканалостомії; спрямовані на зменшення кількості продукції внутрішньоочної рідини: діатермокоагуляція чи лазерциклодеструкція війкового тіла.

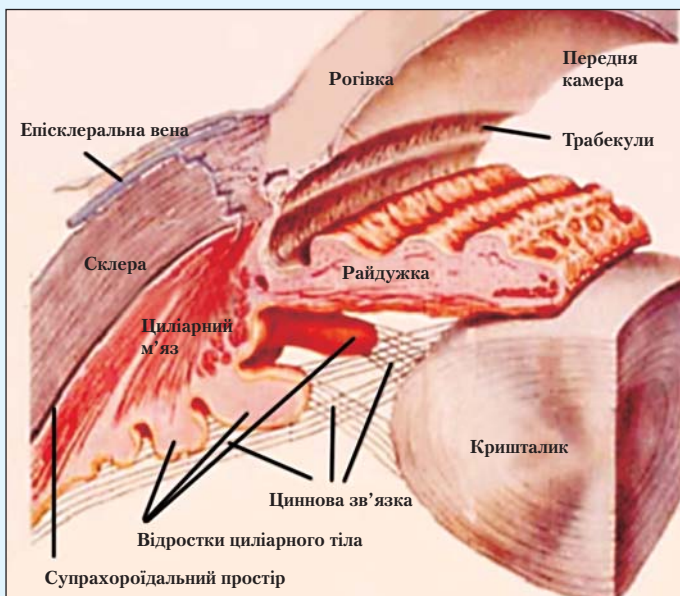
Найбільш поширеними є фістулізуючі операції (мал. 9.7), при яких у стінці кута передньої камери формують канал для відновлення відтоку внутрішньоочної рідини. При закритокутовій глаукомі показане висічення ділянки райдужної оболонки, що прикриває структури кута передньої камери. Ця операція, як правило, проводиться при гострому нападі глаукоми. При абсолютній, больовій глаукомі використовують ретробульбарне введення (в клітковину за очним облуком) 96° спирту з 2% новокаїном – алкоголізація, а іноді видаляють око.

**Режим хворого на глаукому.** При появі навіть найменших таких ознак необхідно звернутися до лікаря-окуліста. За допомогою спеціальних методів обстеження він легко виявить захворювання навіть на ранній стадії, своєчасно призначить ефективне лікування. Хворі на глаукому повинні систематично – щомісяця або раз на 2–3 місяці (термін визначає лікар залежно від форми і стадії захворювання) – ретельно обстежуватися, навіть тоді, коли почувають себе добре. Відвідувати лікаря треба у точно призначений час і виконувати всі його вказівки. Протікання глаукоми багато в чому залежить від способу життя пацієнта. Слід уникати фізичних та нервових перевантажень. Максимальна вага, яку дозволяється піднімати – 10 кг. Надмірним навантаженням може стати навіть прополювання грядок, через роботу з нахилом тулуба. При зоровому навантаженні необхідне добре освітлення. Харчування повинне бути відповідним до віку, з використанням овочів, фруктів, риби, обмеженням тваринних жирів, солі та цукру. Нікотин шкідливий для судин. Дуже важливий хороший сон. При закритокутовій глаукомі протипоказане перебування в темряві, вживання кофеїну, алкогольних напоїв, лікарських речовин, що розширюють зіницю (атропін, скополамін, препарати беладонни та ін.).

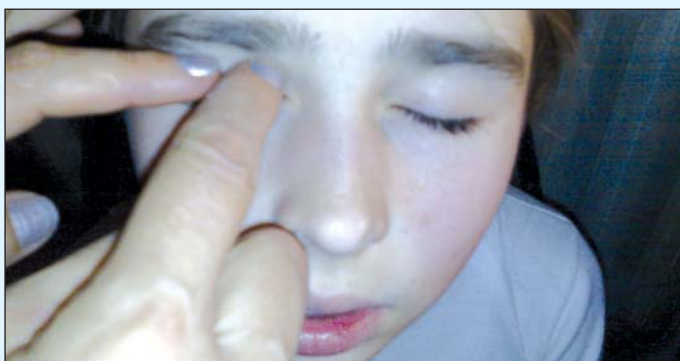Хворий на глаукому повинен знаходитися під постійним наглядом. Повністювилікувати це захворювання неможливо – воно хронічне. Але при своєчасному, правильному й систематичному лікуванні розвиток глаукоми можна призупинити і зберегти хороший зір.

**Профілактика, методи ранньої діагностики глаукоми.** На сьогодні відсутні способи відновлення втрачених зорових функцій та повернення зору окові, що осліпло через глаукому. Але можна з упевненістю сказати про те, що можливо не допустити сліпоти. Для профілактики глаукоми необхідні періодичні огляди офтальмолога та вимірювання ВОТ, особливо це важливо після 40 років. Але щоб виявити початок захворювання, простого вимірювання внутрішньоочного тиску недостатньо. Необхідно детально вивчити очне дно та диск зорового нерва, а також провести дослідження поля зору, для чого потрібна сучасна апаратура.

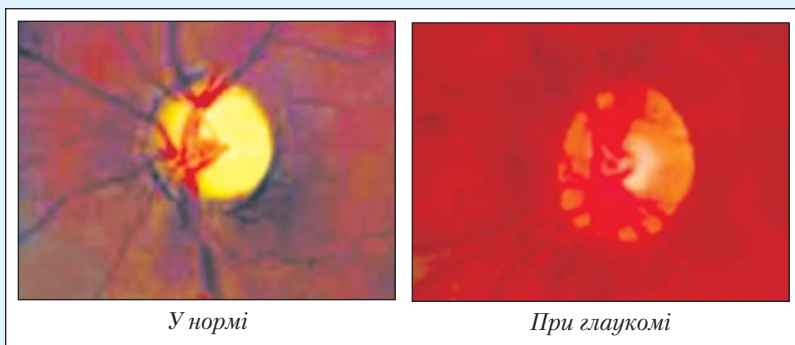




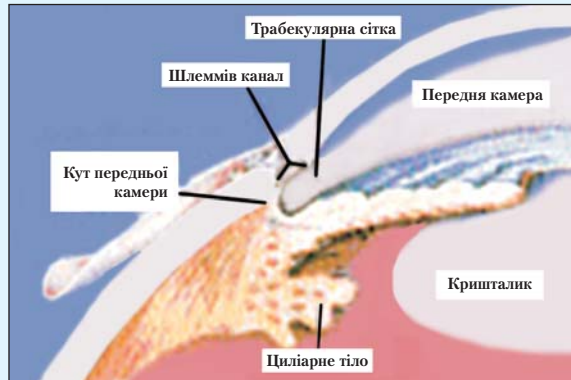
**Мал. 9.1.** Будова дренажної системи ока



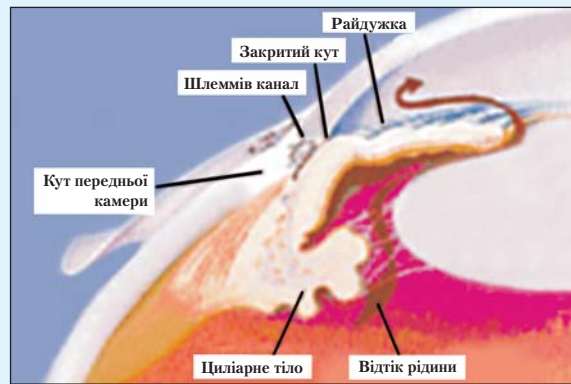
**Мал. 9.2.** Вимірювання ВОТ пальпаторним методом



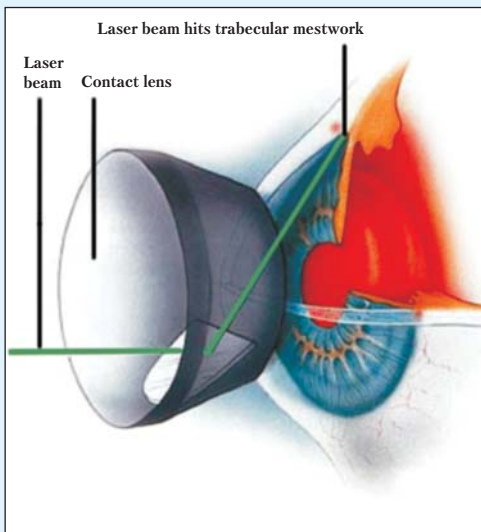
**Мал. 9.3.** Положення диска зорового нерва



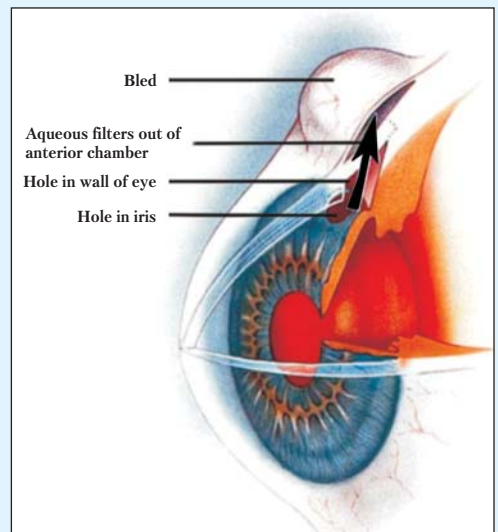
Мал. 9.4. Кут передньої камери при відкритокутовій глаукомі



Мал. 9.5. Кут передньої камери при закритокутовій глаукомі



Мал. 9.6. Лазерне втручання в структуру кута передньої камери



Мал. 9.7. Схема фістулізуючої операції при глаукомі

# СПРАВЖНЄ ВІДКРИТТЯ



Представляємо ДУОТРАВ®  
з ПОЛІКВАДОМ®.

Забезпечте Ваших пацієнтів високою ефективністю<sup>1-3</sup>,  
якої Ви прагнете, вільної від БАХ\*,  
без якого вони можуть обійтись.

\* Бензалконію хлорид

\*\* Аналог простагландину/ бета-блокатор

Перша та єдина фіксована  
комбінація АПГ/ББ\*\* без БАХ\*,  
з ПОЛІКВАДОМ®

**ДУОТРАВ®**  
40 мкг/мл + 5 мг/мл очні краплі (травопрост/тимолол)  
Пізнайте різницю

**Alcon®**  
a Novartis company

P/n № UA/6292/01/01

**Література:**

1. Kozawa Y for the travoprost 0.004%/timolol 0.5% BAK-free study group. Submitted for publication. 2. Bameley HS, Orengo-Nania S et al. Am J Ophthalmol 2005; 140: 1-7. 3. Hughes BA, Bacharach J et al. J Glaucoma 2005; 14: 392-399.

Представництво "Алкон Фармасьютикалс Лтд" в Україні, 04050, Київ, вул. Пимоненка, 13, корп. 4а, офіс 31,

тел. (044) 494 25 53, факс (044) 494 25 54

Даний матеріал призначений тільки для медичних установ і лікарів.

Повна інформація про препарат знаходиться в інструкції для медичного застосування.

# ТАФЛОТАН®

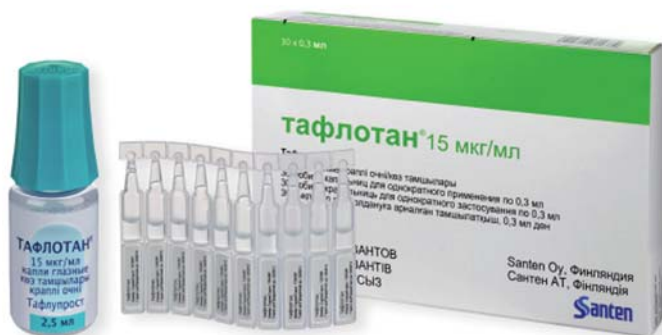Тафлупрост 15 мкг/мл



Новое при глаукоме.  
Тафлотан® - первый  
простагландин  
без консерванта.

Дозировка:  
По 1 капле в день

## ДЛЯ ЛЕЧЕНИЯ ГЛАУКОМЫ



The Santen logo, consisting of the word 'Santen' in a bold, blue, sans-serif font. The letter 'S' is stylized with a blue swoosh that extends to the left.

Для активного виявлення хворих на глаукому лікарсько-профілактичними закладами країни проводяться профілактичні огляди різних верств населення та груп ризику, працюють долікарняні кабінети в поліклініках, амбулаторіях сімейної медицини та на ФАПх, де обов'язково налагоджене вимірювання ВОТ усім пацієнтам старшим 40 років 1 раз на рік.

**Диспансеризація хворих на глаукому.** Усі пацієнти із встановленим діагнозом повинні перебувати під диспансерним наглядом окуліста з перевіркою ВОТ, стану очного дна та зорових функцій 1 раз на 3 місяці. Хворим на глаукому не лише призначаються гіпотензивні краплі й відслідковується внутрішньоочний тиск під їхнім впливом, але й проводяться регулярні – 1 раз на півроку – курси підтримуючої терапії.

Добре відомо, що навіть незначна втрата зору може змінити долю людини. Що важливіше: жити сліпим чи померти? Більшість світових літературних творів відповідають так на це питання: позбавити людину зору – гірша кара, ніж позбавити її життя. Софокловський цар Едіп, упевнившись, що саме він – причина всякого лиха на землі, для спокути власної провини перед Богом і людьми не вбиває, а осліплює себе. В "Антонії і Клеопатрі" служниця Клеопатри Ірас, дізнавшись, що володарка погрожує віддати її римським рабам, вирішує вирвати очі. В романі Язвиського "Іван Третій – володар всієї Русі" князь Шемяка не вбиває князя Василя, а, щоб помститися, випалює йому очі. Шиллер казав, що вмрети – це дурниця, але бачити й осліпнути – незрівнянно тяжче. Уельс і Шекспір вважали, що смерть – менше нещастя, ніж сліпота.

## Тема X КОСООКІСТЬ

### 1. АКТУАЛЬНІСТЬ ТЕМИ

Серед захворювань зору в дітей косоокість зустрічається в 3% випадків. Косметичний дефект, що виникає при цьому, впливає на їхні стосунки з однокласниками. Неповноцінність зорового сприйняття й зниження гостроти зору в подальшому обмежують можливість вибору професій. Тому раннє виявлення і своєчасне лікування цієї патології є соціальною проблемою, у розв'язанні якої зацікавлені лікарі будь-якого фаху.

### 2. КОНКРЕТНІ ЦІЛІ

#### **Уміти:**

- оцінити стан бінокулярного зору;
- визначити кут косоокості;
- діагностувати косоокість.

#### **Ознайомитись:**

- із методикою дослідження кута косоокості;
- із методикою дослідження бінокулярного зору;
- із диференційною діагностикою різних видів порушення бінокулярного зору;
- з ускладненнями косоокості;
- із принципами лікування, профілактики косоокості та амбліопії.

#### **Знати:**

- методи визначення характеру зору (бінокулярний, монокулярний, одночасний);
- види косоокості;
- диференційну діагностику співдружньої та паралітичної косоокості;
- ускладнення косоокості;
- принципи лікування й профілактики косоокості.

### 3. МІЖДИСЦИПЛІНАРНА ІНТЕГРАЦІЯ

№	Дисципліни	Знати	Уміти
1	Анатомія	анатомію і фізіологію очо- рухового апарату, роль бі- нокулярного зору в трудо- вій діяльності людини	визначати обсяг рухів очно- го яблука
2	Фізика	схему очо-рухових м'язів та їх іннервацію	зобразити схему заломлен- ня променів в оці
3	Топографічна ана- томія	топографію зовнішніх м'язів ока, їх іннервацію	намалювати сагітальний роз- різ ока

### 4. ЗАВДАННЯ ДЛЯ САМОСТІЙНОЇ РОБОТИ ПІД ЧАС ПІДГОТОВКИ ДО ЗАНЯТТЯ

**4.1. Перелік основних термінів, параметрів, характеристик, які пови-  
нен засвоїти студент при підготовці до заняття.**

№	Термін	Визначення
1	Амбліопія	функціональне зниження гостроти зору без орга- нічних змін
2	Ортофорія	правильне положення очей
3	Гетерофорія	прихована косоокість до 4°
4	Фіксація (правильна)	макулярною зоною
5	Фіксація (неправильна)	немакулярною зоною

**4.2. Теоретичні питання до заняття.**

1. Основні умови бінокулярного зору. Значення бінокулярного зору у виборі професії.
2. Співдружня косоокість, діагностика, види.
3. Прихована косоокість, клініка, діагностика.
4. Уявна косоокість, клініка, діагностика.
5. Принципи лікування співдружної косоокості.
6. Паралітична косоокість, її ознаки, диференційна діагностика, методи лікування.

**4.3. Практичні завдання, які виконуються на занятті.**

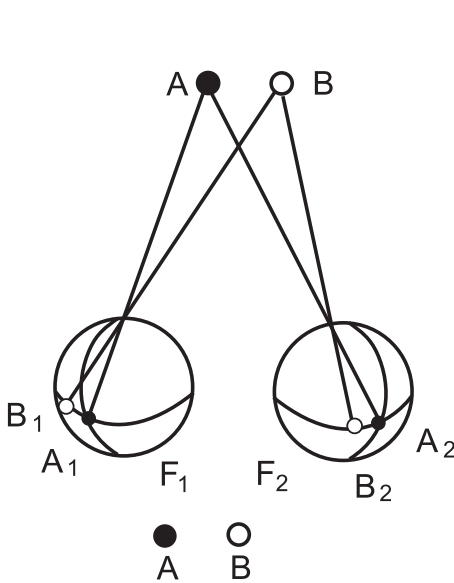
1. Визначення об'єму рухів очного яблука.
2. Визначення кута косоокості за Гіршбергом.
3. Визначення характеру фіксації.

### 5. ЗМІСТ ТЕМИ

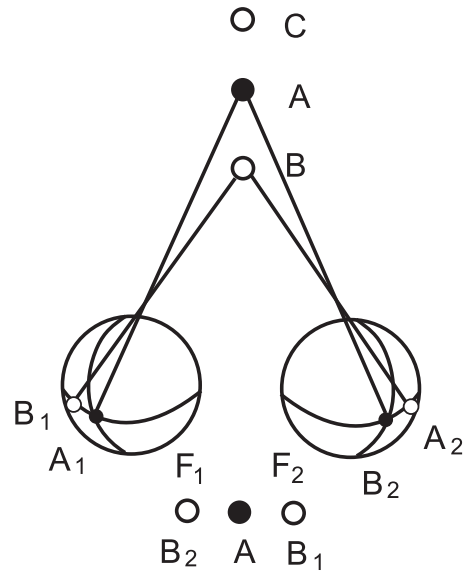
**Бінокулярний зір** – це зір обома очима. Наприклад, якщо людина дивиться на точку А, зображення її проектується на центральні ямки жовтої

плями (фовеоли)  $F_1$  і  $F_2$ . Зоровими шляхами зображення від правого й лівого ока передаються в кірковий центр, де відбувається злиття (фузія) двох образів в один. Це можливе лише за умови, що зображення однаково чіткі й потрапили на однакові ділянки сітківки (кореспондуючі точки). На мал. 10.1 такими точками є  $B_1$  і  $B_2$ , вони розташовані ліворуч від центральних ямок жовтих плям на одному меридіані та на однаковій відстані.

Зображення, що потрапили на неоднакові (диспаратні) ділянки, не зливаються та сприймаються подвійними (диплопія). Як видно на мал. 10.2, якщо при розгляданні точки  $A$  ближче за неї з'являється точка  $B$ , то зображення її потрапляє праворуч від центральної ямки жовтої плями правого ока та ліворуч – лівого, тому злиття образів не відбувається і предмет двоїться. У разі двоїння по горизонталі мову ведуть про поперечну диспарачію; вона відіграє важливу роль у відчутті глибини. Зображення  $B_2$  від правого ока сприймається ніби ліворуч від точки  $A$ , а зображення  $B_1$  від лівого – праворуч від неї. Диплопія, за якої зображення від правого ока сприймається ліворуч, тобто з іншого боку, отримала назву перехресної, а якщо воно спостерігається з того самого боку, то *одноіменної*. Зображення точки  $C$ , розташованої далі від точки фіксації  $A$ , спричинює одноіменну диплопію.



Мал. 10.1. Кореспондуючі точки при фіксації об'єкта обома очима



Мал. 10.2. Двоїння предмета, що знаходиться ближче від об'єкта фіксації

Проведіть експеримент, розмістивши перед очима олівець та ручку в точках  $A$  і  $B$ . Якщо подивитись на розташований далі олівець і заплочити спочатку праве, а потім ліве око, буде добре видно, що зображення ручки



зміщується. Глянувши обома очима на олівець, можна роздивитись із боку від нього два образи ручки. У реальних умовах двоїння предметів, розташованих на неоднаковій відстані від спостерігача, пригнічуються кірковими відділами мозку, і потрібне зусилля, щоб помітити його. А в разі, коли зображення предмета потрапляє трохи ліворуч або праворуч від кореспондуючих точок, замість звичайного при цьому двоїння з'являється відчуття глибини, об'ємності образу. Кожна точка сітківки має свої межі поперечної диспаракції, в яких двоїння замінюється відчуттям глибини. На периферії такі ділянки більші, а в центральній частині поля зору найменші. Гостроту глибинного (стереоскопічного) зору вимірюють у градусах. Чим менша величина, тим краще людина відчуває взаєморозташування предметів у просторі, тим кращий глибинний зір вона має.

Поперечну диспаракцію вважають природженим, суто бінокулярним чинником відчуття глибини простору. Він має також назву первинного. Згодом з'являються такі вторинні: часткове закриття віддалених об'єктів ближчими, уявне зменшення віддалених предметів (лінійна перспектива), завуальованість їх в атмосфері (повітряна перспектива), розподіл світлотіней у просторі та паралакс (уявне більш помітне зміщення наближених предметів), що відзначається при рухах голови. Вторинні чинники відчуття глибини більш розвинуті у людей із вадами бінокулярного зору.

Під час зору обома очима участь кожного з них в акті зору може бути неоднаковою – від спільної гармонійної роботи до абсолютного переважання одного ока. При вадах бінокулярного зору розрізняють кілька ступенів такої взаємодії.

**Цілковитий (справжній) бінокулярний зір** – завдяки двом двовірним зображенням створюється один тривимірний образ із глибиною, об'ємом, рельєфом, взаєморозташуванням і точною локалізацією предметів у просторі.

**Неповний (зливальний) бінокулярний зір** – образи обох очей зливаються в один, але плаский, без відчуття глибини.

**Монокулярний зір** – у бінокулярному акті бере участь лише одне око, сигнали від центральної частини сітківки другого пригнічуються.

**Одночасний зір** – обидва ока функціонують разом і рівноцінно, але немає взаємодії між ними.

Бінокулярний зір посилює яскравість об'єкта, що його сприймає око; він потребує більших нервових і м'язових зусиль, ніж монокулярний, не пов'язаний із фузією. В умовах монокулярного зору просторову орієнтацію зумовлюють тільки вторинні чинники глибинного зору, які виробляються впродовж життя людини.

Удосконалюється бінокулярний зір протягом тривалого часу: від здатності фіксувати предмети двома очима (1,5–2 місяці) і фузії з конвергентними й дивергентними рухами очей (6 місяців) до розвитку глибинного зору (7–14 років). Для нормального його формування та функціонування необхідне дотримання багатьох умов. Зорові осі обох очей мають бути

спрямовані точно на об'єкт фіксації (*моторний компонент*). Щоб уможливити фузію, зображення на сітківках не мають значно різнитися між собою за розміром, яскравістю, чіткістю за кутом нахилу (*сенсорний компонент*).

Порушення бінокулярного зору виявляють різними за складністю та інформативністю методами. Найбільш простий – *проба з двома олівцями*. Пацієнт має сумістити кінчик свого олівця з верхівкою олівця в руках лікаря так, щоб утворилась пряма вертикальна лінія. Людина з добрим бінокулярним зором легко виконує завдання при двох відкритих очах та промахується, коли одне заплющене. Пацієнт із вадами зору робить помилки в обох випадках. Тест має орієнтовне значення.

*Читання з олівцем* – ще одна нескладна проба, під час якої за 5–6 см над сторінкою тексту перпендикулярно до рядків тримають олівець або вузьку смугу картону, прикриваючи частину тексту. При читанні вголос голову слід тримати непорушною. Вільне читання можливе лише за умови бінокулярного зору. У разі його порушення пацієнт зупинятиметься там, де літери закриті перешкодою.

*Проба з призмою* є об'єктивним методом обстеження. Пацієнт фіксує погляд на невеликому предметі, призму силою 8–10 дптр приставляють до ока (основою до скроні) на 20–30 с. Приставляючи її, спостерігають за незакритим оком, а знімаючи – за тим, що було під призмою. Додавання призми зрушує зображення на сітківці, воно опиняється на диспаратній ділянці, людина з бінокулярним зором відчуває двоїння. Щоб усунути його, око під призмою відводиться до носа на величину призми. Незакрите око залишається непорушним. Зняття призми знову зміщує зображення на сітківці й спричиняє диплопію. Здійснюючи рух від носа до скроні, око, що було під призмою, повертається у вихідне положення, де не відчувається двоїння. Друге око не змінює свого положення. Спостерігаються однакові фузійні рухи ока, що під призмою, коли її додають до будь-якого з очей. Рухи очей, пов'язані зі спрямуванням зображення в кореспондуючу точку, що забезпечує злиття образів, називають фузійними. Якщо бінокулярного зору немає – фузійних рухів немає, присутні інші.

Коли призму приставляють до ока, зображення від якого пригнічується, двоїння не відчувається, очі залишаються непорушними. Розташування призми перед фіксуючим оком зрушує зображення предмета вбік. Щоб продовжити розглядання, оку під призмою треба встановити зорову вісь на предмет, повернувши його до носа на величину призми. Друге око зробить таке саме віддалення, співдружно повторюючи всі рухи фіксуючого ока. Після зняття призми обидва ока повертаються у вихідне положення. Проба з призмою – це об'єктивний метод обстеження, що дозволяє зробити висновок про стан бінокулярного зору навіть у малоконтактних дітей молодшого віку.

*Тест із кольоровим приладом* набув найбільшого поширення в дослідженні бінокулярного зору. Пацієнту пропонують кризь окуляри з одним червоним та

одним зеленим скельцями визначити кількість і колір кілець, що світяться. Узагалі їх на чорному фоні 4: два зелених, біле та червоне. Око за червоним скельцем розрізняє лише червоне кільце та біле як червоне, а за зеленим – два зелених і біле, забарвлене зеленим. Біле кільце, видиме обома очима, завдяки фузії сприймається як одне, тому в умовах бінокулярного зору людина бачить 4 кільця, при монокулярному – 3 або 2, залежно від того, якого кольору скельце прикриває фіксує око. При одночасному зорі білий об'єкт уваги сприймається окремо кожним оком, не разом, тому налічують 5 кілець.

Для створення більш повної уяви про стан бінокулярного зору його перевіряють кількома методами.

**Косоокість** – одне з найбільш частих захворювань очей у дитячому віці. Помітний зовні, цей косметичний дефект негативно позначається на психіці дітей. Через кепкування вони стають замкнутими, дратівливими, вважають себе неповноцінними, відмовляються від окулярів. Косоокість призводить до глибоких функціональних порушень у зоровій системі: втрата стереоскопічного зору та амбліопія (зниження гостроти зору ока, що косить) значно обмежують вибір фаху. Своєчасне виявлення та усунення несприятливих для розвитку очорухового апарату чинників, правильна терапія в більшості випадків веде до функціонального виліковування косоокості.

*Під косоокістю розуміють порушення бінокулярного зору, що звичайно супроводжується відхиленням зорової лінії ока від спільної точки фіксації.* Втрату бінокулярного зору вважають основною клінічною ознакою косоокості. Косметичний дефект полягає в несиметричності розташування очей, непаралельності їхніх зорових ліній. Таке враження складається при оцінюванні розташування зіниць відносно суміжних анатомічних структур обличчя, форми й розміру очної щілини, відстані між зіницями, розташування центрів рогівок. Як правило, косметичний дефект спостерігається в усіх випадках справжньої косоокості. Наявність цієї ознаки без клінічних симптомів патології отримала назву несправжньої косоокості (уявна косоокість).

**Уявна косоокість.** У більшості людей оптична та анатомічна осі, що проходять центром рогівки, майже співпадають із зоровою лінією. Невеликий кут між зоровою лінією та оптичною віссю називають кутом  $\gamma$  (гамма), величина його, звичайно, не перевищує  $3-4^\circ$ . Така відстань між зоровою лінією та центром рогівки майже не помітна, положення очей розцінюють як правильне. Із збільшенням кута  $\gamma$  до  $7-10^\circ$  збільшується і зазначена відстань, що й призводить до появи уявної косоокості. Величина її звичайно симетрична на обох очах. Якщо зорова лінія розміщується на внутрішній половині рогівки, складається враження наче обидва ока косять до скронь (уявна розбіжна косоокість). У випадку розташування зорових ліній назовні від центрів рогівок здається, що очі косять до носа (уявна збіжна косоокість).

За умови малої відстані між зіницями, глибоких орбіт, широкої зовнішньої частини очної щілини теж складається враження збіжної косоокості. У

разі широкого епікантусу, коли внутрішні частини очної щілини закриваються складкою шкіри, особливо при невеликому повороті очей, здається, ніби одне око косить до носа, оскільки край лише однієї рогівки досягає кута очної щілини. І навпаки, косоокість здається розбіжною, якщо відстань між очима велика, орбіти мілкі, очна щілина мигдалеподібної форми.

Уявна косоокість не порушує функції очей та не потребує лікування. Можна рекомендувати косметичну корекцію (тональні тіні, підмальовування очної щілини тощо).

**Прихована косоокість (гетерофорія)** – це відхилення ока в умовах, що виключають злиття зображень від обох сітківки (наприклад, у разі закриття одного ока непрозорою заслінкою, значного зниження гостроти зору одного з очей унаслідок катаракти, більма та інших захворювань). Якщо людина замислилась, не фіксує погляд на якомусь предметі, то в разі гетерофорії одне око мимоволі повертається під дією більш сильних окоорухових м'язів.

**Визначення гетерофорії.** Під час погляду на предмет фіксації одне око обстежуваного закривають непрозорою заслінкою на 10–15 с, потім прибирають її та спостерігають за рухом ока. При ортофорії тонус м'язів помірний, око залишається непорушним. Якщо ж око, зробивши так званий встановлювальний рух, повертається у вихідне положення, це свідчить про приховану косоокість. Залежно від того, в який бік відводиться око, що закрито, визначають вид гетерофорії: відхилення до середини має назву езофорії, назовні – екзофорії, догори або донизу – відповідно гіпер- і гіпофорії.

Гетерофорія спостерігається значно частіше, ніж ортофорія. Якщо ступінь гетерофорії невисокий, зорові функції не порушуються. За несприятливих умов (загальна втома, ослаблення організму, тривале зорове напруження, погане освітлення) сильна гетерофорія ускладнює бінокулярний зір і спричиняє швидко втомлюваність під час читання, двоїння в очах, головний біль.

**Лікування** гетерофорії проводять тільки при появі скарг. Призначають вправи для зміцнення ослаблених окоорухових м'язів, спеціальні призматичні окуляри. Ні уявна, ні в більшості випадків прихована косоокість не є патологією. Наявність бінокулярного зору – основна їхня відмінність від справжньої косоокості.

**Справжня косоокість** умовно поділена на співдружну і паралітичну.

Окрім двох класичних форм косоокості, є чимало проміжних, близьких за клінічною картиною до співдружної або паралітичної косоокості. Так, в умовах вродженої паралітичної косоокості немає двоїння, а за співдружної можливе вимушене положення голови.

**Співдружна косоокість.** У більшості випадків у дітей відзначається співдружна косоокість. Серед захворювань ока вона займає третє місце після запальних захворювань очей та порушень рефракції. Основною ознакою співдружної косоокості вважають однаковість кута косоокості при фіксації будь-яким оком і у різних напрямках зору.

Косоокість вважають вродженою, якщо вона проявилась у перші 6 місяців життя дитини, а набутою – якщо ознаки її виявились пізніше. За напрямком відхилення ока (девіації) розрізняють кілька видів косоокості. Відхилення ока до носа має назву збіжної косоокості (езотропія), до скроні – розбіжної (екзотропія), а відхилення зорової лінії по вертикалі – суправергуючої косоокості (гіпертропія – око косить догори) та інфравергуючої (гіпотропія – відхилення ока донизу). Можливе одночасне відхилення ока по вертикалі та горизонталі.

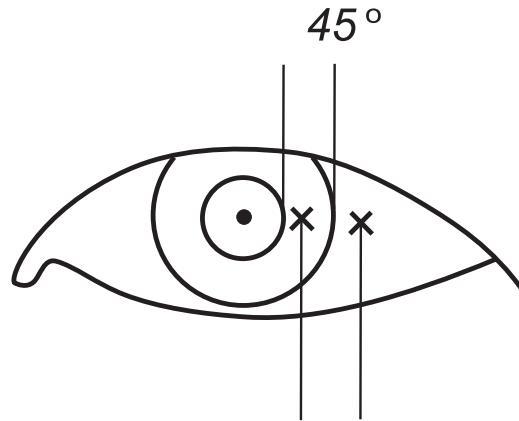
У разі косоокості важливо знати не лише, в який бік відхилена зорова лінія, але й наскільки. Величину відхилення, або кут косоокості, виражають у градусах і призмових діоптріях, причому один градус дорівнює двом призмовим діоптріям (мал. 10.3).

Величину кута косоокості просто і швидко визначають способом Гіршберга: промінь світла спрямовують в очі обстежуваного і порівнюють розташування світлових рефлексів на рогівках. В оці, що фіксує, рефлекс спостерігається поблизу центру зіниці або співпадає з ним, а в оці, що косить, його визначають у місці, відповідному до відхилення зорової лінії. Один міліметр зміщення її на рогівці відповідає куту косоокості в  $7^\circ$ . Чим більший цей кут, тим далі від центру рогівки зміщується світловий рефлекс. Так, якщо рефлекс розташований на краю зіниці, то кут косоокості дорівнює  $10^\circ$ , а якщо на лімбі –  $45^\circ$ . Широка зіниця ускладнює точне визначення відстані між світловим рефлексом і центром рогівки, а одночасне відхилення ока по горизонталі та вертикалі – застосування способу Гіршберга. За умови значного кута  $\gamma$  кут косоокості визначають із необхідною поправкою, що дорівнює куту  $\gamma$ .

Більш точно кут косоокості вимірюють за допомогою тесту з прикриванням призми, на периметрі та синоптофорі за спеціальними методиками.

У випадку відхилення ока до носа кут косоокості вважають позитивним і позначають знаком "+", а кут розбіжної косоокості – негативним із знаком "-". При одночасному відхиленні у вертикальній площині величину і напрям девіації ("догори", "донизу") визначають після величини кута косоокості по горизонталі.

Косоокість, величина якої змінюється при напруженні акомодациї, називається *акомодацийною*. Якщо кут косоокості за цих умов незмінний – косоокість *неакомодацийна*. Проміжною формою виступає *частково акомодацийна*.



Мал. 10.3. Визначення величини кута косоокості за методом Гіршберга

на косоокість. У разі, якщо косять обидва ока по черзі, визначають *альтерную*, або *навперемінну косоокість*, а коли постійно лише одне – *монолатеральну*, або *однобічну*. Монолатеральна косоокість дуже швидко ускладнюється розвитком амбліопії косоного ока зі значним зниженням гостроти зору.

**Амбліопія** – це функціональне зниження гостроти зору без помітних змін очного дна. В умовах косоокості вона має назву дисбінокулярної. Розвиток її тісно пов'язаний із гальмуванням зорового образу ока, що косить. Не виключена імовірність розвитку інших видів амбліопії у пацієнтів із косоокістю. Так, анізотропічна амбліопія розвивається при неоднаковій рефракції очей. Рефракційна амбліопія формується у пацієнтів зі значною далеко- та короткозорістю, астигматизмом, якщо вони не користуються потрібними окулярами. Обтураційну амбліопію виявляють після видалення катаракти або більма, що перешкождали надходженню світла до сітківки. Істерична амбліопія спостерігається в осіб із неврівноваженим характером.

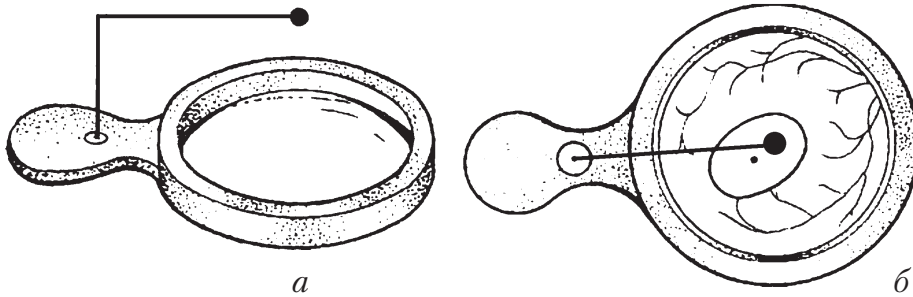
У найбільш важких випадках дисбінокулярної амбліопії з'являється неправильна монокулярна фіксація, коли під час розглядання предмета лише амбліопічним оком воно спрямовує на об'єкт фіксації не центральну ямку жовтої плями, де міститься найбільше зорових клітин (правильна, центральна монокулярна фіксація), а інші ділянки сітківки (неправильна, нецентральна монокулярна фіксація). Чим далі від центральної ямки розташоване місце фіксації, тим нижчий зір і гірший прогноз, особливо коли лікування амбліопії розпочате у віці, старшому 5–6 років.

### СТУПЕНІ АМБЛІОПІЇ

Гострота зору	Лікування	Ступінь тяжкості
до 0,1	запропоновано	сильна амбліопія
до 0,4	обґрунтовано	амбліопія середнього ступеня
до 0,8	частково запропоновано	легка амбліопія

*Визначення виду монокулярної зорової фіксації.* Обстежуваний дивиться на фіксаційну позначку на офтальмоскопічній лінзі або великому безрефлексному офтальмоскопі одним оком, друге – закрите, а лікар у цей час здійснює офтальмоскопію. Місце на очному дні, де відбулося зображення фіксаційної позначки, дає змогу визначити вид зорової фіксації (мал. 10.4).

**Етіологія** співдружної косоокості остаточно не з'ясована. Причини її виникнення різні, оскільки на кожному етапі становлення бінокулярного зору діють неоднакові етіологічні чинники. Поява зазначеної патології в перші 6 місяців життя дитини переважно зумовлена незначними вродженими паралічами та парезами очорухових м'язів, аномаліями прикріплення м'язів до склери – це так званий *паретичний чинник*. У 70% хворих зі збіжною косоокістю визначають далекозорість. Невідповідність між акомодациєю та конвергенцією в умовах некоригованої далеко- або короткозорості



**Мал. 10.4.** Визначення виду монокулярної зорової фіксації:  
 а) лупа із кулькою (загальний вигляд);  
 б) проекція позначки-кульки на очному дні при макулярній фіксації

– *акомодаційний чинник* – є основною причиною косоокості в дітей 2–3 років. У 30–40% випадків співдружної косоокості патологія спадкова. Унаслідок первинної слабкості фузії, однобічного зниження гостроти зору, анізотропії злиття обох зображень у корі головного мозку не відбувається і розвивається косоокість – це *фузійний чинник*. У деяких випадках наведені етіологічні чинники лише призводять до появи явної косоокості після переляку, під час загальних захворювань, зорової перевтоми.

**Патогенез.** В умовах косоокості зорова лінія одного ока відхилена, тому зображення об'єкта фіксації потрапляють на різні ділянки сітківки і в зоровому кірковому центрі зорові образи не зливаються. Виникає двоїння, що дуже важко сприймається. Зорова система дитини пластична і швидко пристосовується, гальмуючи менш яскраве й чітке зображення. Бінокулярний зір втрачається, кіркового центру досягають зорові образи тільки одного ока; розвивається монокулярний зір. Гальмування проявляється у вигляді функціональної скотоми пригнічення, що виступає основним видом пристосування зорової системи дитини до двоїння. Вона визначається тільки тоді, коли обидва ока розплющені. Розрізняють скотому в місці розташування зображення об'єкта на сітківці і в центральній частині поля зору відхиленого ока. У разі альтернуючої косоокості скотома пригнічення також виникає позмінно то в одному, то в другому оці. Для виявлення дефекту застосовують прилади з розподілом полів зору, наприклад синоптофор.

Якщо косить лише одне око, то постійне гальмування в ньому позбавляє око зорових вражень, а це веде до розвитку амбліопії. У разі дуже тривалого гальмування (надто на 1-му році життя, коли формування зорової системи ще не завершено) інколи трапляється невилікована амбліопія з неправильною монокулярною фіксацією і вкрай низькою гостротою зору.

Значно рідше виникає інший вид пристосування зорової системи – аномальна кореспонденція сітківки: двоїння усувається шляхом формування в

зоровому кірковому центрі нового зв'язку між сітківками обох очей, і це дає змогу поєднувати зображення з неоднакових ділянок.

При постійному відхиленні одного ока в м'язі, що безперервно скорочуються, розвивається спастичний процес, а згодом – фіброз і контрактура. М'яз коротшає, йому потрібне менше зусилля, щоб підтримувати відхилення ока. Натомість м'яз-антагоніст того самого ока внаслідок бездіяльності та постійного розслаблення піддається дії атрофічних процесів, тоншає, розтягується, сприяючи перебуванню ока у відхиленому стані. Аналогічні процеси розвиваються у м'язах другого ока. Фіброз і субатрофія, які виникають в окорухових м'язах, є основними пристосувальними змінами, що утримують око в постійній девіації.

Збіжна співдружна косоокість у дітей трапляється в 10 разів частіше, ніж розбіжна. За залежністю величини кута косоокості від акомодатції виділяють 3 форми збіжної співдружної косоокості: акомодатційну, частково акомодатційну та неакомодатційну.

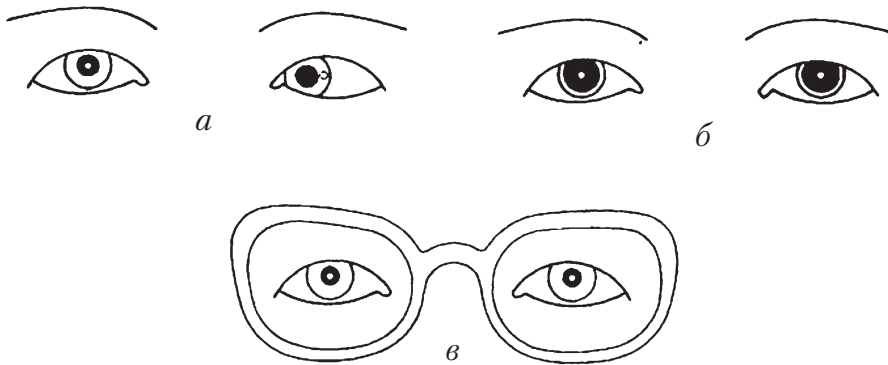
**Акомодатційна збіжна співдружна косоокість.** Перші її ознаки з'являються звичайно у віці 2–3 років, коли дитина починає зблизька детально розглядати предмети (мал. 10.5). Якщо далекозорість перевищує вікову норму, зображення на сітківці нечітке. Для отримання яскравого й чіткого зображення посилюється акомодатція, проте пропорційно збільшується й конвергенція. Зображення відтак стає чіткішим, але, у зв'язку з відхиленням ока, подвійним. Для усунення двоїння в оці, що косить, утворюється скотома пригнічення. Спершу відхилення з'являється лише під час зорового навантаження та ввечері, коли дитина втомлюється. Згодом відзначається постійна косоокість. Якщо ступінь далекозорості й гострота зору обох очей однакові, здебільшого формується альтернуюча косоокість і очі косять по черзі, а коли очі нерівноцінні, то спостерігається відхилення ока, яке бачить гірше.

При акомодатійній збіжній косоокості закапування циклоплегіка (наприклад, мідріацил, іріфрін, цикломед, атропін) веде до зникнення кута косоокості, бо циклоплегія виключає акомодатцію, усуваючи в такий спосіб надлишкову конвергенцію. Окуляри з повною корекцією також виправляють положення очей, нормалізуючи співвідношення між акомодатцією та конвергенцією. Чіткі зображення предметів потрапляють на однакові ділянки сітківки, і їхні зорові образи зливаються.

При збіжній косоокості й далекозорості призначають силу скелець в окулярах на 1,0 дптр меншу за величину далекозорості, визначеної при циклоплегії. Так, у разі далекозорості правого ока, що дорівнює 7,0 дптр, і лівого – у 5,5 дптр призначають окуляри з силою лінз +6,0 і +4,5 дптр відповідно. Якщо окуляри усувають кут косоокості при погляді вдалечінь, а зблизька очі косять, то виписують біфокальні окуляри або другу пару окулярів – для близького розглядання (зі скельцями, сильнішими на 2–3 дптр і більше).

**Неакомодатійна збіжна співдружна косоокість.** Це порушення найчастіше вроджене, проте може виникнути раптово після захворювань, які





**Мал. 10.5.** Акомодаційна збіжна співдружна косоокість:

- а) без окулярів ліве око відхиляється до носа на  $30^\circ$ , рефракція – далекозорість 4 дптр;  
 б) правильне положення очей під час циклоплегії;  
 в) призначення окулярів +3 дптр виправляє положення очей

супроводжуються високою температурою тіла. У 60% випадків девіація до носа поєднується з відхиленням ока у вертикальній площині (здебільшого догори). Неакомодаційна збіжна співдружна косоокість розвивається внаслідок таких моторних порушень, як вроджені аномалії прикріплення око-рухових м'язів, скороминучі або залишкові парези, що зумовили пристосувальні процеси в м'язах.

Кут косоокості постійний, досить великий, не зменшується під дією атропіну та оптичної корекції. Зустрічаються різні порушення рефракції. Характерна монолатеральна косоокість із різко зниженою гостротою зору, амбліопією з неправильною фіксацією. Виправляють положення очей хірургічним шляхом. Оптична корекція має допоміжне значення.

**Частково акомодаційна збіжна співдружна косоокість** діагностується в тих випадках, коли корекція окулярами значно зменшує, проте не усуває повністю кут косоокості. Задавнена акомодаційна косоокість, що її протягом тривалого часу не лікували, може стати частково акомодаційною після остаточного формування пристосувальних змін у м'язах. З іншого боку, після оперативного лікування неакомодаційної косоокості залишковий кут відхилення може значною мірою зменшуватись при використанні окулярів, що є характерним для частково акомодаційної косоокості. У її лікуванні корекція окулярами відіграє значну роль. Якщо залишковий кут в окулярах перевищує  $10^\circ$ , показані хірургічні методи виправлення положення очей.

**Розбіжна співдружна косоокість** відрізняється від збіжної не лише напрямом відхилення ока, але також особливостями клінічної картини, якій властива мінливість. Це порушення здатне легко набувати вигляду прихованої косоокості та знову явної навіть під час одного огляду. Основні види розбіжної косоокості – акомодаційна розбіжна співдружна та первинна розбіжна співдружна.

*Акомодаційна розбіжна співдружна косоокість.* Перші симптоми з'являються, коли короткозорість досягає 2–3 дптр, тоді при погляді вдалечінь або зблизька без окулярів акомодация не використовується. Зменшення акомодации знижує стимул до конвергенції, око відхиляється до скроні. Кут косоокості більш помітний при фіксації погляду на віддалених предметах, які погано видно. Положення очей правильне в окулярах із розсіювальними (мінусовими) лінзами, що стимулюють прояв акомодации та забезпечують чітке зображення. Постійне використання окулярів, які збільшують гостроту зору вдалечінь кожним оком до 0,8–0,9, нормалізує співвідношення акомодации та конвергенції, виправляє положення очей.

*Первинна розбіжна співдружна косоокість* – вроджене порушення в центральному апараті бінокулярного зору. Первинна екзотропія помітна вже в 1-й рік життя дитини, вона протягом тривалого часу з'являється рідко і непостійно. Кут косоокості звичайно не перевищує 15°, і невелике відхилення ока до скроні може мати вигляд дивного, задумливого погляду. Під час прогулянок на вулиці, при яскравому освітленні дитина часто примружує одне око, усуваючи спричинений двоїнням дискомфорт. Цей симптом може зникнути після розвитку стійкої скотоми пригнічення. Конвергенція деколи ослаблена. Рефракція як правило далекогозоро (у віковій величині), проте можливі інші види аметропії. Надалі косоокість посилюється, девіація набуває постійного характеру. Лікування без оперативного втручання, як правило, неефективне.

#### ***Принципи лікування співдружної косоокості.***

Остаточна мета лікування косоокості – відновлення справжнього бінокулярного зору. Для цього необхідно досягти симетричного положення очей, двомірної конвергенції та акомодации, досить високої гостроти центрального зору, злиття зображень із центральних ямок обох очей в один образ, накопичити достатні фузійні резерви. З цією метою використовують комплексну методику лікування косоокості, яка включає оптичну корекцію порушень рефракції, заходи з боротьби з амбліопією (плеоптика), операції на окорухових м'язах, перед- і післяопераційне апаратне лікування (ортоптика), а на заключному етапі – відновлення бінокулярного зору в природних умовах (диплоптика) і навчання глибинному зору (стереоптика). Терапія косоокості триває 3–5 і більше років та вимагає терпіння й витримки дитини, її батьків.

Постійне використання окулярів не лише усуває аметропію, але й дає змогу істотно зменшити кут косоокості. Дітям із *збіжною косоокістю і далекозорістю* призначають плюсові (збиральні) лінзи, на 0,5–1,0 дптр слабші за величину далекозорості, визначену шляхом циклоплетії. В умовах далекозорого астигматизму сферичний компонент призначають за таким самим критерієм, а силу циліндра добирають на 0,5 дптр слабшу за виявлений астигматизм. Натомість дітям із *розбіжною косоокістю та короткозорістю* призначають корекцію мінусовими (розсіювальними) лінзами, що

забезпечують гостроту зору кожного ока до 0,8–0,9. Рідко поєднуються *збіжна косоокість і короткозорість*, у такому випадку також рекомендовані окуляри, а в разі *розбіжної косоокості й далекозорості* окуляри, які виправляють аметропію, призначають тільки при істотному (до 0,6 і менше) зниженні гостроти зору без окулярів.


Корекція окулярами дає змогу усунути відхилення в умовах акомодативної косоокості. Пацієнти з неакомодативною косоокістю також потребують такої корекції (хоч вона й не зменшує кут косоокості). Окуляри підвищують гостроту зору при аметропіях і перешкоджають збільшенню кута за рахунок нашарування акомодативних впливів.

У разі потреби дітям призначають окуляри з 8–10-місячного віку. У подальшому силу лінз змінюють відповідно до зміни рефракції, величину якої уточнюють 1 раз на 1–2 роки. Після відновлення біокулярного зору в окулярах силу їх скелець поступово зменшують аж до відміни окулярів.

**Плеоптика** – це комплекс методів лікування амбліопії. Постійне використання окулярів дає змогу зменшити амбліопію, підвищуючи гостроту зору. Щоб змусити слабше око активно працювати, око, що бачить краще, частково або повністю виключають з акту зору. Найбільш простий та перевірений спосіб – пряма оклюзія (мал. 10.6), при якій сильніше око закривають оклюдором із білого непрозорого паперу, його прикріплюють до оправу окулярів пластирем. Маленьким дітям одне око можна перев'язувати хусткою.

Лікування прямою оклюзією проводять протягом 3–4 місяців. Тривале виключення ока з акту зору інколи веде до зниження його гостроти зору (оклюзійна амбліопія). У таких випадках доцільне застосування альтернуючої оклюзії: наперемінне прикривання очей на кілька годин або днів. Необхідно 1 раз на 2–4 тижні контролювати гостроту зору прикритого ока.

Більш зручними є напівпрозорі оклюдори, що дозовано знижують центральну гостроту зору сильнішого ока до рівня, нижчого за амбліопічний, та не призводять до розвитку оклюзійної амбліопії. Вони дають змогу – на вибір лікаря – знизити гостроту зору на 0,1,



Мал. 10.6. Пряма оклюзія. Сильніше око закрито оклюдором

0,2 і до 0,9. Їх можна виготовити власноруч, склавши в кілька шарів поліетилен і прикріпивши його до оправу окулярів пластирем.

У дітей перших 3 років життя з далекозорістю 2–3 дптр й більше перевагу слід надавати іншому способу плеоптики – *пеналізації*, що передбачає зниження гостроти зору сильнішого (провідного) ока нижче рівня амбліопічного шляхом тривалої циклоплетії атропіном та постійного використання так званих пеналізаційних окулярів. Залежно від виду пеналізації на одному оці здійснюють гіперкорекцію в 2–3 дптр, а друге коригують, як при косоокості.

Пеналізацію для малої відстані застосовують у разі низької гостроти зору косоного ока, а гіперкорекцію призначають на амбліопічне око, і це забезпечує йому хороші умови для розглядання предметів зблизка. Провідне атропінізоване око із звичайною корекцією на короткій дистанції бачить погано, але добре розрізняє віддалені предмети. За умови підвищення гостроти зору до 0,4 вдаються вже до пеналізації для великої відстані. На амбліопічному оці застосовують звичайну, а на провідному – гіперкорекцію. Це змушує при погляді вдалечінь використовувати можливості амбліопічного ока, а не провідного, гострота зору якого при цьому в пеналізаційних окулярах штучно знижена. Провідне око фокусується на близьких предметах.

Термін проведення пеналізації – не менше, ніж 3–4 місяці, його можна продовжити до 6 місяців, якщо гострота зору дедалі підвищується, або скоротити в разі вилікування амбліопії. Окрім пеналізації на коротку або велику відстань, як допоміжні методи застосовують легку, альтернуючу, селективну й повну пеналізацію.


Для прискорення процесу вилікування амбліопії оклюзію та пеналізацію доповнюють іншими методами плеоптики: загальними та локальними засвітами сітківки амбліопічного ока, лазерною стимуляцією сітківки, тренуванням контрастної чутливості, дозованим зоровим навантаженням.

Лікування амбліопії у дітей віком до 4 років, незалежно від виду монокулярної зорової фіксації, завжди слід розпочинати з пеналізації або оклюзії. Старшим дітям у разі амбліопії з неправильною фіксацією призначають комплексне лікування, в основі якого є *метод негативного послідовного образу і локальне подразнення центральної ямки сітківки*. Перший метод включає засвіт сітківки повністю, за винятком центральної ямки, екранованої непрозорою міткою, уведеною в оптичну систему великого безрефлексного офтальмоскопа БО-58 з наступним дозованим зоровим навантаженням.

Локальне подразнення центральної ямки здійснюють під офтальмоскопічним контролем, як подразник застосовують промінь світла або гелієвонеоновий лазер малої потужності. Останнім часом успішно застосовується метод панорамних фігурних засвітів, при якому офтальмоскопічний контроль не потрібний.

Мета лікування амбліопії при косоокості – досягнення однакової високої гостроти зору обома очима, перетворення молатеральної косоокості на альтернуючу.

**Ортоптика.** Після лікування амбліопії, як правило, призначають вправи, що сприяють відновленню бінокулярного зору. Комплекс апаратних методів, які дають змогу в умовах розподілу полів зору усунути скотому пригнічення, виробити фузію та фузійні резерви, має назву ортоптики (мал. 10.7).



Мал. 10.7. Синоптофор – основний прилад для ортоптики

Вправи проводять переважно на синоптофорі, де є можливість подавати на кожне око окремий зоровий образ. Наприклад, праве око бачить зображення kota з вухами, але без хвоста, ліве – навпаки. Зображення проєктують на центральні ямки сітківки з урахуванням кута косоокості, якщо зорова система пацієнта спроможна об'єднувати зображення, він побачить цілісний образ kota з вухами й хвостом.

Слід пам'ятати, що методом ортоптики у хворого виробляють навички спільної роботи очей в умовах штучного розподілу полів зору (гаплоскопія).

**Диплоптика.** За природних умов або наближених до них бінокулярний зір відновлюють за допомогою комплексу методів диплоптики. Основний принцип її полягає в тому, щоб за допомогою пристроїв спричинити у хворого в звичайних умовах двоїння та навчити його об'єднувати подвійні образи в один. У такий спосіб відтворюється оптомоторний фузійний рефлекс – основа справжнього бінокулярного зору.

Диплоптику застосовують у дітей із досить високою гостротою зору і правильним або майже правильним положенням очей завдяки оптичній корекції або операції на окорухових м'язах.

**Оперативні методи лікування.** Метою операцій на окорухових м'язах у разі співдружної косоокості є досягнення симетричного положення очей шляхом зміни відносної сили натягіння м'язів. Для послаблення дії прямих м'язів звичайно використовують *рецесію* (змінення місця прикріплення м'яза на склері ближче до екватора ока) та *продлонгацію* (подовження) м'язів, значно рідше застосовують *часткову тенотомію* (надрізи). З операцій, що сприяють посиленню роботи прямих м'язів, найбільш поширена *резекція*.

Якщо косоокість монологічна, проводять операцію на оці, що косить, оскільки зміни в його м'язах більш виражені. В умовах альтернуючої косоокості оперативному втручанню підлягають обидва ока. Спершу виконують операцію, яка послаблює дію сильних м'язів. У випадку, коли кут косоокості досить великий, а ефективність однієї операції недостатня, вдаються до 2-го етапу оперативного лікування, до посилення дії слабких м'язів. Хворий та його родичі мають бути заздалегідь попереджені про можливість такого двоетапного лікування, інакше першу операцію, що не виправила дефект цілком, вони можуть розцінити як невдачу. Другий етап лікування слід проводити через 6–8 місяців після першого. Відхилення ока по вертикалі інколи потребує лікування в 3 етапи.

---

*Тема XI*  
**ЗМІНИ ОРГАНА ЗОРУ  
ПРИ ЗАГАЛЬНИХ ЗАХВОРЮВАННЯХ**

### **1. АКТУАЛЬНІСТЬ ТЕМИ**

Орган зору пов'язаний багатьма анатомічними й фізіологічними механізмами як з організмом у цілому, так і з окремими його органами й системами зокрема. Тому він часто реагує на загальні захворювання організму функціональними або морфологічними змінами. По суті, вся патологія органа зору (за винятком травм, окремих екзогенних запалень повік, кон'юнктиви й рогівки) є проявом загальних або системних захворювань. Тому знання офтальмологічних симптомів при різних загальних захворюваннях необхідні лікарям інших фахів для діагностики, оцінки стадії, динаміки, визначення прогнозу основного захворювання.

### **2. КОНКРЕТНІ ЦІЛІ**

***Уміти:***

- оцінити стан органа зору при загальних захворюваннях організму;
- провести пряму і зворотну офтальмоскопію;
- оцінити стан допоміжного апарату органа зору.

***Ознайомитися:***

- з анатомією органа зору;
- з ознаками найбільш поширених хвороб;
- із сучасними методами обстеження офтальмологічних хворих;
- із диференційною діагностикою найбільш поширених патологічних змін органа зору.

***Знати:***

- клініку загальних захворювань, пов'язаних із патологічними змінами органа зору;
- патогенез цукрового діабету, основні аспекти діагностики й лікування діабетичної ретинопатії;
- клінічні ознаки і симптоматику гіпертонічної хвороби;
- методи вимірювання внутрішньоочного тиску і визначення зорових функцій.

### 3. МІЖДИСЦИПЛІНАРНА ІНТЕГРАЦІЯ

№	Дисципліни	Знати	Уміти
1	Терапія	збір анамнезу, захворювання серцево-судинної та ендокринної систем	вибрати з анамнезу скарги, які характерні для зміни органа зору при серцево-судинних та ендокринних захворюваннях
2	Оториноларингологія	порушення слуху, види захворювань вуха	знайти зв'язок між гнійним запаленням вуха та патологією орбіти й очного яблука
3	Педіатрія	аномалії розвитку	використати знання про синдром Дауна на практиці, відрізнити симптом "заходу сонця"
4	Біологічна фізика	тонометрію, периметрію	скласти план додаткових методів дослідження органа зору
5	Нормальна фізіологія	цілодобову тонометрію, подинну тонометрію	визначити внутрішньоочний тиск, вибрати метод лікування
6	Офтальмологія	методи дослідження очного дна, зміни очного дна при різних загальних захворюваннях, методику зовнішнього обстеження ока, специфіку змін органа зору при вроджених захворюваннях	виміряти внутрішньоочний тиск, провести диференційний діагноз справжніх хвороб органа зору з очною патологією

### 4. ЗАВДАННЯ ДЛЯ САМОСТІЙНОЇ РОБОТИ ПІД ЧАС ПІДГОТОВКИ ДО ЗАНЯТТЯ

4.1. Перелік основних термінів, параметрів, характеристик, які повинен засвоїти студент при підготовці до заняття.

№	Термін	Визначення
1	Баштоподібний череп	застійні диски, проста або постневрологічна атрофія зорового нерва, можливі: ністагм і косоокість
2	Перелом основи черепа	симптом "окулярів" – розповсюдження крові під шкіру обличчя і кон'юнктиву обох очей через деякий час після черепної травми. Іноді зустрічається симптом верхньої очної щілини. На очному дні можливі застійні диски і геморагії різного характеру
3	Розлади мозкового кровообігу	застійні диски, гомонімні геміанопсії



№	Термін	Визначення
4	Тромбоз синусів	екзофтальм із повною нерухомістю очних яблук, можливий застійний диск, неврит зорового нерва, тромбоз центральної вени сітківки, тромбоз орбітальних вен
5	Цереброспінальні менингіти	паралітична нерухомість зіниці на обох очах; розвивається ретробульбарний неврит зорового нерва з наступним розвитком низхідної атрофії
6	Базальний менингіт	типovим є ураження окорухового і блокового нервів
7	Енцефаліти	парези й паралічі окорухового й відвідного нервів, що призводить до диплопії, паралітичної нерухомості
8	Абсцес мозку	застійний диск із масивним крововиливом у ньому й біля нього. Мідріаз, геміанопсії, параліч окорухового й відвідного нервів
9	Сифіліс мозку	однoбічна внутрішня офтальмоплегія (мідріаз і параліч акомодатції), застійні диски й неврити зорових нервів, а також гомонімна геміанопсія і параліч окорухового нерва
10	Спинна сухотка	втрата реакції зіниці на світло і збереження її на конвергенцію й акомодатцію (симптом Аргайла Робертсона), анізокорія, атрофія зорових нервів, концентричне звуження полів зору з наступною повною втратою функції. Характерні симптоми цереброспінального демієлінізуючого склерозу
11	Епілепсія	на початку виникає звуження зіниці, на висоті клонічних судом зіниця розширюється, відбувається втрата реакції на світло
12	Пухлина мозку	застійні диски, геміанопсії, параліч окорухових м'язів
13	Водянка мозку	застійні диски з розвитком атрофії зорових нервів
14	Параліч симпатичного нерва	птоз, міоз і енофтальм (симптом Горнера), іноді гіпотонія ока, зміна кольору райдужки, почервоніння шкіри обличчя, слъозотеча, розширення ретинальних судин із пошкодженого боку
15	Галактоземія	набуте захворювання, яке характеризується відсутністю ферменту для розщеплювання й обміну галактози
16	Тиреотоксичний екзофтальм	основний симптом базедової хвороби, симптоми Дельрімпля, Штельвага, Мебіуса, Еллінека
17	Хронічна мієломна лейкемія	мієломи – розкидані по сітківці на периферії, жовтувато-білі округлі утворення біля диска зорового нерва
18	Лімфоїдна лейкемія	блідо-жовті маленькі округлі крововиливи в середніх шарах сітківки. Інфільтрація судинної оболонки лімфоїдними клітинами
19	Токсоплазмоз	колобома і псевдоколобома

№	Термін	Визначення
20	Синдром Бехчета	характеризується септичним гнійним іридоциклітом, ураженням шкіри і слизових оболонок статевих органів, афтозним стоматитом

#### 4.2. Теоретичні питання до заняття.

1. Форми диска зорового нерва.
2. Калібр судин диска зорового нерва в нормі.
3. Картина нормального очного дна.
4. Зміни органа зору при різних загальних захворюваннях.
5. Зміни органа зору при новоутвореннях головного мозку.
6. Поясніть термін "симптом "окулярів".
7. Зміни сітківки при цукровому діабеті.
8. Характеристика набрякового екзофтальму і його лікування.
9. Характерні зміни очного дна при хронічній мієломній лейкемії і лімфоїдній лейкемії.
10. Характеристика, клініка і лікування токсоплазмозу.
11. Клініка та лікування синдрому Бехчета.

#### 4.3. Практичні завдання, які виконуються на занятті.

1. Зібрати анамнез.
2. Провести зовнішнє обстеження ока.
3. Прочитати опис картини очного дна.
4. Виміряти внутрішньоочний тиск.
5. Провести обстеження диска зорового нерва.
6. Звернути увагу на форму диска зорового нерва, його межі, ступінь вистояння.

## 5. ЗМІСТ ТЕМИ

**Очне яблуко** – фактично периферична частина мозку. Орган зору часто страждає при різноманітних патологічних процесах у мозку через систему зорових шляхів і центрів, чутливих і секреторних нервів, через кровоносні судини, близькі зв'язки очної ямки з передньою і задньою черепними ямками. Топографічне розміщення ока з додатковими пазухами носа, роблять очне яблуко чутливим до так званої перифокальної інфекції і до безперешкодного розповсюдження процесу в орбітальний простір. Усе це потребує уваги сімейного лікаря, який повинен швидко реагувати на ті чи інші зміни зорових функцій пацієнтів.

Зміни органа зору при загальній патології проявляються як функціональні та органічні розлади центрального й периферичного зору, порушення в шкірно-м'язовому апараті (парези й паралічі м'язів, які рухають око і його допоміжний апарат). При підвищенні внутрішньочерепного тиску досить часто можливий розвиток набряку диска зорового нерва.

Поява так званого симптому "окулярів" може вказувати на перелом основи черепа. Іноді розвивається синдром верхньої очної щілини.

Тромбоз синусів, особливо кавернозного, характеризується тяжкими наслідками. Це призводить до екзофтальму й тотальної офтальмоплегії. Парези й паралічі м'язів, що рухають око, розвиваються при енцефаліті, який веде до циклоплегії й погіршенні реакції зіниці.

Патологічні стани сітківки вельми різноманітні. Перш за все, до них слід віднести ті зміни судин і тканин сітківки, які обумовлені багатьма серцево-судинними захворюваннями, ендокринними порушеннями й деколи вимагають сумісного координованого спостереження і лікування в офтальмолога та терапевта.

***Серед хвороб сітківки виділяють також:***

- 1) ураження запального характеру (ретиніти);
- 2) запальні зміни судин сітківки (васкуліти), серед яких розрізняють запалення вен (флебіти) і запалення артерій (артеріїти), через тісний контакт судин і тканин сітківки можна спостерігати поєднане ураження судин і самої тканини сітківки (ретиноваскуліти);
- 3) дистрофічні зміни;
- 4) факоматози;
- 5) відшарування сітківки;
- 6) аномалії розвитку сітківки;
- 7) новоутворення.

Основні скарги хворих із патологією сітківки зводяться до зниження центрального зору, зміни поля зору (звуження периферичних меж, випадіння окремих ділянок поля зору, скотоми), порушення кольоросприйняття, зниження темної адаптації. Характер і ступінь перерахованих симптомів залежать від локалізації й поширення патологічного процесу. Сітківка не має чутливої іннервації, тому при її ураженні не виникають больові відчуття.

Для діагностики захворювань сітківки вирішальне значення має дослідження очного дна. З цією метою застосовують різні види офтальмоскопічного дослідження: пряма і зворотна офтальмоскопія, біокулярна офтальмоскопія, офтальмохромоскопія, біомікроофтальмоскопія, офтальмоскопія із застосуванням лінзи Гольдмана, що дозволяє вивчити тонкі структури в різних ракурсах. Останніми роками почали широко впроваджуватися в практику нові методи дослідження: флюоресцентна ангіографія, електроретинографія, доплерографія, за допомогою яких можливо виявити патологічні стани сітківки, її судин і пігментного епітелію ще до появи офтальмоскопічних видимих змін.

Уся різноманітність офтальмоскопічних симптомів складається із наступних елементів:

- 1) порушення прозорості сітківки внаслідок локального або дифузного набряку, інфільтрації або ексудації;
- 2) поява пігментних відкладень;

3) зміна калібру, ходу і стінок судин;

4) наявність різної величини, форми й поширення крововиливів.

Кожна з цих ознак може виявитися як самостійний симптом, але частіше спостерігаються патологічні зміни, при яких ці ознаки поєднуються.

### ХВОРОБИ СІТКІВКИ ПРИ СЕРЦЕВО-СУДИННІЙ ПАТОЛОГІЇ.

**Зміни очного дна при гіпертонічній хворобі.** При гіпертонічній хворобі змінам очного дна надають великого діагностичного і прогностичного значення. Крім того, офтальмоскопія дозволяє до певної міри судити про патогенез судинних порушень при цьому захворюванні.

Серед класифікацій гіпертензивних уражень очного дна в нашій країні найчастіше користуються класифікацією М. Л. Краснова, згідно якої виділяють:

1) гіпертонічну ангіопатію;

2) гіпертонічний ангіосклероз;

3) гіпертонічну ретинопатію.

До перерахованих змін доцільно додати ще один стан – гіпертонічну нейроретинопатію.

**Гіпертонічна ангіопатія** характеризується розширенням і більшою, ніж зазвичай, звитістю вен. Стають видимими дрібні судини, які в нормі не виявляються. Артерії можуть бути не змінені, але часто дещо звужені, мають нерівномірний калібр. У ряді випадків виявляється симптом Гвіста – штопороподібна звитість дрібних венозних стовбурів у макулярній області. Можлива легка гіперемія диска зорового нерва, поодинокі точкоподібні крововиливи.

Гіпертонічна ангіопатія найчастіше відповідає фазі нестійкого підвищення кров'яного тиску і початковій стадії гіпертонічної хвороби, включаючи ІБ стадію. При усуненні гіпертонічних явищ очне дно набуває звичайного вигляду.

**Гіпертонічний ангіосклероз** додатково до описаних змін характеризується потовщенням стінок артерій, появою уздовж них нерівномірного світлового рефлексу, виникненням симптомів "мідного і срібного дроту". Останні симптоми відповідно пояснюються відкладенням на стінках артерій ліпідів та облітерацією окремих артеріальних стовбурів. Типовий симптом артеріовенозного перехрестя, що має три ступені (симптом Салюса–Ґуна). Перший ступінь (Салюса–Ґуна I) характеризується деяким утискуванням вени артерією, що перетинає її, у зв'язку з чим на ділянці перехрещення вона виглядає стоншеною і по обидва боки артерії конічно звужується. При другому ступені артеріовенозного перехрещення (Салюса–Ґуна II) вона перед перехрещенням згинається, утворюючи дугу, і різко стоншується під артерією, що перетинає її. При третьому ступені (Салюса–Ґуна III) вона в центрі дуги стає невидимою, ніби перерваною протягом певного проміжку по обидва боки від перехрещення.

Гіпертонічний ангіосклероз сітківки відповідає фазі стійкого підвищення кров'яного тиску систоли й діастоли і спостерігається зазвичай при ІА і ІБ стадіях гіпертонічної хвороби.

**Гіпертонічна ретинопатія** супроводжується, окрім наведених змін, ураженням тканини сітківки. У ній з'являються осередкові помутніння та крововиливи. Переважно в ділянці жовтої плями виявляються білуваті й жовтуваті вогнища, а також плазморагії, утворюючи фігуру повної або неповної зірки або розташовані у вигляді кільця. Може зустрічатися дископодібний макулярний набряк сітківки. Зір, зазвичай, знижений. Ретинопатія різної вираженості спостерігається при ІІА – ІІБ стадіях гіпертонічної хвороби.

**Гіпертонічна нейроретинопатія** розвивається частіше в пізньому періоді гіпертонічної хвороби і зазвичай є несприятливою прогностичною ознакою (мал. 11.1). Характеризується не тільки змінами в судинах і тканині сітківки, але й залученням до процесу диска зорового нерва, який стає набряклим, збільшується в розмірах, набряк розповсюджується на сітківку. Навколо диска і на ньому виражені геморагії. Офтальмоскопічна картина схожа з проявами застійного диска, але на відміну від останнього характерне різке порушення кольоросприйняття, зниження зорових функцій: погіршення центрального зору і звуження поля зору. В результаті нейроретинопатії може розвинути атрофія зорового нерва.

Іноді нейроретинопатія може зустрічатися й на ранніх стадіях гіпертонічної хвороби (ІА і ІБ).

Наведені зміни очного дна спостерігаються в більшості осіб, які хворіють на гіпертонічну хворобу (за даними різних авторів, від 75 до 89–96% хворих). Як свідчать результати досліджень, у більшості хворих (82%) ураження судин сітківки і головного мозку адекватні. Разом із тим у хворого на гіпертонічну хворобу спостерігається нормальне очне дно.

Залежно від патогенезу судинної гіпертензії картина очного дна має свої особливості.

При артеросклеротичній формі на перший план виступають зміни з боку судин, особливо артерій, у вигляді потовщення їхніх стінок, тоді як набряк сітківки для цього стану нехарактерний. Ураження зорового нерва найчастіше полягає в розвитку атрофії без попереднього застійного диска.

**При нирковій гіпертензії** розвивається різке звуження судин без виражених, особливо на початковій стадії хвороби, склеротичних змін у них. Характерна велика кількість ексудативних явищ, що поягають у численних пластинчастих білих плямах на сітківці, загальному її сіруватому фоні, набряку диска зорового нерва аж до картини застійного диска, дрібних і крупних крововиливів біля заднього полюса очного яблука. Типова "фігура зірки" в ділянці жовтої плями. Можливе відшарування сітківки. Поява ретинопатії й нейроретинопатії – несприятлива прогностична ознака: при цьому хворі рідко живуть більше 1–2 років, і сліпота в них, як правило, не встигає розвинути.

**При хронічній мієлоїдній лейкемії** характерні розкидані по сітківці, в основному на периферії, жовтувато-білі округлі утворення розміром  $1/5$ – $1/3$  діаметра диска зорового нерва. Ці утворення – мієломи – дещо виступають над рівнем сітківки й оточені кільцем крововиливу. Уся сітківка потовщена навколо диска зорового нерва. Межі його нечіткі. При розвиненій анемії унаслідок блідості очного дна диск зорового нерва виявити важко. Утрачається тонус судин, артерії не відрізняються від вен. Навколо судин виявляються своєрідні ніжно-білі оболонки, що є лейкоцитарною інфільтрацією навколосудинних просторів і судинних стінок.

Офтальмологічні зміни зустрічаються більш ніж у 80% хворих із мієлоїдною лейкемією. Зорові функції страждають значно рідше (у 5–8% хворих). Зниження зору зумовлене виникненням крововиливів і мієлом у макулярній ділянці. Розмір їх досягає  $1/2$  діаметра диска зорового нерва. Під час розвитку захворювання кількість мієлом збільшується, причому вони утворюються не тільки в сітківці, але й у твердій мозковій оболонці, кістках та інших органах.

Морфологічно мієломами є конгломерати з незрілих клітин білої крові (мієлобласти, мієлоцити), виникають у сітківці подібно до метастазів новоутворень.

У хворих на лімфоїдну лейкемію зміни очного дна постійні й характерні. Проявляються вони у блідо-жовтому відтінку й дрібних круглих крововиливах у середніх шарах сітківки. Крововиливи розташовуються переважно на периферії. Проте вони можуть виявлятися й у центрі, зокрема в області диска зорового нерва, який має злегка набряклий вигляд. У таких випадках страждають зорові функції. Зміни в сітківці тісно пов'язані зі станом крові й у період поліпшення загального стану можуть зникати.

Морфологічно виявляється інфільтрація власне судинної оболонки лімфоїдними елементами. Інфільтрація розповсюджується по ходу судин подібно до запального процесу.

При анеміях зміни очного дна менш типові. Загальна ознака всіх анемій – бліде забарвлення очного дна. На блідому фоні видно знебарвлені судини сітківки й хоріоїдеї. Унаслідок зменшення кількості гемоглобіну й кисневої недостатності порушується проникність судинних стінок. Виникає набряк сітківки в ділянці диска зорового нерва і в центральній зоні, що ще більше підкреслює блідість очного дна. Виявляються плазморагії й численні геморагії, які мають блідуватий блискучий вигляд. Часто підвищується венозний пульс. Зорові функції залежать від локалізації крововиливів, плазморагій і ділянок набряку сітківки.

Однією з причин ураження органа зору як вродженого, так і набутого характеру є **токсоплазмоз**. Патогенність токсоплазм по відношенню до очних тканин, перш за все до сітківки, обумовлюється особливою спорідненістю паразита до нервових клітин. З цієї ж причини більш ніж у 90% хворих із вродженим токсоплазмозом рентгенологічно в мозку виявляються кальцифіковані ділянки.

Збудник захворювання належить до класу джгутикових із сімейства трипаносомід. Токсоплазми розташовуються внутрішньоклітинно, виявляються в псевдокістах. Носії паразита – домашні (кішки, собаки) і дикі (ховрахи, миші, щури) тварини, від яких відбувається зараження людини. Доведена можливість зараження також від свиней, великої рогатої худоби, курей і кролів. Токсоплазмоз досить часто виявляється й серед здорового населення, що підтверджується позитивною реакцією скріплення комплекменту з токсоплазменними антигенами.

Шляхи зараження токсоплазмозом різноманітні. Воно може відбуватися через слину і слиз верхніх дихальних шляхів. Проте найбільш поширений аліментарний шлях зараження – через забруднені руки, а також при споживанні недостатньо оброблених термічно м'яса, молока, яєць. У працівників м'ясокомбінатів, ветеринарних служб, віваріїв передача збудника можлива, крім того, через пошкоджену шкіру, слизову оболонку рота, носоглотку, кон'юнктиву.

### ЗМІНИ ОРГАНА ЗОРУ ПРИ ЦУКРОВОМУ ДІАБЕТІ.

Діагноз цукрового діабету встановлюють на підставі патологічно підвищеного вмісту глюкози в крові (3,35–6,00 ммоль/л, або 60–100 мг/100 мл за глюкозооксидазним методом). Визначення глюкози в сечі не є абсолютно достовірним критерієм діагностики й контролю, проте глюкозурія є свідченням визначення толерантності до глюкози. На даний час більшість фахівців згодна з тим, щоб вважати реальними показники нормального і підвищеного вмісту глюкози в крові, запропоновані ВОЗ (1985). Нормальним є вміст глюкози менше 5,55 ммоль/л натще і менше 7,7 ммоль/л через 2 год. після навантаження вуглеводами. Патологічними вважаються показники більше 6,7 ммоль/л натще й 11,1 ммоль/л через 2 год. після вуглеводного навантаження.

**Діабетична ретинопатія.** При цукровому діабеті частіше, ніж при інших ендокринних захворюваннях спостерігаються різні ураження органа зору – запальні захворювання повік і кон'юнктиви, ксантелазми, ангіопатії бульбарної кон'юнктиви й епісклери, парези окорухового апарату, різні форми кератодистрофії, передні увеїти, рубеоз райдужки, порушення гемо- й гідродинаміки ока. Більшість із перерахованих уражень мають неспецифічний характер, і цукровий діабет при цьому слід розглядати, як чинник ризику, що підвищує частоту їх виникнення й тяжкість.

До специфічних діабетичних уражень очей належать діабетична ретинопатія, що є одним із найважчих офтальмологічних проявів цукрового діабету, ускладнюється при прогресі процесу шляхом зростання новоутворених судин, рецидивуючими внутрішньоочними крововиливами, фіброзом склоподібного тіла, тракційним відшаруванням сітківки, неоваскулярною глаукомою, атрофією зорового нерва. Діабетична ретинопатія має тенденцію до

збільшення і є однією з основних причин незворотної сліпоти серед населення розвинених країн світу. Сліпота у хворих на цукровий діабет настає в 25 разів частіше, ніж у загальній популяції. Інвалідність по зору спостерігається більш ніж у 10% хворих на цукровий діабет. Ретинальні судинні ускладнення виявляються у хворих як із I, так і з II типом цукрового діабету.

Патогенез діабетичної ретинопатії визначається порушенням вуглеводного обміну при цукровому діабеті. На місцевому рівні формується замкнуте коло, що включає дифузну ретинальну гіпоксію, посилення анаеробного метаболізму сітківки, розвиток місцевого ацидозу, мікроангіопатії, венозний застій із подальшим формуванням ділянок глибокої гіпоксії і розвитком проліферативних процесів. Патогенетичне лікування діабетичної ретинопатії повинне бути в першу чергу спрямоване на усунення або ослаблення щонайменше одного з трьох чинників: гіпоксії, ацидозу та венозного застою.

Спостереження останніх років свідчать про зростання частоти діабетичної ретинопатії, що пояснюється збільшенням тривалості життя хворих на цукровий діабет, яка призводить до більшої тривалості захворювання й розширення можливості дії чинників ризику, таких як гіперхолестеринемія (ГХС), протеїнурія (П), артеріальна гіпертензія (САГ) систоли, надмірна маса тіла (НМТ), інфекційні захворювання, різні хронічні інтоксикації (зокрема тютюнопаління, алкоголізм). Указані чинники ризику розвитку діабетичної ретинопатії однакові для всіх типів цукрового діабету, але ступінь їхнього впливу різний. Для хворих ІЗЦД чинники ризику діабетичної ретинопатії за ступенем значущості розподіляються наступним чином: ГХС, П, САГ, НМТ, а для хворих ІНЦД – САГ, П, НМТ, ГХС. Найбільш універсальним і значущим чинником ризику розвитку і прогресу діабетичної ретинопатії як при ІЗЦД, так і при ІНЦД є тривалість декомпенсації діабету, хоча при цукровому діабеті I типу вона зустрічається в 3 рази частіше.

Прогресу початковій діабетичній ретинопатії сприяють вагітність і пологи, що обумовлює показання до переривання вагітності.

Відмічено, що у хворих на цукровий діабет із міопією середнього і високого ступеня (розтягування очного яблука), а також при рубцевих змінах на очному дні діабетична ретинопатія протікає сприятливіше. Це пояснюється дистрофічними процесами, які починаються в сітківці, мають місце при даних станах ока і обумовлюють зниження інтенсивності обміну речовин у ній.

Провідними методами діагностики діабетичної ретинопатії є офтальмоскопія (пряма і зворотна), а також офтальмобіомікроскопія з флюоресцентною ангіографією (мал. 11.2). Картина очного дна при ушкодженні сітківки у хворих на цукровий діабет відрізняється великим поліморфізмом. На ранній стадії діабетичної ретинопатії спостерігаються нерівномірні розширення, повнокров'я і посилення звитості вен сітківки, одиничні мікроаневризми й дрібноточкові крововиливи у вигляді плям у центральному відділі. При подальшому розвитку процесу виникають облітерація судин,



неоваскуляризація, точкові крововиливи, жовто-білі воскоподібні помутніння, що зливаються між собою і створюють кільцеподібні фігури навколо диска зорового нерва, у ділянці жовтої плями і між верхньою та нижньою скроневиими артеріолами. Для пізньої стадії діабетичної ретинопатії, крім описаних змін, характерні посилення неоваскуляризації з розповсюдженням її на диск зорового нерва, поява обширних ретинальних і преретинальних крововиливів, нерідко із проривом у склоподібне тіло, розростання сполучної тканини в сітківці та склоподібному тілі у вигляді мембран, тяжів і плівок, що призводить до тракційного відшарування сітківки, її розривів, вторинної глаукоми. Проліферативні вогнища в порожнині ока при діабетичній ретинопатії на відміну від звичайних постгеморагічних рубцевих змін можуть самостійно розвиватися з новоутворених судин.

Широко користуються класифікацією діабетичної ретинопатії, що виділяє три її стадії: непроліферативну, препроліферативну, проліферативну.

*Непроліферативна* стадія характеризується появою мішкоподібних мікроаневризм, змінами вен у вигляді розширення й утворення петель, точковими і дрібноплямистими крововиливами, твердими (воскоподібними), м'якими (хмаркоподібними або ватоподібними) ексудатами, хлопкоподібними плямами і набряком макулярної ділянки. На *препроліферативній* стадії (мал. 11.3) вказані зміни очного дна більш виражені, крім того, виявляються ділянки сітківки, позбавлені кровопостачання через тромбоз дрібних судин. На *проліферативній* стадії з'являються новоутворені судини, пенетруючі в склоподібне тіло з подальшими крововиливами в нього і фіброгліальною проліферацією, внаслідок чого відбувається відшарування сітківки й атрофія зорового нерва (мал. 11.4).

Якщо цукровий діабет протікає на тлі гіпертонічної хвороби, атеросклерозу, нефропатії, до специфічних змін очного дна приєднуються ознаки, властиві даним захворюванням.

Поєднання діабетичної ретинопатії з нефропатією (нирково-ретинальний синдром), за даними різних авторів, зустрічається в 50–70% хворих на цукровий діабет (частіше – при ІЗЦД, рідше – при ІНЦД). При цьому осередкові зміни сітківки (наявність мікроаневризм, інtrarетинальних мікросудинних аномалій, твердого ексудату і вазопроліферації) у таких хворих проявляються більшою мірою, ніж у хворих без нефропатії. При діабетичному нирково-ретинальному синдромі виявлена кореляція між стадією нефропатії та ступенем осередкових змін у сітківці. У хворих на ІНЦД нефропатія є чинником ризику зниження зорових функцій, що пов'язане зі збільшенням частоти розвитку макулопатії, а також препроліферативної і проліферативної діабетичної ретинопатії. До чинників ризику розвитку і прогресування нирково-ретинального синдрому у хворих на цукровий діабет належать: артеріальна гіпертензія, порушення мікроциркуляції і зміни ліпідного спектра сироватки крові.

При ранній діагностиці діабетичної ретинопатії, коли у хворих на цукровий діабет після офтальмоскопії ще не виявляються явні ознаки ураження сітківки, важливу роль відіграють такі методи дослідження, як визначення кольоросприйняття, темної адаптації, часу відновлення початкової гостроти зору після макулярного засвічування, а також електрофізіологічні дослідження (ЕРГ, ЕОГ, визначення порогів ЕЛ і ЕЧ), що дозволяють зафіксувати зниження функціональної здатності зорового аналізатора за даної патології.

Для діагностики ускладнень діабетичної ретинопатії – проліферативних змін склоподібного тіла і тракційного відшарування сітківки, особливо при непрозорих середовищах ока, вирішальне значення має ультразвукове дослідження як А-, так і В-методом, за допомогою якого можливо не тільки виявити, але й локалізувати структурні внутрішньоочні зміни, а також визначити їх характер і поширення.

**Діабетична катаракта.** На другому місці серед уражень органа зору у хворих на цукровий діабет після діабетичної ретинопатії знаходиться катаракта. Справжня діабетична катаракта частіше зустрічається в дітей і молодих людей, в основному осіб жіночої статі, і як правило буває двобічною. На відміну від вікової катаракти діабетична катаракта прогресує дуже швидко, особливо в дітей, і може розвинутися протягом 2–3 місяців, кількох тижнів і навіть годин (при діабетичній комі) на тлі високого вмісту цукру в крові (16,6–19,4 ммоль/л). При діагностиці початкових стадій діабетичної катаракти, крім звичайного офтальмологічного огляду, велике значення має біомікроскопія, що дозволяє виявити окремі пластівчасті сірувато-білі помутніння в задніх шарах кришталика ("чашоподібна катаракта"), а також субкапсулярні вакуолі у вигляді темних, оптично порожніх, круглих або овальних зон. Надалі при значному помутнінні кришталика специфічні особливості діабетичної катаракти не такі виразні, і вона нагадує будь-яку іншу катаракту. У патогенезі діабетичної катаракти провідне значення надається зміні хімічного складу та тканини кришталика. Вікові катаракти у хворих на цукровий діабет виявляються в 5 разів частіше, ніж в осіб, що не хворіють на діабет. Діабетична катаракта піддається хірургічному лікуванню. Але в більшості хворих катаракта поєднується з ретинопатією, що не гарантує сприятливого результату операції.

#### ***Лікування діабетичних уражень органа зору.***

Нормалізація обмінних процесів при цукровому діабеті є основою для лікування всіх його ускладнень, зокрема уражень органа зору. Провідним чинником у профілактиці, стабілізації та лікуванні діабетичних уражень органа зору є раціональна терапія цукрового діабету, спрямована на регуляцію вуглеводного, жирового, білкового і водно-сольового обміну.

Основними показниками нормалізації обмінних процесів при цукровому діабеті є нормальна концентрація цукру в крові (що не перевищує на теще 6 ммоль/л) і відсутність його в сечі. Це забезпечується призначенням відповідної дієти й антидіабетичних препаратів.

Комплексне лікування цукрового діабету передбачає, перш за все, дієтотерапію. Їжа повинна бути багатою на білки, містити мало жирів і обмежену кількість вуглеводів. Виключаються легкозасвоювані вуглеводи: цукор, цукерки, варення, торти, тістечка, печиво, повидло, мармелад та інші подібні продукти. Підлягають обмеженню: білий хліб, макарони, вермішель, вироби з білої муки та рису. Одним з основних компонентів "вуглеводного раціону" є овочі й фрукти. Небажано вживати тваринні тугоплавкі жири (свиняче, бараняче, яловиче сало), а також продукти з великим вмістом холестерину (яйця).

Джерелом білка для хворих на цукровий діабет повинні бути нежирні сорти м'яса, варена риба, молоко, сир.

У 1/3 хворих на ІНЦД в легкій формі вдається домогтися нормалізації обмінних процесів без використання гіпоглікемічних препаратів.

До найбільш ефективних антидіабетичних засобів належать препарати інсуліну тваринного і гомологічного (людського) походження. Інсулінотерапія – засіб вибору при декомпенсованому цукровому діабеті під час вагітності, в період годування груддю, а також при важких судинних ускладненнях, зокрема при проліферативній стадії діабетичної ретинопатії. Вона вважається ефективною, якщо через 2 год. після їди глікемія не перевищує 9,98–11,1 ммоль/л. Доза інсуліну визначається на підставі клінічного стану хворого, концентрації цукру в крові натще і протягом доби. Призначення підвищеної дози інсуліну призводить до різкого зниження концентрації цукру в крові аж до розвитку гіпоглікемічної коми, появи ділянок ліподистрофії в підшкірній клітковині, затримки рідини в організмі. Крововиливи в сітківку, що виникають у певних випадках, можуть бути також проявом гіпоглікемії, що спричиняє надходження в кров значної кількості адреналіну й кортикостероїдів, унаслідок чого вражаються найбільш чутливі у хворих на цукровий діабет ретинальні судини.

Пероральні цукрознижувальні засоби – сульфаніламідні і бігуаніди – застосовуються в поєднанні з дієтотерапією в більшості хворих старших 35 років при ІНЦД середньої тяжкості, без кетоацидозу, погіршення живлення, ускладнень або супутніх захворювань, а також при лабільному перебігу діабету для посилення дії інсуліну, зменшення числа його ін'єкцій.

До можливих побічних проявів цукрознижувальних сульфаніламідів належать головний біль, диспептичні явища, алергія (свербіж, дерматити), лейкопенія, тромбоцитопенія, порушення функції печінки. Протипоказанням до прийому сульфаніламідів є прекомагозний стан, кетоацидоз, дитячий і юнацький вік, вагітність, лактація, гострі інфекційні захворювання, легкі форми цукрового діабету, що компенсуються дієтотерапією, порушення функції печінки і нирок, лейкопенія, гранулоцитопенія, алергія на сульфаніламідні препарати.

Як допоміжні засоби, що доповнюють дієтотерапію й медикаментозне лікування, при цукровому діабеті широко застосовують лікарські рослини. Гіпоглікемізуючий ефект мають багато рослин. До них, зокрема, належать

листя берези, глід, листя брусниці, бузина, женьшень, заманиха, звіробій, суниця, золототисячник, кропива дводомна, польовий хвощ, росянка круглолиста, кульбаба звичайна, кукурудзяні рильця, льон, корінь лопуха, м'ята, пустирник, горіх волоський, горіх манчжурський, подорожник, паго-ни бузку, листя чорної смородини, каштани, сушениця болотна, цикорій, чебрець, шипшина, елеутерокок, лавровий лист. Застосовуються вони у вигляді настоїв і відварів, що готуються в домашніх умовах.

Істотним у лікуванні діабетичної ретинопатії є застосування лікарських препаратів, що викликають зниження концентрації холестерину в крові, ангіопротекторів, стероїдів анаболізму, імуностимуляторів, вітамінів, біогенних стимуляторів, ферментів і коферментів, десенсибілізуючих та інших.

З ангіопротекторів у лікуванні діабетичної ретинопатії використовуються пармідін (продектін, ангінін), добезілат кальцію (доксиум), етамзілат (діцінон), трентал (пентоксифілін) та інші препарати. Ангіопротектори мають вплив на реологічні властивості крові, підвищують еластичність мембран еритроцитів, загалом позитивно впливають на перебіг діабетичної ретинопатії.

Пармідін приймають по 1–3 пігулки (0,25 г) 3–4 рази на добу після їди (починати прийом слід із мінімальної дози, поступово збільшуючи її до максимальної). Курс лікування – від 2 до 6 місяців і більше.

Етамзілат випускається в пігулках по 0,25 г і у вигляді 12,5% розчину. Перорально призначають по 1 пігулці 2 рази на добу протягом 2–4 місяців, внутрішньом'язово – по 2 мл розчину щодня протягом 1–1,5 місяця. Найкращий ефект лікування спостерігається при субкон'юнктивальному або ретробульбарному введенні препарату (по 1 мл розчину 2 рази на добу протягом 10–14 днів). Не слід застосовувати препарат при крововиливах у сітківку і склоподібне тіло, викликаних антикоагулянтами.

Трентал призначається перорально по 0,2 г (2 пігулки) 2–3 рази на добу після їди протягом 1–1,5 місяця 2 рази на рік. Хороший терапевтичний ефект спостерігається при субкон'юнктивальному і ретробульбарному введеннях тренталу (1 мл 2% розчину). У разі одночасного застосування антигіпертензивних препаратів дозу тренталу слід зменшити. Протипоказаний трентал у перші місяці вагітності.

При лікуванні діабетичної ретинопатії широко застосовують вітаміни й біологічні стимулятори.

Застосування аскорбінової кислоти обумовлене її здатністю нормалізувати проникність капілярів шляхом синтезу колагену і проколагену, покращувати окислювально-відновні процеси, регулювати вуглеводний обмін, прискорювати регенерацію тканин, стимулювати утворення стероїдних гормонів. Призначається препарат перорально в пігулках (до 0,6 г на добу) або внутрішньом'язово (по 2 мл 5% розчину щодня, 20–30 ін'єкцій на курс). Одночасне призначення аскорбінової кислоти з рутином (перорально по 0,02–0,05 г 2–3 рази на день) сприяє посиленню нормалізуючої дії на проникність судинної стінки.

З метою поліпшення кровообігу і живлення сітківки хворим із діабетичною ретинопатією призначаються препарати нікотинової кислоти (вітамін РР): ксантинолу нікотинат (компламін, теонікол, ксавін), нікошпан, нікотинамід.

До лікувального комплексу при діабетичній ретинопатії включають також вітаміни А, В<sub>1</sub>, В<sub>2</sub>, В<sub>6</sub>, В<sub>12</sub> у загальноприйнятих дозах. Є повідомлення про позитивні результати використання в комплексному лікуванні хворих на діабетичну ретинопатію відвару з пшеничних висівків, водорозчинних вітамінів групи В.

Поліпшенню кровопостачання сітківки на ранніх стадіях діабетичної ретинопатії сприяють біостимулятори: склоподібне тіло (підшкірно або внутрішньом'язово по 2 мл щодня, курс – 25–30 днів), екстракт алое (внутрішньом'язово по 1 мл щодня, курс – 25–30 днів), ФІБС (підшкірно по 1 мл, на курс – 30–35 ін'єкцій), екстракт плаценти (підшкірно по 2 мл 1 раз протягом 7–10 днів, на курс – 3–4 ін'єкції).

Позитивний вплив на перебіг проліферативної діабетичної ретинопатії справляє солкосерил, який поліпшує кисневий баланс тканин, компенсаторні механізми окислювально-відновних процесів і перешкоджає неоваскуляризації. Препарат в ампулах призначається внутрішньом'язово по 4 мл 2 рази на тиждень (на курс – 12 ін'єкцій) або субкон'юнктивально.

У комплексному лікуванні проліферативної ретинопатії застосовують антиоксидант емоксипін, як інгібітор перекисного окислення ліпідів. Препарат вводиться субкон'юнктивально, парабульбарно й ретробульбарно.

Позитивні результати спостерігаються при застосуванні лікувального плазморефузії і трансфузії плазмозамінників гемодинамічної дії. Інфузії реополіглюкіну – препарату низькомолекулярного декстрину – сприяють зменшенню агрегації формених елементів крові, переміщенню рідини з тканин у кров'яне русло, нормалізації мікросудинних змін очного дна у хворих на ІЗЦД. Використовується також поєднання реополіглюкіну (0,3 мл), дексазону (0,2 мл), гепарину (700 ЕД, 0,2 мл), які вводяться ретробульбарно.

### ЗМІНА ОРГАНА ЗОРУ ПРИ ЗАХВОРЮВАННЯХ ЩИТОПОДІБНОЇ ЗАЛОЗИ.

Хвороби щитоподібної залози широко поширені, серед інших ендокринних захворювань за частотою виникнення поступаються лише цукровому діабету. За останні роки відзначають помітні зміни в структурі захворюваності щитоподібної залози: зросла частота виникнення злоякісних новоутворень щитоподібної залози, збільшилось відносно число хворих, особливо серед молодих пацієнток, на аутоімунний тиреоїдит. Проте за частотою специфічних змін органа зору провідними захворюваннями щитоподібної залози залишаються дифузний токсичний зоб і гіпотиреоз.

**Дифузний токсичний зоб** (struma diffusa toxica; базедова хвороба, хвороба Грейвса, хвороба Пері, хвороба Флаяні) – найбільш поширене захворювання щитоподібної залози, яке клінічно виявляється синдромом тиреотоксикозу.

Дифузний токсичний зоб є в більшості спостережень органоспецифічним аутоімунним захворюванням. Активація імунної системи супроводжується появою в кровотоці активованих Т-лімфоцитів-супресорів і специфічних аутоантитіл, зокрема антитіл до рецепторів, специфічних для тиреотропного гормону. Дифузний токсичний зоб є полігенним багатфакторним захворюванням, яке розвивається в осіб зі специфічним, генетично обумовленим дефектом системи імунітету. До чинників ризику виникнення цього захворювання належать психічні травми, алергізуючі лікарські засоби, вірусні інфекції, запальні захворювання, особливо тонзиліти, та ін. Відсутність повноцінної активності Т-лімфоцитів-супресорів призводить до неконтрольного розмноження клітин "забороненого" клона і вироблення тиреостимулюючих антитіл, або тиреостимулюючих імуноглобулінів. Ці антитіла зв'язуються з рецепторами для тиреотропного гормону на поверхні тироцитів, що стимулює функціональну активність цих клітин і їхнє розмноження, у свою чергу це спричиняє посилений викид у кров'яне русло гормонів щитоподібної залози з подальшим розвитком клінічної картини тиреотоксикозу.

Нині **ендокринну офтальмопатію** вважають самостійним аутоімунним захворюванням із переважним ураженням ретробульбарної клітковини і окоорухових м'язів. Дифузний токсичний зоб і ендокринна офтальмопатія мають різну імуногенетичну основу: кореляція між титром антитіл до аутоантигенів окоорухових м'язів і титром тиреоїдних антитіл відсутня. Імунологічним маркером ендокринної офтальмопатії є антитіла до мембран окоорухових м'язів, маркером дифузного токсичного зобу – тиреоїдстимулюючі антитіла. Припускають, що гени, які кодують схильність до обох захворювань, розташовані поблизу однієї генетичної ділянки. До речі, відмічений паралелізм між тяжкістю офтальмопатії і нікотинізмом, що пов'язують з імуотропною дією нікотину.

Чіткого уявлення про причину й механізм розвитку ендокринної офтальмопатії немає, що відображається у використанні безлічі термінів: екзофтальмічна офтальмоплегія, ендокринна орбітопатія, дистереїдна офтальмопатія, тиреотропний екзофтальм, тиреоїдна міопатія, ендокринна міопатія, інфільтративна офтальмопатія, конгестивна офтальмопатія. Немає і єдиної загальноклінічної класифікації ендокринної офтальмопатії.

Практичне значення для характеристики офтальмологічних проявів при дифузному токсичному зобі має класифікація А. Ф. Бровкіної і співавторів, відповідно до якої виділяють три форми ендокринної офтальмопатії: *тиреотоксичний екзофтальм, набряклий екзофтальм і ендокринна міопатія*.

Провідними клінічними проявами *тиреотоксичного екзофтальму* є незначна протрузія очних яблук, рідке мигання, ретракція верхньої повіки (симптом Кохера), відставання верхньої повіки при повільному опусканні очей (симптом Грефе), тремор закритих вік (симптом Розенбаха), підвищений блиск очей (симптом Краузе), недостатність конвергенції (симптом

Мебіуса) і недоведення очних яблук назовні. Симптоми тиреотоксичного екзофтальму багато років можуть залишатися стабільними, досягнувши еутиреїдного стану, а також мати місце в пацієнтів, які не страждають на підвищену секрецію тиреоїдних гормонів, що дозволяє вважати назву цієї форми ендокринної офтальмопатії недостатньо точною.

*Набряклий екзофтальм* характеризується скороминучим набряком переокулярної тканини, що призводить до протрузії очей (частіше двобічної) до 25–29 мм і більше, появи різко виражених симптомів Грефе і Мебіуса. Обмежується рухливість очних яблук, розвивається диплопія. Під час прогресування процесу настає повна офтальмоплегія. Важко або навіть узагалі неможливо зімкнути очні щілини, наростає біль в орбіті, порушується чутливість рогівки, що призводить до її виразки, виникає "білий" ("скляний") хемоз кон'юнктиви, який потім переходить у "червоний". У результаті ураження окорухових м'язів біля вершини орбіти виявляються ознаки застійних дисків зорових нервів із їх подальшою атрофією, виявляється виражений венозний стаз, підвищується внутрішньоочний тиск. Може мати місце ретробульбарний неврит із зниженням гостроти зору, розвитком центральної скотоми і порушенням сприйняття зеленого кольору. З урахуванням морфологічних змін в окорухових м'язах і клітковині орбіти виділяють три стадії набряклого екзофтальму: клітинна інфільтрація, перехід у фіброз і фіброз.

*Ендокринна міопатія* починається зі слабкості одного, двох або декількох окорухових м'язів, частіше верхньої прямої і зовнішньої прямої, що призводить до диплопії й обмеження рухливості ока догори і назовні. Розвивається косоокість (до 15–60°) і відхилення очного яблука донизу. Протрузія ока навідрізу від набряклого екзофтальму не виражена, не характерне і зниження чутливості рогівки. Окорухові м'язи при цьому синдромі ущільнюються і потовщуються, їхня колагенова проліферація, атрофія і жирова інфільтрація прогресують. Ендокринна міопатія, як і інші форми ендокринної офтальмопатії (за даною класифікацією), зустрічається не тільки при дифузному токсичному зобі, але й при гіпо- й еутиреозі.

Важлива роль у діагностиці, визначенні етіології й патогенезу, оцінці тяжкості ендокринної офтальмопатії належить ультразвуковому дослідженню як А-, так і В-методом, комп'ютерній томографії орбіт, за допомогою яких визначається розмір ретробульбарного простору, товщина окорухових м'язів і їх акустична щільність. При виражених формах ендокринної офтальмопатії (набряклий екзофтальм на стадії інфільтрації) ретробульбарний простір збільшується на 50% і більше, прямі окорухові м'язи потовщуються до 7–7,5 мм (у нормі – 4–4,5 мм), для стадії фіброзу характерне збільшення акустичної щільності м'язів.

Як допоміжний метод ранньої діагностики ендокринної офтальмопатії використовується позиційна тонометрія для вимірювання внутрішньооч-

ного тиску при погляді догори і назовні, яка в такій позиції підвищується більш ніж на 2 мм рт. ст.

О. Б. Ченцова і співавтори з метою диференційної діагностики захворювань орбіти вивчали тезиграфію слізної рідини. Ними відмічена кристалографічна картина, характерна для ендокринної офтальмопатії: дрібні, майже паралельні голки кристалів, що пучками розходяться під прямим кутом, частіше в чотири сторони; дрібні, спаяні кристали, моноліти у вигляді ґрат; тонкі кристали, що безладно розташовані; рідкісні куцисті кристали.

З інших, зокрема ранніх, офтальмологічних проявів при дифузному токсичному зобі слід зазначити порушення мікроциркуляції лімба, кон'юнктиви очного яблука й епісклери, що виявляються при біомікроскопії, а також підвищену частоту симптоматичної гіпертензії очей із зоровими функціями, що тривалий час зберігаються.

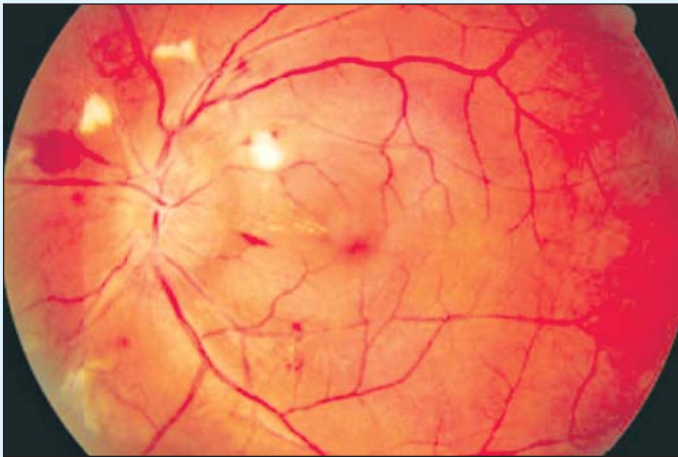
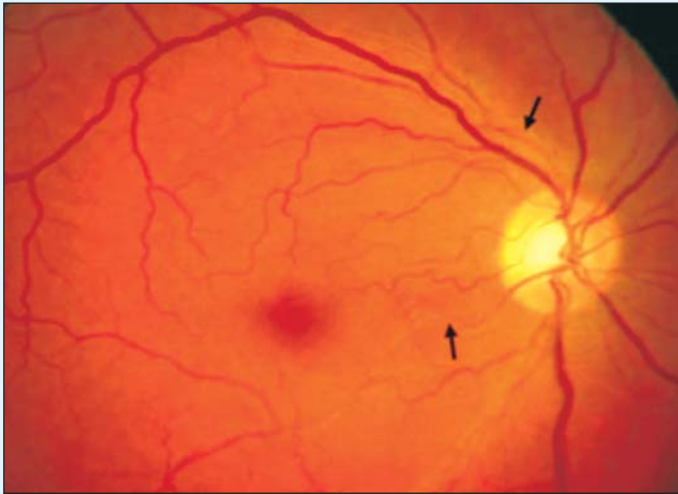
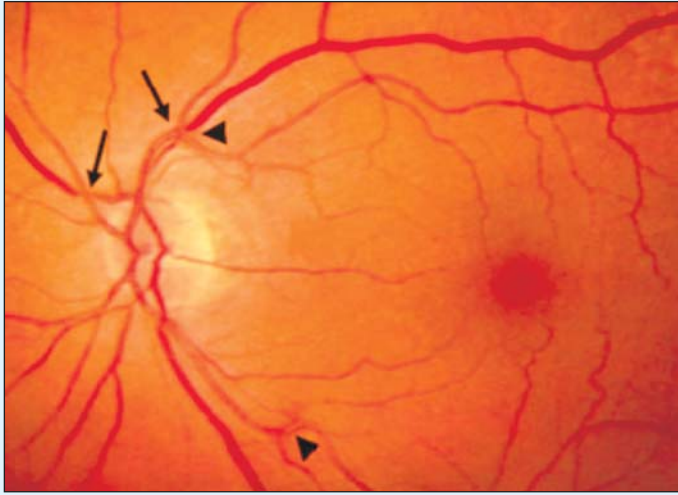
**Лікування** дифузного токсичного зобу в даний час здійснюється трьома методами: медикаментозним, хірургічним або радіохірургічним за допомогою радіонукліда йоду. Метою лікування є ліквідація тиреотоксикозу і його проявів, як клінічних, так і лабораторних.

У медикаментозній терапії застосовують тиреостатичні препарати, сполуки йоду, карбонат літію, перхлорат калію, бета-блокатори. Вибір препарату залежить від віку хворого, ступеня вираженості клінічних симптомів, тяжкості захворювання, ступеня збільшення щитоподібної залози, наявності інших супутніх захворювань і функціонального стану внутрішніх органів.

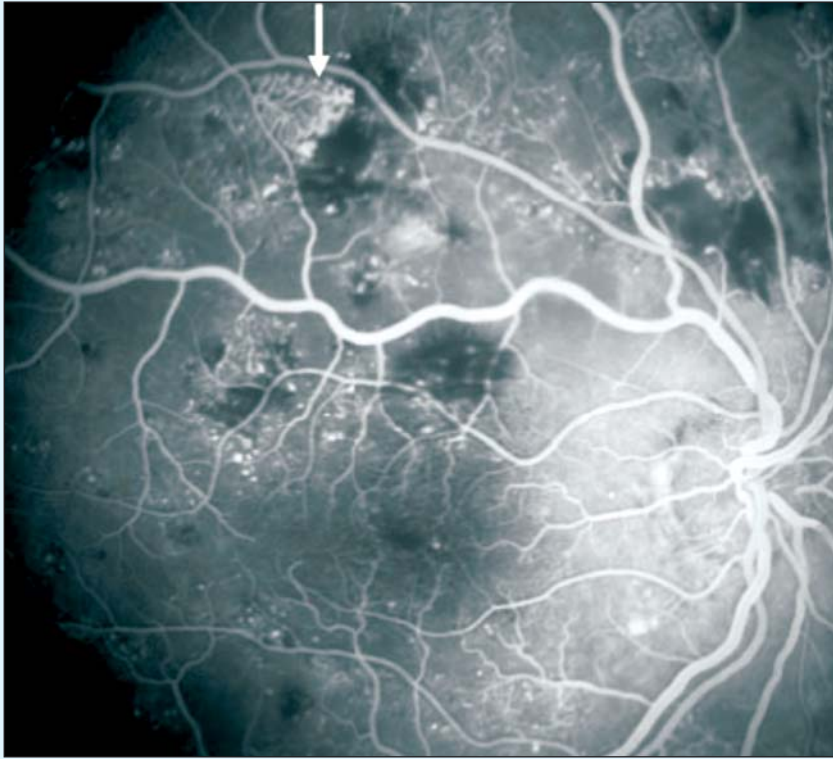
Широкого поширення в лікуванні дифузного токсичного зобу набув тиреостатик мерказоліл, або його аналоги – метімазол, карбімазол, тіамазол. Препарат призначають перорально після їди: при захворюванні легкої і середньої тяжкості – по 0,005 г 3–4 рази на добу, при тяжкій формі – по 0,01 г 3–4 рази на добу. Після настання ремісії (через 3–6 тижнів) добову дозу зменшують через кожних 5–10 днів на 0,005–0,01 г і поступово підбирають мінімальні дози (0,005 г 1 раз на добу, через день або 1 раз на 3 дні), які призначають до отримання стійкого терапевтичного ефекту. При дуже ранньому припиненні лікування можливий рецидив захворювання. Підтримуючу добову дозу мерказолілу приймають протягом декількох місяців.

Йодиди – одні з перших лікарських речовин, які почали використовувати для лікування тиреотоксикозу багато десятиліть тому. У даний час доведено, що великі дози йодидів (більш ніж 0,1 мг на 1 кг маси тіла) пригніблюють транспортування йоду й біосинтез тиронінів у тироцитах, а також знижують швидкість надходження тиреоїдних гормонів зі щитоподібної залози в кровотоки, що викликає швидке зниження концентрації тиреоїдних гормонів у сироватці крові. Йодиди застосовують при передопераційній підготовці хворих із дифузним токсичним зобом, а також разом з антитиреоїдними препаратами при лікуванні тиреотоксичного кризу. З цієї метою ви-

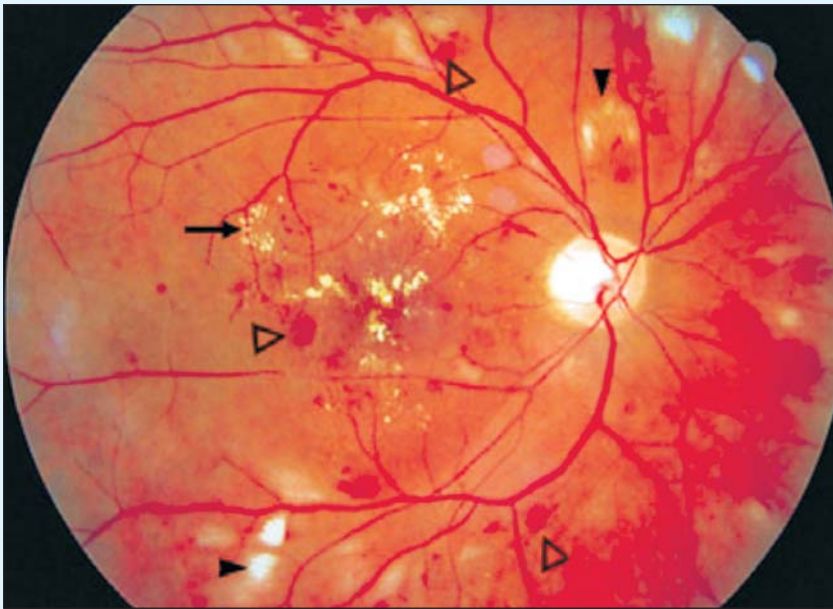




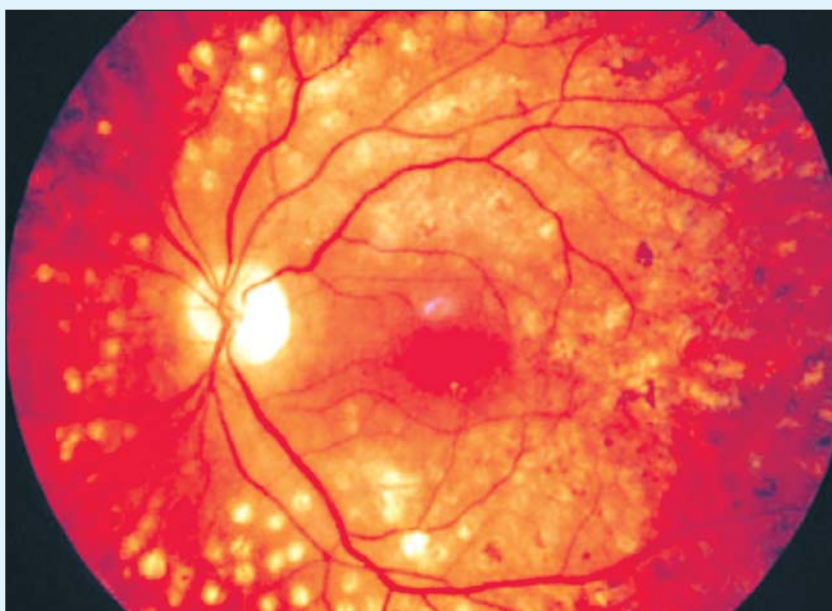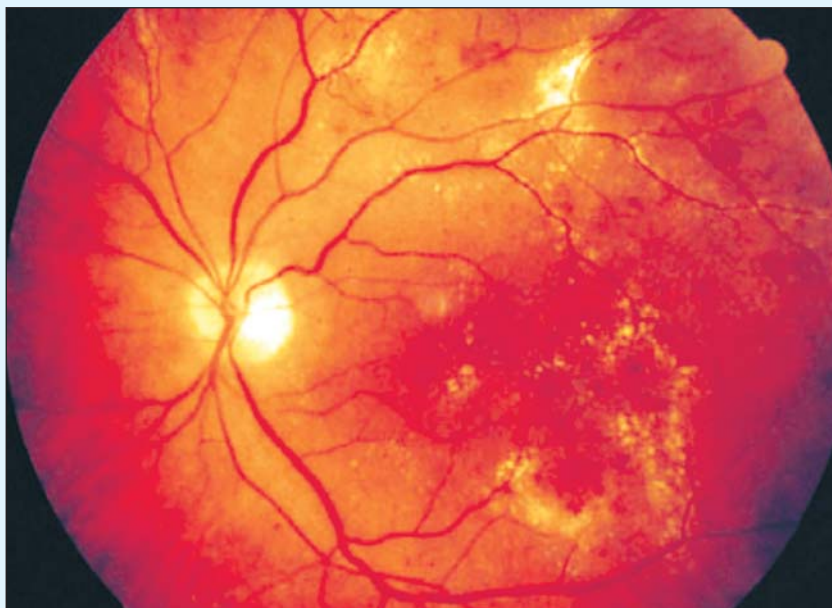Мал. 11.1. Гіпертонічна нейроретинопатія



Мал. 11.2. Флюоресцентна ангиографія



Мал. 11.3. Препроліферативна ДР



Мал. 11.4. Проліферативна ДР

користують розчин Люголя (суміш 5% йоду і 10% йодиду калію). Ефективними є дози 2–4 мг йоду на 1 кг маси тіла на добу.

Бета-адреноблокатори застосовуються при дифузному токсичному зобі для зняття гіперактивності симпатичної нервової системи і виражених адренергічних симптомів (серцебиття, дратівливість, тремор, пітливість та ін.). З цією метою використовують неселективні антагоністи: пропранолол (анаприлін, обзидан), надолол, тімолол, піндолол, лабеталол і бета-селективні антагоністи (метопролол, атенолол, есмолол, ацебутолол). Окрім неселективних бета-адреноблокаторів, у комплексному лікуванні дифузного токсичного зобу застосовують бета-адреноблокатор лопрезор залежно від тяжкості захворювання в дозах 50–150 мг/добу. При цьому в усіх хворих спостерігається позитивний ефект: нормалізується маса тіла, зменшуються тремор, пітливість, дратівливість, у спокої з'являється нормосистоля. Необхідно пам'ятати, що бета-адреноблокатори й інші симпатолітики не є засобом етіотропного лікування дифузного токсичного зобу і повинні застосовуватися як додаткова патогенетична терапія. Крім того, бета-адреноблокатори слід з обережністю застосовувати у хворих на цукровий діабет, у яких вони знижують толерантність до глюкози і маскують клінічні симптоми гіпоглікемії. Слід пам'ятати, що бета-адреноблокатори можуть провокувати прояви синдрому Рейно, напади бронхіальної астми і хронічних обструктивних захворювань легень, а також викликати серцево-судинну недостатність, призводити до брадикардії і гіпотонії. Тому бета-адреноблокатори потенційно небезпечні для хворих з аритміями й серцево-судинною недостатністю.

З метою зменшення надниркової недостатності призначають глюкокортикоїди – гідрокортизон внутрішньом'язово, початкова доза – 0,075–0,10 р. Дозу збільшують залежно від тяжкості кризи. Добова доза гідрокортизону – 0,8–1,0 р. Найбільш ефективним засобом, що знижує активність адренергічної системи, є бета-адреноблокатори. Залежно від тяжкості кризи їх вводять внутрішньовенно (1–5 мг 1% розчину індерала) або перорально по 0,02–0,04 г 3–4 рази на добу під контролем частоти пульсу. Втрату рідини купірують внутрішньовенним введенням ізотонічного розчину натрію хлориду з 5% розчином глюкози, альбуміну в загальній дозі до 3 л на добу, при серцево-судинній недостатності – до 1,5 л. При порушенні кровообігу призначають серцеві глікозиди. При підвищенні температури тіла, гіпоксії, порушеннях із боку нервової системи використовують жарознижуючі, антигістамінні препарати, седативні засоби, кисень.

Якщо комплексна терапія протягом доби не приводить до поліпшення стану хворого, застосовують перитонеальний або екстракорпоральний діаліз, обмінну гемотрансфузію або плазмофорез.

**Хірургічне лікування** дифузного токсичного зобу показане при тяжкому й середньотяжкому перебігу тиреотоксикозу, великому збільшенні щитоподібної залози, відсутності ефекту від медикаментозної терапії, зокрема в

дітей і вагітних. Проводиться субтотальна субфасціальна резекція щитоподібної залози.

**Лікування радіонуклідом йоду** показане за відсутності ефекту від медикаментозної терапії, що проводиться протягом тривалого часу, наявності невеликого дифузного збільшення щитоподібної залози у хворих старших 40 років, при рецидиві дифузного токсичного зобу після хірургічного втручання, при дифузному токсичному зобі, що протікає з вираженою серцево-судинною недостатністю, яка не дозволяє проводити тривалий курс анти tireoїдної терапії або провести хірургічне втручання.

**Лікування** ендокринної офтальмопатії при дифузному токсичному зобі проводиться індивідуально з урахуванням характеру процесу, його стадії, функціональної активності щитоподібної залози. Використовують медикаментозні, променеві, хірургічні методи або їх поєднання.

Симптоми "доброякісної" форми ендокринної офтальмопатії (tireoтоксичний екзофтальм, за класифікацією А. Ф. Бровкіної і співавторів), що поєднується з дифузним токсичним зобом, при нормалізації функції щитоподібної залози після консервативного або хірургічного лікування нерідко поступово зникають самостійно. Але, не дивлячись на досягнення еутиреоїдного стану, у деяких хворих офтальмопатія прогресує і переходить у набряклу форму.

При набряклому екзофтальмі, що поєднується з дифузним токсичним зобом або протікає самостійно, призначають препарати глюкокортикоїдів: на курс (6–7 тижнів) – 1100–1200 мг преднізолону (добова доза – 40–45 мг, в останні 5–6 днів – 5–2,5 мг), а також ретробульбарне введення дексазону – 7–10 ін'єкцій на курс по 1 мл щодня або через день, по черзі в одну й другу орбіту (при двобічному ушкодженні). З метою попередження побічних явищ глюкокортикоїдної терапії (гіпокаліємія) застосовують оротат калію – панангін. Для нормалізації імунологічного стану в перші місяці розвитку набряклого екзофтальму й міопатії суворо за показаннями використовують циклофосфан (циклофосфамід), циклоспорин, левамізол (декаріс), азатіоприн. Позитивний ефект у хворих із набряклим екзофтальмом і підвищеним вмістом тиреотропного гормону в сироватці крові спостерігається при призначенні бромкриптину (парлоделу). Для активізації обмінних процесів при ендокринній офтальмопатії застосовують солкосерил (на курс внутрішньом'язово вводять 25 ін'єкцій по 2 мл щодня) та рибоксин всередину (по 0,2–0,4 г 3 рази на день протягом 1–2 місяців).

У комплексній терапії швидкопрогресуючих офтальмопатій призначають плазмофорез, що сприяє зниженню набряку тканин орбіти і зменшенню екзофтальму.

При різко вираженому набряклому екзофтальмі використовують дистанційне рентгенівське опромінення ділянки орбіт із двох полів із захистом переднього відрізка очного яблука. Сеанси променевої терапії проводять щодня або через день, залежно від тяжкості захворювання. Разова доза оп-

ромінення складає від 75 до 200 Р, сумарна – від 600–1000 до 1100–4000 Р. Найкращий терапевтичний ефект спостерігається при поєднанні променевої терапії з лікарською (глюкокортикоїди й імуностимулятори).

На ранніх стадіях ендокринної офтальмопатії для зменшення периорбітального набряку і ступеня екзофтальму може використовуватися магнітна терапія, на пізніх стадіях (фіброз тканин орбіти) магнітотерапію застосовують лише для зменшення суб'єктивних скарг хворих.

**Хірургічне лікування** ендокринної офтальмопатії проводять для збереження ока і його функції при різкій напрузі тканин орбіти, а також для виправлення косоокості й зменшення диплопії (фіброз тканин орбіти). При різко вираженому екзофтальмі з ураженням зорового нерва й кератопатією звертаються до часткової або повної тарзорафії, перев'язки леватора, декомпресії орбіти, при косоокості – до коригуючих операцій на окоругових м'язах.

Після хірургічних втручань на щитоподібній залозі у хворих із дифузним токсичним зобом іноді зменшується вираженість патологічних змін органа зору або настає стабілізація процесу, але в ряді випадків, навпаки, операція може стимулювати виникнення або наростання набряклого екзофтальму. Тому необхідна передопераційна терапія глюкокортикоїдами, десенсибілізуючими засобами, вітамінами групи В, при різко вираженому екзофтальмі – опромінення орбіт.

**Гіпотиреоз (hypothyreosis)** – це складний симптомокомплекс, що розвивається внаслідок різкого зниження вмісту тиреоїдних гормонів у крові. Виділяють три види гіпотиреозу. *Первинний гіпотиреоз* пов'язаний із різним ураженням щитоподібної залози (вроджене недорозвинення, запальні процеси, новоутворення, прийом великих доз препаратів йоду або тиреостатиків, наслідки проведених операцій на залозі, лікування радіонуклідом йоду). *Вторинний гіпотиреоз* зумовлений зниженням утворення й викиду в кров'яне русло тиреотропного гормону гіпофіза і пов'язаним із цим зниженням секреції гормонів щитоподібної залози. *Третинний гіпотиреоз* є результатом зниження утворення в гіпоталамусі тироліберину, що регулює продукцію тиреотропного гормону.

Для гіпотиреозу будь-якого походження характерні апатія, сонливість, зниження пам'яті, парестезії, мерзлякуватість і погане самопочуття на холоді, збільшення маси тіла при зниженні апетиту, свербіж, сухість шкіри, біль у м'язах, набряк суглобів і кінцівок, випадіння волосся, брів і вій, підвищена ламкість нігтів, уповільнена мова, грубий і сиплий голос через набряк голосових зв'язок, надмірна балакучість, брадикардія, зниження кислотності шлункового соку, підвищена концентрація холестерину в крові (вище 7,7 ммоль/л). Рухи у хворого сповільнені, погляд байдужий. Якщо протягом тривалого часу не проводиться адекватна терапія, можуть мати місце зміни психіки аж до гострих психозів.

Основними офтальмологічними проявами гіпотиреозу є зниження гостроти зору, звуження поля зору на білий і хроматичні кольори, погіршення

темнової адаптації, порушення світловідчуття. Збільшується частота виникнення глаукоми і підйому внутрішньоочного тиску, що виникає періодично. Нерідко розвивається ускладнена катаракта і, як уже наголошувалося, може мати місце ендокринна офтальмопатія. Установлений певний зв'язок із гіпотиреозом таких офтальмологічних проявів, як ембріотоксон (кільцеподібне помутніння по краю рогівки), кератоконус (конусоподібне випинання і стоншування центрального відділу рогівки), сині склери. Ембріотоксон добре видно при бічному огляді ока. На зір він не впливає. Кератоконус можна визначити тільки за допомогою оптичних приладів, зокрема щілинної лампи. Для вираженого гіпотиреозу характерні різке звуження очної щілини на тлі загальної набрякlostі особи й відсутність волосся в зовнішній частині брів (симптом Хертога), а також судинні зміни кон'юнктиви і лімба: звуження артерій, артеріол і артеріальних відділів капілярів, склеротичні зміни їхніх стінок, сповільнення кровотоку, повнокрів'я венозних відділів капілярів, наявність варикозних розширень венул і мікроаневризм. Артерії сітківки звужені або розширені, калібр вен нерівномірний, дрібні вени звиті. Порушення кровообігу ока виявляється шляхом електрофізіологічних досліджень навіть у тих випадках, коли судинні зміни не виявляються при звичайній офтальмоскопії.

У дітей при вродженому гіпотиреозі (міксідемі) спостерігаються більш виражені симптоми захворювання, ніж при набутому. Діти у звичайні терміни не тримають голову, не сидять, ходити починають у 2–3 роки. Голова велика, тім'ячко відкрите до 2 років і більше. Прорізування зубів запізнюється, рентгенологічно виявляється уповільнення окостеніння, зростання і диференціювання кісток скелета, волосся рідке, сухе, голос грубий, низький. Живіт збільшений. Майже завжди виявляється набряк повік і блідість шкіри повік, спазм артеріол кон'юнктиви, часто – субатрофія соска зорового нерва, вії рідкі або взагалі відсутні, часто зустрічаються прості й лускаті блефарити, дистрофія рогівки після перенесеного кератиту, мікрокорнеа, вроджений горизонтальний ністагм, полярні катаракти, прогресуюча міопія.

**Встановлення діагнозу** гіпотиреозу в дітей при його прихованих набутих формах затруднене. Іноді хворі можуть потрапити вперше на прийом до офтальмолога, а не до ендокринолога. Тож офтальмологам необхідно пам'ятати про цю патологію при первинному зверненні до них дітей із захворюваннями захисного апарату ока, міопією, псевдоневритом і частковою атрофією дисків зорових нервів, а також симптоматичною офтальмогіпертензією.

Основним методом **лікування** гіпотиреозу є замісна терапія гормонами щитоподібної залози, зокрема синтетичними препаратами: L-тироксином–100, тиреокомбом, тиреотомом і трийодтироніном. Доза препаратів підбирається індивідуально з урахуванням тяжкості гіпотиреозу, віку хворого, супутніх захворювань, переносимості препарату. Контролем служить самопочуття хворого, а також концентрація тиреотропного і тиреодних

гормонів у крові. У дітей при вродженому гіпотиреозі дозування лікарських препаратів також підбирають індивідуально, залежно від віку і клінічної картини. Застосовується вітчизняний препарат висушеної щитоподібної залози великої рогатої худоби – тиреоїдин (від 3 до 450 мг) у комбінації з трийодтироніном (від 5 до 15 мкг); одночасно призначають вітаміни групи В, Е, А, D, стероїди анаболізму (неробол, нероболіл, ретаболіл та ін.). Велике значення має повноцінне харчування.

У лікуванні офтальмологічних проявів гіпотиреозу першочергова роль належить препаратам тиреоїдних гормонів. Іноді лише при проведенні гормональної терапії у хворих на глаукому і симптоматичну офтальмогіпертензію нормалізується внутрішньоочний тиск. Окрім спеціального гормонального лікування, враховуючи порушення кровопостачання ока і трофіку його тканин, призначають АТФ (по 1,0 мл щодня підшкірно, на курс – 30 ін'єкцій), ундевіт (декамевіт) (по 1 пігулці 3 рази на добу протягом 3 тижнів), ФІБС (по 1,0 мл щодня підшкірно, 30 ін'єкцій на курс) із метою поліпшення окислювально-відновних процесів у тканинах ока, поліпшення його кровопостачання й гемомікроциркуляції.

При некомпенсації внутрішньоочного тиску призначають інсталяції в око 1% розчину пілокарпіну, фотілу. На початковій стадії ускладненої катаракти використовуються антикатарактальні краплі (квінакс, октан-катахром, тауфон), при її дозріванні проводиться операція.

Порушення зору при кератоконусі виправляється призначенням індивідуально підібраних контактних лінз. В окремих випадках доводиться удатися до хірургічного лікування.



---

## Тема XII

# ТРАВМИ ОКА

### 1. АКТУАЛЬНІСТЬ ТЕМИ

У структурі очної патології одне з провідних місць займають пошкодження ока та його придатків. В очних стаціонарах України хворі з пошкодженням органа зору складають майже половину госпіталізованих, із них із контузіями – 60%, опіками – 15%, пораненнями – більше 25% усіх травмованих. За даними ЮНЕСКО, найбільша кількість сліпих у світі – це хворі з травмами ока. Найприкрішим у разі травм ока є розуміння того, що нещасному випадкові можна було запобігти. Часто через фатальний збіг обставин людина раптово стає інвалідом, будучи повністю здоровою. Крім того, вона проходить через багато фізичних і моральних випробувань, пов'язаних із хворобою та лікуванням.

Стан зору після травми органа зору залежить від своєчасної та правильно наданої допомоги потерпілому й наступного лікування. Зрозуміло, що легше травму попередити, ніж її лікувати. Для організації профілактичної роботи зі зниження очного травматизму, а також надання першої медичної допомоги залучаються лікарі загальної медичної кваліфікації, а проведення цілеспрямованого медичного та хірургічного лікування при пошкодженні органа зору проводиться лікарем-офтальмологом в умовах офтальмологічного стаціонару. Майбутньому лікареві будь-якого фаху необхідно знати, що правильна діагностика, швидка госпіталізація і своєчасна допомога допомагають збереженню найважливіших структур ока й найшвидшому відновленню його функцій. Чим раніше хворий із травмою ока буде госпіталізований, тим більше шансів на його одужання. Проблема боротьби з травмами нині є однією з актуальних у галузі офтальмології.

### 2. КОНКРЕТНІ ЦІЛІ

#### **Уміти:**

- діагностувати ушкодження ока при контузії чи наявність проникаючого поранення органа зору;
- надати першу невідкладну допомогу при ушкодженнях органа зору.

**Ознайомитись:**

- із видами пошкоджень органа зору;
- з основами лікування і профілактики пошкоджень органа зору.

**Знати:**

- симптоми проникаючого поранення очного яблука;
- диференційну діагностику проникаючих і непроникаючих поранень;
- першу допомогу при пораненні ока;
- можливі ускладнення при пораненнях ока;
- головні симптоми й першу допомогу при контузях і опіках ока.

**3. МІЖДИСЦИПЛІНАРНА ІНТЕГРАЦІЯ**

№	Дисципліна	Знати	Уміти
1	Терапія, хірургія	збір анамнезу (за прикладом інших клінічних кафедр)	вибрати зі скарг та даних анамнезу відомості, характерні для механічного, хімічного, променевого пошкодження органа зору
2	Фармакологія, загальна хірургія	як призначити антибактеріальну терапію та назначити щеплення від правця	виробити тактику надання першої допомоги при механічному, хімічному та променевому пошкодженні; накладати пов'язки
3	Мікробіологія, рентгенологія, фізика	додаткові методи дослідження: лабораторні, рентгенологічні, ультразвукові	скласти індивідуальну схему додаткових методів дослідження
4	Топографічна анатомія, рентгенологія	топографічні взаємозв'язки оболонок ока	визначити наявність внутрішньочного стороннього тіла

**4. ЗАВДАННЯ ДЛЯ САМОСТІЙНОЇ РОБОТИ ПІД ЧАС ПІДГОТОВКИ ДО ЗАНЯТТЯ**

**4.1. Перелік основних термінів, параметрів, характеристик, які повинен засвоїти студент при підготовці до заняття.**

№	Термін	Визначення
1	Контузія ока	травма ока, що наноситься тупим предметом
2	Проникаюче поранення ока	поранення ока з порушенням цілісності зовнішньої оболонки ока
3	Ознаки проникаючих поранень	прямі: наявність рани, отвір у райдужці або передній капсулі кришталика, наявність внутрішньоочного стороннього тіла

№	Термін	Визначення
4	Способи діагностики внутрішньоочних сторонніх тіл	рентгенологічне дослідження за Комбергом–Балтіним та Фогтом, ультразвукове обстеження
5	Класифікація опіків ока	термічні, хімічні, променеві
6	Види некрозу при хімічних опіках	колікваційний, коагуляційний
7	Електроофтальмія	опік рогівки ультрафіолетовими променями (зварювальні роботи, кварц, фотополімерні лампи та ін.)
8	Симптофтальмія	злоякісний запальний процес здорового ока, який виникає внаслідок післятравматичного запалення парного ока

#### 4.2. Теоретичні питання до заняття.

1. Класифікація контузій.
2. Клінічна характеристика контузій, лікування.
3. Класифікація опіків за ступенем тяжкості.
4. Перша допомога при опіках різного походження.
5. Можливості консервативної терапії та хірургічного лікування при опіках та їхніх наслідках.
6. Класифікація та ознаки проникаючих поранень.
7. Клінічна симптоматика ушкоджень переднього відрізка ока.
8. Клінічна симптоматика ушкоджень заднього відрізка ока.
9. Об'єм обстеження хворих із проникаючими пораненнями. Способи локалізації внутрішньоочних сторонніх тіл.
10. Принципи хірургічної обробки ран очного яблука та придатків ока.
11. Ускладнення після проникаючих поранень.
12. Симптофтальмія: клініка, лікування, способи профілактики.

#### 4.3. Практичні роботи (завдання), які виконуються на занятті.

1. Визначення характеру порушень, які виникли внаслідок пошкодження органа зору.
2. Видалення стороннього тіла кон'юнктиви та надання невідкладної допомоги при сторонньому тілі рогівки.
3. Надання невідкладної допомоги при хімічних та термічних опіках ока.
4. Надання невідкладної допомоги при проникаючому пораненні.

### 5. ЗМІСТ ТЕМИ

Ушкодження органа зору поділяють на механічні (травми) й опіки. Травми, в свою чергу, поділяють на контузії і поранення. Контузії наносяться тупими предметами (кулак, сніжка, грудка землі, камінь тощо), а по-

ранення – гострими, колючими або ріжучими (ніж, ножиці, голка, цвях тощо). Контузії переважно викликають ушкодження всіх відділів органа зору, але умовно їх поділяють на контузії придатків і контузії очного яблука. Поранення теж поділяють на поранення придатків і поранення очного яблука. Поранення очного яблука, в свою чергу, поділяють на проникаючі й непроникаючі. Проникаючі поранення очного яблука можуть бути без і з внутрішньоочним стороннім тілом. Опіки поділяють на термічні (зумовлені дією кип'ятку, полум'я, розплавленого металу, гарячої олії), хімічні (зумовлені дією кислот або лугів) і променеві (зумовлені дією ультрафіолетових, інфрачервоних та рентгенівських променів). Досить часто зустрічаються комбіновані ушкодження органа зору. Таким, наприклад, є опік, контузія і проникаюче поранення ока під час вибуху контейнера з карбідом. Залежно від обставин, через які сталася травма, ушкодження поділяють на виробничі (промислові й сільськогосподарські), побутові, шкільні, спортивні, військові та кримінальні. Усі види травм мають свої особливості.

#### МЕХАНІЧНІ УШКОДЖЕННЯ ОРГАНА ЗОРУ.

**Контузії придатків.** Тупі травми великої сили насамперед можуть призвести до перелому і зміщення кісток орбіти. Залежно від характеру зміщення кісткових уламків перелом кісток орбіти може супроводжуватися западанням (енофтальм) або випинанням очного яблука (екзофтальм). Якщо стискається верхня орбітальна щілина, може виникнути порушення іннервації, яке проявляється обмеженням рухів очного яблука, відсутністю чутливості шкіри в ділянках іннервації трійчастого нерва, птозом, міозом, енофтальмом. Під час пальпації країв орбіти в місці перелому виникає біль. У разі зміщення кісткових уламків пальпуються нерівності. Відповідні зміни виявляються на рентгенограмах. За наявності переломів внутрішньої стінки орбіти з додаткових пазух під шкіру повік може потрапляти повітря (емфізема повік). Якщо уважно розпитати хворого, то виявиться, що емфізема з'явилася не безпосередньо після травми, а після того як хворий висякав носа. Під час обстеження спостерігається набряк повік, а під час їх пальпації – крипітація повітря. У ділянці кісткового краю орбіти контузія може призвести до розриву шкіри. Такий розрив часто нагадує різану рану.

**Лікування.** У випадку переломів орбіти можливі ушкодження додаткових пазух носа і головного мозку, тому таких хворих необхідно проконсультувати в отоларинголога й нейрохірурга або невропатолога. Лікування проводять за участю цих спеціалістів.

**Емфізема повік** лікування не потребує. Рекомендують не сякати носа інтенсивно.

**Контузії повік** часто обумовлюють підшкірні крововиливи (мал. 12.1). У випадку незначних крововиливів хворий лікування не потребує. У випадку великих гематом, у тому числі й ретробульбарних, необхідно забез-

печити холод на ділянку ока перші 2 год. після травми, щоб запобігти подальшому наростанню гематоми, інколи накладають тиснучу пов'язку та використовують кровозупинні препарати. З 3-го дня з розсмоктуючою метою застосовують теплові процедури.

Розрив повік у випадку контузій вимагає первинної хірургічної обробки (мал. 12.2).

**Контузії очного яблука.** Контузії очного яблука можуть обумовлювати різноманітні ушкодження. Найчастіше виникають підкон'юнктивальні крововиливи, а також крововиливи в передню камеру (гіфема) і склоподібне тіло (гемофтальм).

**Гіфема** має вигляд стрічки крові в нижній частині передньої камери з горизонтальним рівнем (мал. 12.3). Інколи гіфема може заповнювати всю передню камеру. Тоді через порушення відтоку водянистої вологи передньої камери часто підвищується внутрішньоочний тиск (гіпертензія). Можливі крововиливи у склоподібне тіло – гемофтальми (клініка гемофтальму описана в розділі "Захворювання кришталика та склоподібного тіла"). Частим наслідком контузії ока є підвивих і вивих кришталика, а також травматична катаракта (описані в тому ж розділі).

До непроникаючих поранень належать сторонні тіла, ерозії рогівки. Непроникаючі поранення склери трапляються зрідка.

**Стороннє тіло рогівки.** Сторонніми тілами рогівки найчастіше є дрібні частинки металу, наждачного каменю, скла, які потрапляють в око з досить великою швидкістю. Рідше це скалки дерева, колючки. Останні переважно проникають у глибокі шари рогівки і ламаються. Наявність сторонніх тіл супроводжується рогівковим синдромом: відчуттям стороннього тіла, слъозотечею, світлобоязню. Стороннє тіло здебільшого легко виявляють під час обстеження з боковим освітленням. Якщо стороннє тіло довго знаходиться в рогівці, навколо нього може виникати інфільтрат. Навколо металевих сторонніх тіл через 2–3 дні може утворитися поясок іржі.

**Ерозію рогівки** обумовлює дія сторонніх тіл – удар гілки, соломи тощо. Для ерозії рогівки теж характерний виражений рогівковий синдром. У такому разі відчуття стороннього тіла може бути настільки реальним, що хворий часто не може повірити в його відсутність. У виявленні ерозії допомагає флюоресцеїнова проба. Після інстиляції флюоресцеїну – ерозії забарвлюються в зеленуватий колір і їх добре видно на тлі незабарвленої рогівки.

Непроникаючі поранення рогівки зустрічаються порівняно рідко. У такому випадку необхідно провести детальне обстеження за допомогою щільної лампи, яке допоможе упевнитися в тому, що поранення рогівки не наскрізне. Тут теж використовують пробу з флюоресцеїном: якщо є фільтрація водянистої вологи передньої камери через рогівкову рану, то на тлі флюоресцеїну добре видно прозорий її "струмочок".

**Зміни в сітківці** в разі контузії можуть бути такими: струс сітківки, крововилив у сітківку і навіть розрив сітківки (мал. 12.4). *Струс сітківки* (комоція сітківки) виявляється її набряком, побілінням і зниженням гостроти зору. *Набряк сітківки* переважно безслідно минає через кілька днів, але потребує консультації офтальмолога. *Крововилив у сітківку* може зумовити значне зниження гостроти зору. Невеликі крововиливи здебільшого досить швидко розсмоктуються, великі можуть залишити після себе дегенеративні вогнища. *Розрив сітківки* призводить до її відшарування. Особливо важкі контузії можуть призвести до розриву склери очного яблука. *Розрив склери* найчастіше виникає біля лімбу. Кон'юнктива у такому разі залишається цілою – субкон'юнктивальний розрив склери (описаний нижче). За такої умови майже завжди під слизовою оболонкою з'являється крововилив, який маскує розрив склери. При сильному ударі безпосередньо по очному яблукові, нерідко зустрічається розрив зорового нерва, що призводить до повної невідновної сліпоти цього ока.

**Невідкладна допомога і лікування.** Ерозія рогівки завдяки швидкому розмноженню епітеліальних клітин загоюється самостійно. Але для профілактики виникнення бактеріальних кератитів призначають антибактеріальні краплі й мазі (тобрекс та тобрек-2х, флоксал, ципрофарм, вігамокс, офтаквікс). Для стимулювання епітелізації використовують інстиляції 1% розчину хініну чи закладання в око корнерегелю, актовегінового чи солкосерилового очного гелю. Місцеві анестетики, які інколи застосовують для зняття больового синдрому, протипоказані, оскільки вони гальмують епітелізацію. Лікування непроникаючих поранень рогівки таке ж, як і травматичних ерозій. Шви на рану, як правило, не накладають. Для попередження ускладнень у вигляді виразки рогівки за умови будь-якої травми ока необхідно впевнитися, що у хворого немає дакріоцистититу, натискаючи на ділянку слізного мішка, та застосовувати вищеназвані антибактеріальні препарати.

При ушкодженнях рогівки термінові спеціалізовані маніпуляції потрібні в 2-х випадках: при скальпованому пораненні рогівки, коли від неї відділився пласт поверхневої тканини чи клапоть, який має тенденцію до загортання країв чи зміщення, та у випадку наявності стороннього тіла в рогівці.

Сторонні тіла рогівки необхідно відразу видалити. Для цього після епібульбарної анестезії (розчин інокаїну 0,4%, алкану 0,5%) списоподібною голкою "підважують" стороннє тіло і видаляють його. Рухи списоподібною голкою повинні бути спрямовані від центру рогівки до периферії з наступним зчищенням обідка з іржі чи пилу, який завжди знаходиться навколо ложа стороннього тіла. Без цього заживлення рогівки буде тривалим. Під час маніпуляції хворий не повинен рухати головою і оком. Повіки фіксують великим і вказівним пальцями. Сторонні тіла з глибоких шарів рогівки може видаляти лише офтальмолог із використанням щільної лампи або операційного мікроскопа. Після видалення стороннього тіла рогівки обов'язково слід провес-

ти пробу з флюоресцеїном та закапати антибактеріальні краплі (сігніцеф, ципромед, тобрекс та тобрекс-2х, ципролет, циклоксан, флоксал, офтаквікс, ципрофарм, вігамокс), закласти антибактеріальну мазь (тетрациклінову, ген-таміцинову, флоксал чи ін.) і накласти асептичну пов'язку на 1 год.

Поверхневі ушкодження кон'юнктиви часто пов'язані з потраплянням у кон'юнктивальний мішок дрібних сторонніх тіл (піщинка, шматочок кори дерева, крило комах тощо). Сторонні тіла переважно затримуються під верхньою повікою. Інколи гострі сторонні тіла, наприклад скалка, остюк, колючка, скельце, війка, застрягають у слизову оболонку. Їх у кон'юнктиві виявити важко. Вони зумовлюють сльозотечу, світлобоязнь, відчуття стороннього тіла, зокрема під час моргання. Улюбленим місцем їхньої локалізації є слизова оболонка верхньої повіки. Тому на випадок скарг на стороннє тіло в оці обов'язково треба вивернути верхню повіку й ретельно оглянути слизову оболонку.

Якщо стороннє тіло знаходиться за нижньою повікою, то, звичайно, при морганні та сльозотечі воно вимивається сльозою. Якщо ж самотійно не виходить, то потрібно відтягнути чи вивернути повіку і видалити його вологим ватним тампоном або шматочком марлі. Сторонні тіла, що застрягли у слизовій оболонці, зручніше видалити за допомогою пінцета.

**Лікування.** Хворим із контузією очного яблука необхідно забезпечити спокій. За потреби призначають ліжковий режим. У разі крововиливів у передню камеру, склоподібне тіло, сітківку призначають кровоузупинні засоби (10% розчин хлористого кальцію внутрішньовенно, діцинон 12,5% в ін'єкціях чи таблетках, вікасол 1% по 1,0 в/м), накладають пов'язку і негайно направляють до окуліста. У віддалений термін проводять розсмоктуючу терапію – розчин йодиду калію 2% – 3% у вигляді очних крапель, біостимулятори: алое, склоподібне тіло, ФІБС та ін. у вигляді підшкірних ін'єкцій, розчин фібринолізину в ін'єкціях субкон'юнктивально, лідаза внутрішньом'язово та ін. (мал. 12.5, 12.6).

За наявності ерозій рогівки обов'язкове призначення антибактеріальних крапель (флоксал, вігамокс, тобрекс, офтаквікс та ін.) з метою запобігання потрапляння мікроорганізмів у товщу рогівкової тканини, та епітелізуючих препаратів (корнерегель, солкосерилловий гель, оксіал, тіатриазолін та ін.).

За умови струсів сітківки призначають внутрішньовенні ін'єкції гіпертонічного розчину натрію хлориду, глюкози з вітаміном С. У разі розривів сітківки проводять лазеркоагуляцію сітківки для профілактики її відшарування.

Субкон'юнктивальний розрив склери, як і значні розриви кон'юнктиви, вимагає проведення ревізії рани й первинної хірургічної обробки. Симптомом субкон'юнктивального розриву склери може бути випадіння кришталика, судинної оболонки чи склоподібного тіла під кон'юнктиву. Характерні симптоми субкон'юнктивального розриву склери: хемоз кон'юнктиви,

субкон'юнктивальний крововилив, поява колобоми райдужки чи зміщення зіниці, раптовий значний крововилив у передню камеру ока, складки десцеметової оболонки, зниження внутрішньоочного тиску, просвічування судинної оболонки під кон'юнктивою.

На випадок контузій із впливом на судинну оболонку ока, можуть виникнути симптоми післяконтузійного мідріазу, який або самостійно компенсується з часом, або залишається назавжди, не реагуючи на використання міотичних засобів. Проявами таких контузій є відриви райдужної оболонки від її кореня (іридодіалізи), а також розриви чи надриви сфінктера зіниці. Такі пошкодження супроводжуються гіфемами, про які говорилося вище, а також можуть впливати на підвищення внутрішньоочного тиску при значних іридодіалізах чи його зниження (гіпотонія) – при дії пошкоджуючого фактора на війкове тіло (мал. 12.8).

### **Поранення.**

**Поранення придатків.** Поранення ока, так само, як і контузії, поділяють на поранення придатків і поранення очного яблука.

**Поранення повік** можуть мати вигляд різаних ран, надривів і розривів. Рани повік у внутрішньому відділі часто захоплюють нижній слізний каналець. Загоєння ран повік завдяки хорошему кровопостачанню відбувається швидко, але рубець у ділянці слізних каналців може призвести до їхньої непрохідності та слъзотечі.

**Поранення кон'юнктиви** не є небезпечними. Небезпека полягає в іншому: субкон'юнктивальний крововилив, який часто виникає в разі поранень слизової оболонки, може маскувати поранення склери.

**Невідкладна допомога при пораненні придатків.** За наявності ран придатків ока, так само, як ран будь-якої локалізації, хворому вводять протиправцеву сироватку. Якщо хворий не був щеплений, вводять також протиправцевий анатоксин. Рани повік промивають 2% розчином перекису водню. В око інстилують антибактеріальні краплі (сігніцеф, ципромед, тобрекс та тобрекс-2х, флоксал, ципрофарм, вігамокс, офтаквікс), накладають стерильну пов'язку і хворого направляють до окуліста.

**Лікування.** Поранення повік вимагають проведення первинної хірургічної обробки. Шви на повіки накладають із тонкого шовного матеріалу дуже акуратно, щоб запобігти косметичному дефекту. Особливої уваги вимагають рани з ушкодженням нижнього слізного каналця. Первинну хірургічну обробку таких ран проводять із використанням операційного мікроскопа. Вона включає співставлення і зшивання стінок слізного каналця на спеціальному зондові. Якщо цього зробити не вдається, у майбутньому неминуче виникає слъзотеча. На рану кон'юнктиви теж накладають шви. Але в разі невеликих ран із хорошою адаптацією шви накладати не обов'язково – загоєння ран кон'юнктиви відбувається дуже добре. Після проведення первинної хірургічної обробки призначають антибактеріальні краплі



лі (сігніцеф, ципромед, тобрекс та тобрекс-2х, флоксал, ципрофарм, вігамокс, офтаквікс) і мазі (флоксал). Рану повік періодично обробляють розчином брильянтового зеленого. Шви знімають на 5–7-й день.

**Поранення очного яблука.** Поранення очного яблука поділяють на непроникаючі й проникаючі. Проникаючими вважаються такі поранення, при яких порушується цілісність усіх шарів фіброзної оболонки ока (рогівки або склери).

**Проникаючі поранення очного яблука.** Проникаючі поранення займають особливе місце серед інших травм ока з двох причин (мал. 12.7). Насамперед, у разі проникаючих поранень може настати ушкодження дуже делікатних внутрішніх оболонок і структур ока, що призводить до важких ускладнень. Другим моментом є небезпека виникнення таких тяжких ускладнень ранового процесу, як ендофтальміт, симпатичне запалення тощо. Тому своєчасна діагностика та швидке надання допомоги в разі проникаючих поранень очного яблука є надзвичайно важливими. Якщо поранення проникаючі, хворий відмічає біль в оці, зниження гостроти зору. Ці скарги залежать від ступеня ушкодження тканин ока і значно варіюють.

Під час огляду, насамперед, спостерігають власне рану (вхідний отвір ранового каналу). Краї рани можуть бути більш або менш адаптовані. Рану рогівки дуже часто тампонує райдужка, що випала (мал. 12.9). Інколи спостерігають випадіння райдужки через рану рогівки.

Проникаюча рана склери переважно темного кольору, тому що в її глибині видно пігмент судинної оболонки. У разі обширних проникаючих поранень через рану може випасти і склоподібне тіло. Досить часто проникаюче поранення супроводжується крововиливом у передню камеру (гіфема) або у склоподібне тіло (гемофтальм). За умови проникаючих поранень рогівки передня камера через витікання з неї вологи може бути мілкою. У разі проникаючих поранень склери і втрати склоподібного тіла передня камера може бути поглибленою. Ушкодження сумки кришталика призводить до виникнення травматичної катаракти. Якщо краї проникаючої рани ока неадаптовані, завжди наявне різке зниження внутрішньоочного тиску (гіпотонія).

Особливо небезпечними є проникаючі поранення з внутрішньоочними сторонніми тілами (мал. 12.10). Тому в разі проникаючих поранень необхідно зробити прицільну рентгенографію орбіти. Слід мати на увазі, що на рентгенограмі виявляють лише рентгенконтрастні сторонні тіла, а скло, пластмасу, дерево тощо можуть не виявлятися. У таких випадках необхідна ультразвукова діагностика, а саме ультразвукова біометрія, або А чи В-сканування.

**Ускладнення проникаючих поранень ока.** Крім безпосереднього ушкодження тканин (структур) ока, які настають під час травми по ходу ранового каналу (розрив райдужки, травматична катаракта, крововиливи тощо), проникаючі поранення можуть призвести до низки ускладнень. Відшарування сітківки найчастіше виникає за наявності проникаючих поранень склери заднього відрізка ока. Це ускладнення виникає за двох умов:

отвір у сітківці й зміни у склоподібному тілі, які майже завжди є в разі проникаючих поранень.

**Металоз** як ускладнення виникає за наявності проникаючого поранення з внутрішньоочним металевим стороннім тілом. У разі тривалого перебування в оці металеве стороннє тіло починає іржавіти. Вторинно виникають патологічні зміни в оболонках ока, ускладнена катаракта, іридоцикліт, увеїт.

**Енд офтальміт** є серйозним ускладненням, зумовленим проникаючим пораненням ока (мал. 12.11). Інфекція може потрапити в середину ока разом зі стороннім тілом або предметом, який травмував око. Ушкодження внутрішніх оболонок ока при проникаючих пораненнях завжди, навіть без інфекції, зумовлює запалення судинної оболонки, або іридоцикліт. Вираженість іридоцикліту варіює в широких межах. Інколи таке запалення має дуже важкий і затяжний перебіг. Око стає запаленим, у хворого спостерігають виражену світлобоязнь. У передній камері з'являється ексудат. Зіниця приростає до кришталика, а в її ділянці утворюється фібринозна плівка. Під час пальпації хворий відчуває болючість, око м'яке. Такий іридоцикліт називають симпатизуючим. Небезпека полягає в тому, що таке запалення може викликати аналогічний процес у здоровому оці – симпатифтальмія.

**Симпатофтальмія** виникає не раніше, ніж через 2 тижні після проникаючого поранення, але загроза її залишається протягом багатьох років після травми. Запалення протікає у вигляді хронічного фібринозно-пластичного іридоцикліту або нейроuveїту з періодичними загостреннями. Незважаючи на інтенсивне лікування, симпатичний іридоцикліт часто призводить до зрощення і зарощення зіниці, вторинної глаукоми, ускладненої катаракти, помутніння склоподібного тіла і, зрештою, до сліпоти.

**Невідкладна допомога при проникаючих пораненнях.** Хворих із проникаючими пораненнями ока необхідно терміново направити до офтальмологічного травматологічного центру. Для цього використовують машину швидкої допомоги або машину підприємства, де стався нещасний випадок. Хворому інстилують антибактеріальні краплі (тобрекс та тобрекс-2х, флоксал, ципрофарм, вігамокс, офтаквікс) і накладають біокулярну пов'язку. Транспортування хворого здійснюють у положенні лежачи на спині. Його повинен супроводжувати фельдшер або медична сестра.

**Лікування.** В офтальмологічному травматологічному центрі після рентгенографії в ургентному порядку проводиться хірургічне лікування. Операція насамперед включає первинну хірургічну обробку рани. Якщо випала райдужка, її заправляють. У разі випадіння склоподібного тіла, його відсікають. Якщо проникаюче поранення склери знаходиться далі, ніж за 6 мм від лімба, навколо нього для профілактики відшарування сітківки проводять кріопексію. У разі проникаючих поранень із внутрішньоочним стороннім тілом останнє необхідно видалити. Магнітне стороннє тіло (сталь, залізо тощо) можна видалити за допомогою магніту. Якщо у хворого є трав-

матична катаракта, переважно одномоментно проводять її екстракцію. В до-та післяопераційний період використовують антибактеріальні препарати місцево (сігніцеф, ципромед, тобраміцину 0,3% р-н – тобрекс, офлоксацину 0,3% р-н – флоксал, тобрекс-2х, цiproфарм, вігамокс, офтаквікс), а також системно. Субкон'юнктивально чи парабульбарно щоденно вводять гентаміцину 40 мг/мл р-н, лінкоміцину 30% р-н та ін. по 0,5 мл. Протизапальна терапія включає інстиляції в кон'юнктивальний мішок 3–6 разів на добу розчинів нестероїдних протизапальних речовин (дикло-ф, індометацин 0,1% р-н – індоколлір, дифтал), субкон'юнктивальні чи парабульбарні ін'єкції глюкокортикоїдів, які проводять щоденно (дексаметазон 4 мг/мл р-н по 0,5 мл). Для профілактики виникнення задніх синехій місцево призначають мідріатики (іріфрін, ципромед, атропіну сульфат 1% р-н, тропікамід 0,5–1% р-н, мідріацил 1% р-н). Для покращення регенераційних властивостей ока використовують препарати: офтолік, 20% очний гель солкосерілу чи актовегіну, 5% корнерегель.

Лікування ускладнень проникаючого поранення проводять відповідно до нозологічних форм (гіфема, гемофтальм, травматична катаракта, помутніння склоподібного тіла, відшарування сітківки, іридоцикліт, ендоефтальміт).

Особливої уваги заслуговує профілактика і лікування симпатичного увеїту. Єдиним методом профілактики цього важкого ускладнення є енуклеація пораненого ока. Тому якщо після проникаючого поранення розвивається важкий іридоцикліт із гіпотонією і значним запаленням ока, це є показанням до енуклеації ока. Ці показання стають майже абсолютними, якщо поранене око є незрячим. Але коли симпатичне запалення уже розвинулося, енуклеація не допомагає. Іноді поранене око, у якому зберігся зір, у майбутньому може стати єдино зрячим. Тому енуклеацію після того, як сталося симпатичне запалення, не виконують. Лікування симпатичного запалення таке ж, як і в увеїту. Особливий акцент робиться на високих дозах кортикостероїдів, що призначаються як місцево, так і загально.

### **Опіки.**

Опіки поділяються на легкі, середньої тяжкості, тяжкі й особливо тяжкі (відповідно I, II, III і IV ступенів).

За умови **опіків легкого ступеня** спостерігають гіперемію і набряк шкіри повік, кон'юнктиви, ерозії епітелію рогівки.

У разі **опіків середньої тяжкості** на шкірі повік з'являються пухирі. У кон'юнктиві, крім набряку й гіперемії, спостерігають ділянки ішемії і поверхневого некрозу. Рогівка тьмяна, забарвлюється флюоресцеїном. Ушкодження не тільки епітелій, але й поверхневі шари строми рогівки. Якщо **опіки тяжкі**, спостерігають некроз шкіри повік, ділянок кон'юнктиви і поверхневих шарів рогівки. Рогівка має вигляд матового скла (мал. 12.13). У разі **особливо тяжких опіків** може бути повний некроз повік, кон'юнктиви, ділянок склери й рогівки. Рогівка біла, як фарфорова пластинка (мал. 12.12).

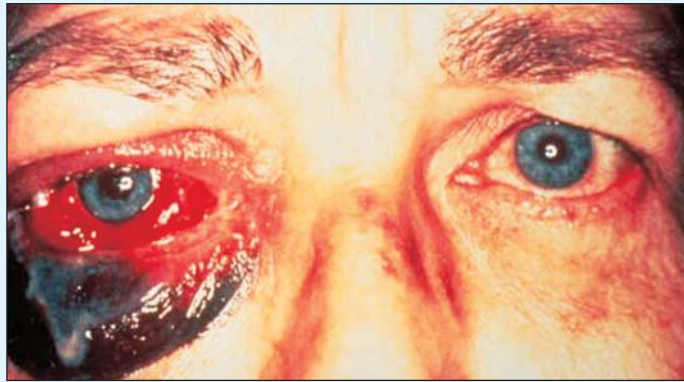
Термічні, хімічні й променеві опіки мають певні особливості. Найважчі опіки зумовлюються лугами (наприклад, нашатирним спиртом, аміачною водою). Це пояснюється властивістю кислот викликати коагуляційний некроз, що перешкоджає подальшому проникненню опікового агента в тканини, луги ж викликають коліквацийний некроз – розм'якшення тканин. У такому разі луг продовжує проникати щоразу глибше й ушкоджувати тканини. Опіки рогівки ультрафіолетовими променями називаються електроофтальміями і характеризуються наявністю вираженого рогівкового синдрому. Щодо іншого, то незалежно від причини опіки мають подібну клінічну картину й перебіг. Опіки I–II ступенів мають сприятливий прогноз. Під впливом лікування запальні явища швидко минають, тканини регенерують, а функції відновлюються. У рогівці можуть залишитися поверхневі хмаркоподібні помутніння. Опіки III і особливо IV ступенів характеризуються тяжким і тривалим перебігом. Часто виникає супутній іридоцикліт, приєднується бактеріальне запалення, настає порушення трофіки рогівки. Процес переважно закінчується формуванням васкуляризованого більма. Досить часто між кон'юнктивою повік і склери утворюються спайки – симблефарон. Особливо тяжкі опіки, що ушкоджують внутрішні оболонки ока, можуть призвести не тільки до сліпоти, але й до атрофії очного яблука.

Дуже важливо відразу оцінити тяжкість опіків. У такому разі треба знати, що термічний опік середньої тяжкості на наступний день може стати легшим, опік лугом, навпаки, наступного дня завжди стає тяжчим. Тому хворих з опіками лугами, навіть якщо вони мають вигляд опіків I ступеня, завжди треба направляти до окуліста. Особливо тяжкі опіки ока спричиняє нашатирний спирт. Нашатирний спирт часто дають нюхати хворим, що знепритомніли. Бувають випадки, що вони через різкий запах мимоволі відштовхують флакончик і рідина потрапляє в око. Тому треба пам'ятати, що давати нюхати слід змочену в нашатирному спирті й віджату ватку, яку підносять до носа (але не над оком!).

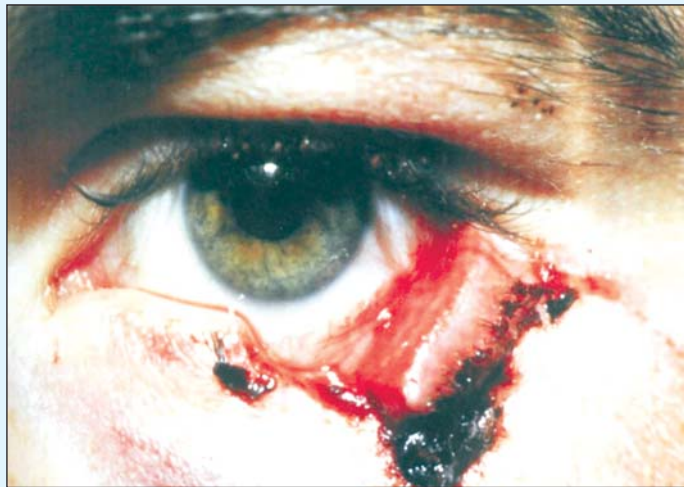**Невідкладна долікарська допомога при опіках.** У разі термічних опіків у кон'юнктивальний мішок закачують антибактеріальні краплі (сігніцеф, ципромед, тобрекс та тобрекс-2х, флоксал, ципрофарм, вігамокс, офтаквікс) і закладають антибактеріальну мазь (флоксал). Якщо опіки хімічні, дуже важливо негайно промити око. Бажано при опіках лугами промивати око 2–3% розчином борної кислоти, а опіків кислотами – 2% розчином натрію гідрокарбонату. Але якщо готового розчину немає під рукою, не слід витратити час на його приготування, набагато важливіше промити око негайно. Для промивання найзручніше використовувати гумову грушу.

Якщо в кон'юнктивальну порожнину потрапили тверді речовини (вапно, цемент, калію перманганат тощо), необхідно старанно видалити всі частинки вологим ватним тампоном. Для цього вивертають нижню і верхню повіки, а у верхнє склепіння вводять вологий ватний тампон, накручений

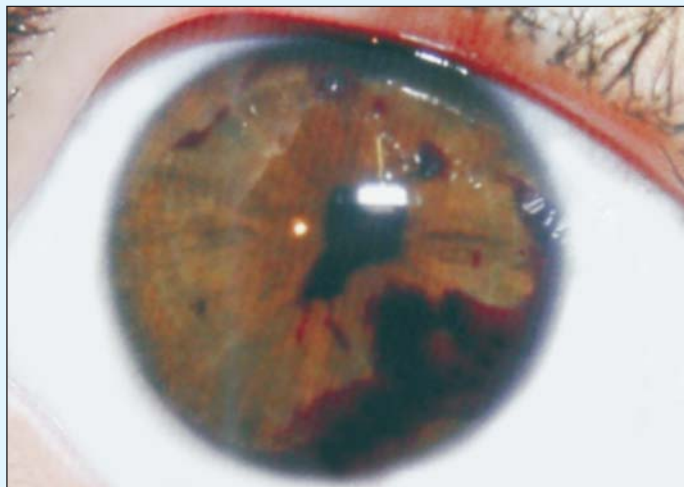
**Мал. 12.1.** Гематома повік та кон'юнктиви очного яблука

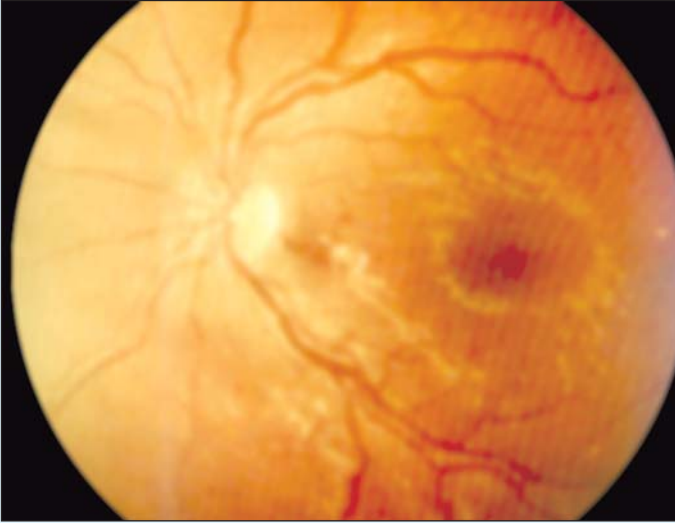


**Мал. 12.2.** Рвана рана нижньої повіки

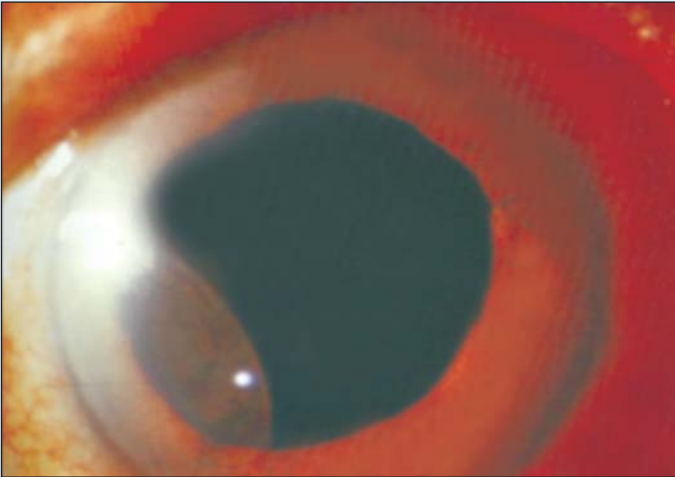


**Мал. 12.3.** Контузія, гіфема, іридодіаліз

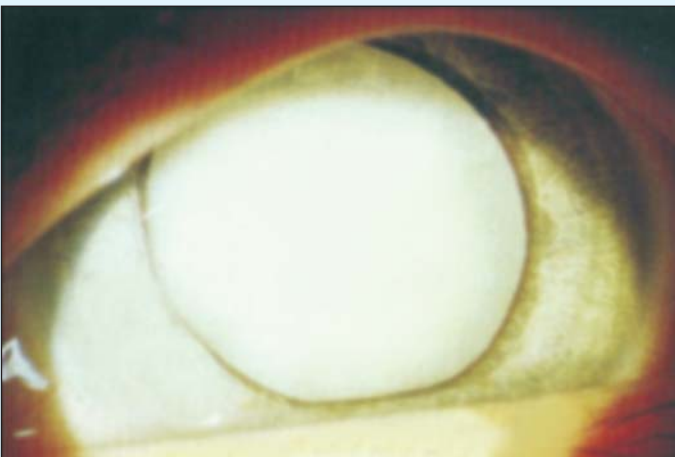



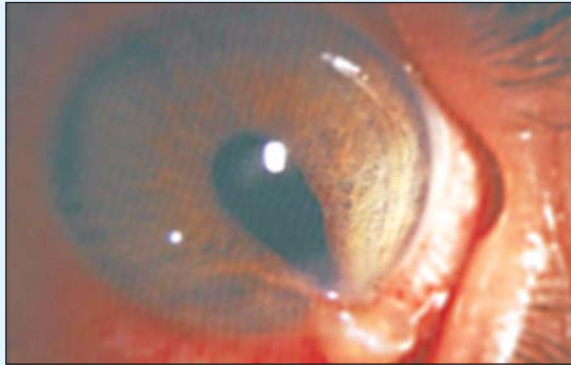
**Мал. 12.4.** *Контузія сітківки*



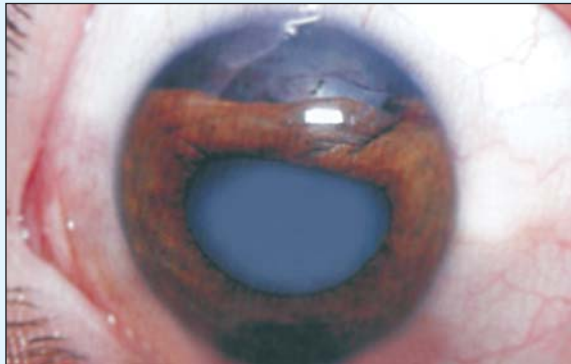**Мал. 12.5.** *Вивих кристаліка в передню камеру*



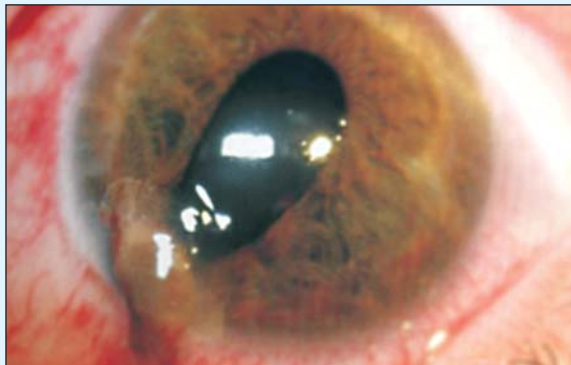
**Мал. 12.6.** *Вивих мутного кристаліка*



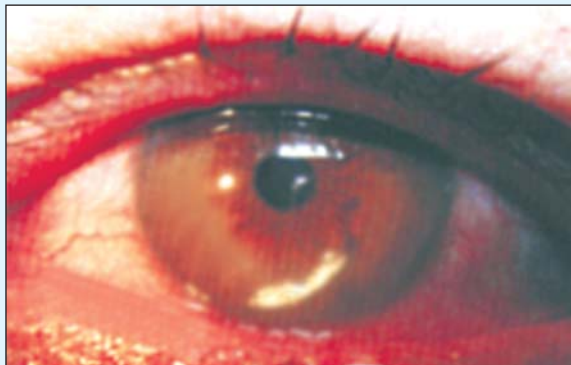**Мал. 12.7.** *Проникаюче поранення*



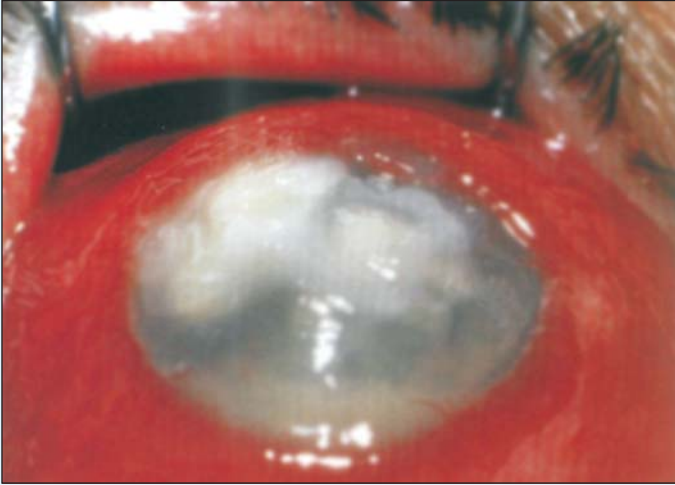**Мал. 12.8.** *Контузія, іридодіаліз*



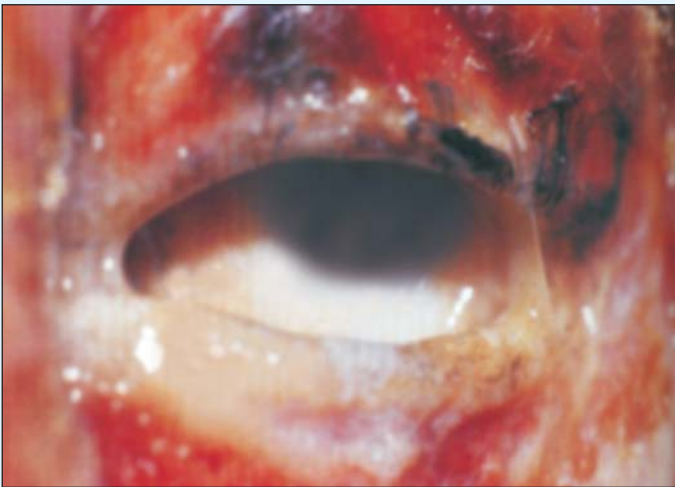**Мал. 12.9.** *Проникаюче поранення склери*



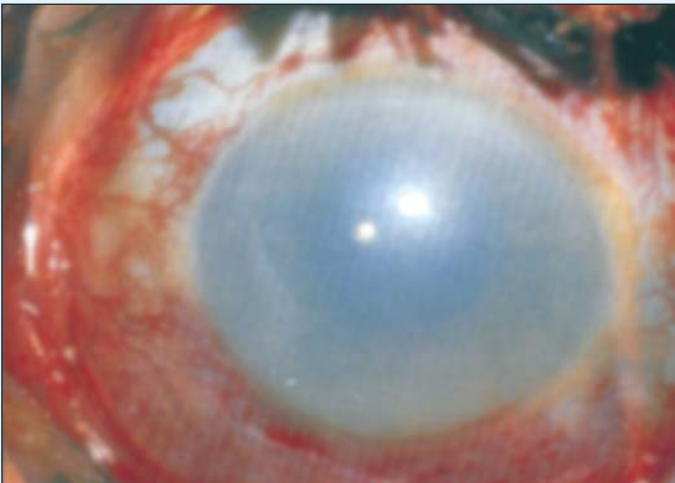**Мал. 12.10.** *Проникаюче поранення з ВОСТ*



**Мал. 12.11.** *Ендофтальміт*



**Мал. 12.12.** *Опік IV ступеня*



**Мал. 12.13.** *Опік III ступеня*



на скляну паличку. Така процедура інколи дуже болюча. Тому перед цим в око закачують анестетики, іноді застосовують ін'єкції анальгетиків.

Після промивання і видалення опікових агентів закачують антибактеріальні краплі та закладають антибактеріальну мазь.

**Лікування.** За умови опіків легкого ступеня призначають антибактеріальні краплі й мазі з метою профілактики вторинного бактеріального запалення. Регенерація рогівкового епітелію і запальні явища проходять самостійно.

Хворого з опіками середнього і тяжкого ступенів направляють до окуліста. У такому разі, крім антибактеріальних препаратів, для поліпшення трофіки призначають вітамінні краплі (офтан, катахром, тауфон, тіатриазолін), офтолїк, солкосеріловий гель, корнерегель; для поліпшення епітелізації – 1% розчин хініну; з дезінтоксикаційною метою використовують тривалі інстиляції (через крапельницю) 3% розчину глюкози, вітамінів, антисептиків. Із фізпроцедур застосовують фонофорез антибактеріальних препаратів, зокрема олійного розчину хлорофіліпту. У деяких випадках за умови тяжких хімічних опіків в ургентному порядку проводять операцію пересадки рогівки.

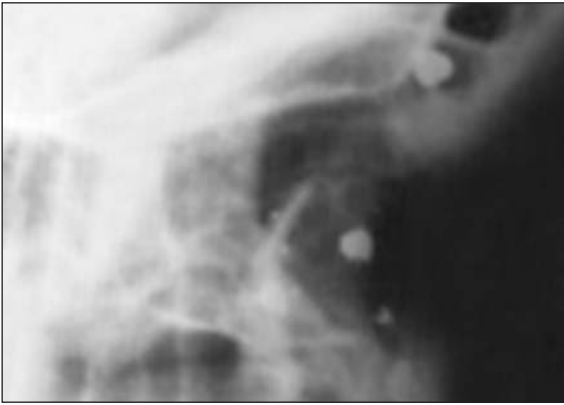Якщо опіки особливо тяжкі, що призвели до некротизації усіх шарів рогівки, з метою збереження ока проводять операцію блефарорафії (зшивання повік). Пізніше – через 6–12 місяців, якщо внутрішні оболонки зберегли свої функції, проводять низку пластичних операцій, формуючи кон'юнктивальну порожнину, і кератопротезування. Значний внесок у розробку цих операцій зробили вчені Одеського інституту очних хвороб імені академіка В. П. Філатова, де знаходиться єдине в Україні спеціалізоване опікове відділення.

### ОСОБЛИВОСТІ ОБСТЕЖЕННЯ ХВОРИХ ІЗ ТРАВМАМИ ОКА.

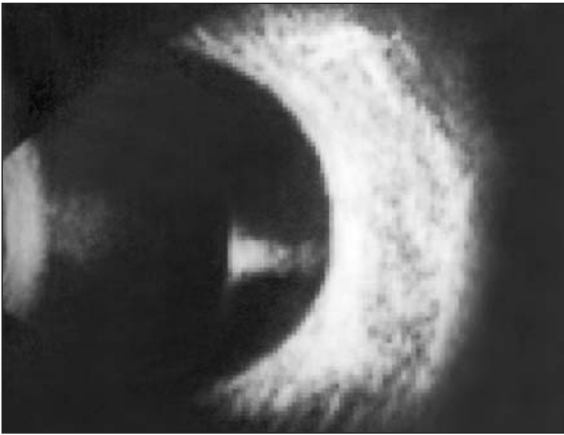
Травми органа зору дуже часто поєднуються з ушкодженнями інших частин тіла. Тому в разі травм ока треба обов'язково звернути увагу на загальний стан хворого і провести обстеження всіх органів і систем. У дорослих, крім того, беруть кров для дослідження на вміст алкоголю. Слід з'ясувати всі деталі травм (у побуті чи на роботі, в який час, за яких обставин). Обов'язково перевіряють гостроту зору як травмованого, так і здорового ока. Це в майбутньому може мати значення для встановлення ступеня втрати працездатності.

Огляд ока при ушкодженні треба проводити дуже делікатно, щоб не завдати додаткової травми. Для визначення характеру травми (контузія чи поранення, проникаюче чи непроникаюче поранення, ймовірність внутрішньоочного стороннього тіла тощо) велике значення має анамнез. Наявність внутрішньоочного стороннього тіла запідозрюють, коли травма пов'язана з ударом металу об метал (молотком чи зубилом по металу). За таких умов може відлетіти дрібний металевий осколок, який має достатню кінетичну енергію, щоб пробити оболонки ока.

Як уже зазначалося вище, особливо важливою є діагностика проникаючих поранень ока. Для їх визначення розрізняють прямі й непрямі ознаки. Прями-



Мал. 12.14. Рентгенограма орбіти



Мал. 12.15. Ультразвукове дослідження

ми ознаками проникаючого поранення є: власне рана, особливо якщо через неї випали внутрішні оболонки ока, ушкодження (отвір) райдужки або кришталікової капсули за ходом ранового каналу, внутрішньоочне стороннє тіло. Непрямими ознаками є гіпотонія, зміна глибини передньої камери, травматична катаракта. Дуже важливим за наявності проникаючих поранень ока є рентгенологічне обстеження за Конбергом–Балтіним.

У всіх випадках із найменшою підозрою на внутрішньоочне стороннє тіло проводять прицільну рентгенографію орбіти. Щоб стороннє тіло на плівці було видно чіткіше, рентгенографію проводять у положенні обличчям униз – ближче до касети з плівкою. Для того, щоб на проєкцію очного яблука не нашарувалися тіні лобної, основної і верхньощелепної кісток, голова хворого повинна бути у такому положенні,

за якого підборіддя і кінчик носа торкаються столу.

Однак часто на рентгенівських плівках зустрічаються дрібні тіні (артефакти), що можуть симулювати сторонні тіла. Тому для виключення ймовірних помилок проводять так звану поліграму: на одній плівці роблять два знімки. Під час першого знімка хворому пропонують дивитися вниз, під час другого – догори. Якщо у хворого є внутрішньоочне стороннє тіло, на рентгенограмі буде не одна, а дві симетричні тіні – зверху і знизу.

Для успішної операції видалення внутрішньоочного стороннього тіла необхідно точно визначити його локалізацію. Для цього використовується протез Балтіна. Він виготовлений із м'якого металу і має чотири свинцеві мітки. Протез накладають на око так, щоб мітки точно знаходилися на меридіанах 12-ї, 3-ї, 6-ї і 9-ї годин. Рентгенографію проводять у передньо-задній і боковій проєкціях (мал. 12.14). Орієнтуючись на тіні від крупинок свинцю, за допомогою спеціальних схем Комберга можна точно встанови-

ти, в якому меридіані і на якій відстані від лімба залягає стороннє тіло. Для діагностики внутрішньоочних сторонніх тіл часто використовують ультразвукове обстеження (мал. 12.15).

### ПРОФІЛАКТИКА ОЧНОГО ТРАВМАТИЗМУ.

Зважаючи на все вищесказане, стає зрозумілим, що травми ока завжди є дуже серйозними і часто призводять до сліпоти. Крім того, травми органа зору трапляються в найбільш працездатному віці, що має велике соціальне значення. Тому профілактика очного травматизму є дуже важливою.

До профілактики очного травматизму, насамперед, відносять дотримання техніки безпеки на виробництві (використання захисних окулярів, щитків тощо). Освітлення на робочому місці повинне бути достатнім. Не можна виконувати види робіт, не передбачені технологією виробництва. До роботи не повинні допускатися працівники втомлені, хворі й особливо в стані алкогольного сп'яніння. Усі ці аспекти виробництва повинні перебувати під контролем не тільки адміністрації, інженера з техніки безпеки, але й медиків. Про кожен випадок травми слід повідомляти адміністрацію виробництва.

У школах, дитячих садках профілактика очного травматизму передбачає дисциплінованість дітей. Дітям необхідно роз'яснювати, наскільки небезпечну травму можна нанести в разі необережного поводження з такими предметами, як ножиці або шило, а також бавлячись вибухонебезпечними речовинами. У дитячих садках не повинно бути іграшок, якими можна нанести поранення. На уроках праці, так само, як і на підприємстві, необхідно дотримуватись усіх заходів техніки безпеки. Батькам теж слід роз'яснювати, що травм ока в дітей можна уникнути, вчасно припинивши пустощі з гострими предметами, сніжками, камінням, "експерименти" з вибуховими та хімічними речовинами.

*Тема XIII*  
**НЕВІДКЛАДНІ СТАНИ  
В ОФТАЛЬМОЛОГІЇ**

### 1. АКТУАЛЬНІСТЬ ТЕМИ

Гострі порушення кровообігу в сітківці належать до найбільш тяжких форм патології ока, які призводять до значного зниження зору, інвалідизуючи осіб працездатного віку. Глибокі знання патогенезу, сучасних методів діагностики та лікування допомагають зменшити їхні прояви та запобігти виникненню ускладнень. Раннє виявлення свіжих відшарувань сітківки та правильне лікування є запорукою прилягання відшарованої сітківки та відновлення зорових функцій. Використання сучасних методів діагностики й лікування забезпечують сприятливий прогноз даної хвороби.

Захворювання зорового нерва є однією з причин сліпоти і професійної інвалідності. Зміни в зоровому нерві характеризуються швидким зниженням гостроти зору, різноманітними змінами полів зору і наявністю скотом. Прогноз та ефективність лікування пацієнтів із захворюваннями зорового нерва значною мірою залежать від правильно проведеної діагностики, це повинен уміти робити лікар будь-якого фаху.

### 2. КОНКРЕТНІ ЦІЛІ

***Уміти:***

- класифікувати захворювання зорового нерва;
- аналізувати причини раптової втрати зору;
- діагностувати гострі порушення кровообігу в сітківці та відшарування сітківки;
- надати невідкладну допомогу при даній патології.

***Ознайомитись:***

- з анатомо-фізіологічними особливостями будови зорового нерва;
- з анатомо-фізіологічними особливостями будови сітківки;
- із сучасними методами діагностики захворювань сітківки та зорового нерва.

**Знати:**

- класифікацію і поширення захворювань зорового нерва;
- особливості діагностики, невідкладну допомогу та принципи лікування захворювань зорового нерва;
- невідкладну допомогу при гострих та хронічних отруєннях;
- клініку, діагностику та лікування застійного диска зорового нерва та запалення хіазми;
- невідкладну допомогу при гострій непрохідності центральної вени сітківки та її гілок;
- сучасні методи лікування відшарування сітківки;
- особливості клінічного перебігу та офтальмоскопічної картини при новоутвореннях сітківки.

**3. МІЖДИСЦИПЛІНАРНА ІНТЕГРАЦІЯ**

№	Дисципліни	Знати	Уміти
1	Загальна хірургія	збір анамнезу офтальмологічних захворювань	вибрати з анамнезу симптоми, які характерні для захворювань сітківки та зорового нерва
2	Біологічна фізика	пряму та зворотну офтальмоскопію	скласти план додаткових методів дослідження при відшаруванні сітківки
3	Топографічна анатомія та оперативна хірургія	види оперативних втручань при відшаруванні сітківки	визначити необхідний тип оперативних втручань
4	Фармакологія	судинорозширювальні, тромболітичні, протизапальні препарати та механізм їхньої дії	визначити показання та протипоказання до їх застосування
5	Біологічна хімія	можливості фото-, термо-, кріо-, лазерної та діатермодії	визначити ефективність методів оперативного лікування відшарування сітківки

**4. ЗАВДАННЯ ДЛЯ САМОСТІЙНОЇ РОБОТИ ПІД ЧАС ПІДГОТОВКИ ДО ЗАНЯТТЯ**

**4.1. Перелік основних термінів, параметрів, характеристик, які повинен засвоїти студент при підготовці до заняття.**

№	Термін	Визначення
1	Відшарування сітківки	відокремлення від пігментної частини решти анатомічних структур сітківки

№	Термін	Визначення
2	Тромбоз центральної вени сітківки	закупорювання вен сітківки тромбом унаслідок змін у судинній стінці, порушень швидкості кровообміну та змін у самій крові
3	Симптом "розчавленого помідора"	офтальмоскопічна картина очного дна, що характерна для тромбозу ЦВС: зоровий нерв із нечіткими межами, блідий, по всій сітківці крововиливи
4	Симптом "вишневої кісточки"	офтальмоскопічна картина при непрохідності ЦАС: сітківка молочно-білого кольору, а центральна ямка яскраво-червона
5	Папіліт	запалення внутрішньоочної (інтрабульбарної) частини зорового нерва
6	Хіазміт	запалення зорового тракту в ділянці зорового перехрестя
7	Застійний диск зорового нерва	збільшення диска зорового нерва і промінекція його в склоподібне тіло внаслідок підвищення внутрішньочерепного тиску
8	Ретробульбарний неврит	запалення, що локалізується по всій довжині зорового нерва за очним яблуком до хіазми

#### 4.2. Теоретичні питання до заняття.

1. Запалення зорового нерва (неврит).
2. Папіліт і ретробульбарний неврит (етіологія, клініка), особливості діагностики, принципи лікування.
3. Гострі та хронічні отруєння (метиловий, етиловий спирти, свинець, хінін, наркотичні речовини, тютюнопаління), клінічний перебіг, невідкладна допомога.
4. Застійний диск зорового нерва, особливості стадій, лікування.
5. Запалення хіазми, ураження зорового канатика, клініка, діагностика, лікування.
6. Гостра непрохідність центральної вени сітківки та її гілок, клініка, діагностика, лікування, невідкладна допомога.
7. Емболія центральної артерії сітківки, надання невідкладної допомоги.
8. Роль фото- й лазеркоагуляції в профілактиці та лікуванні відшарування сітківки.
9. Новоутворення сітківки, сучасні методи діагностики та лікування.

#### 4.3. Практичні завдання, які виконуються на занятті.

1. Оглянути очне дно методом прямої офтальмоскопії.
2. Оглянути очне дно методом зворотної офтальмоскопії.
3. Надати невідкладну допомогу при гострій непрохідності центральної вени сітківки.

4. Надати невідкладну допомогу при емболії центральної артерії сітківки.
5. Надати невідкладну допомогу при відшаруванні сітківки.

## 5. ЗМІСТ ТЕМИ

**Непрохідність центральної артерії сітківки або її гілок. Етіологія і патогенез.** Розрізняють емболію, тромбоз і спазм ЦАС.

*Емболія* виникає внаслідок потрапляння в артеріальне русло жирових речовин, бульбашок повітря, клітин метастатичних пухлин та інших часток. Часто емболія спостерігається в умовах ендокардиту, метастазування злоякісних новоутворень, травм, лікарських помилок при внутрішньо-артеріальному введенні лікарських препаратів (мал. 13.1).

*Тромби* найчастіше утворюються в разі ушкодження стінок судин при цукровому діабеті, гіпертонічній хворобі, склерозі або порушенні системи згортання крові.

*Спазм* ретинальних судин виникає у випадку мозгової патології, підвищення артеріального тиску, мігрені, хвороби Рейно, отруєння хініном тощо.

**Клініка.** Відзначається раптовий розлад зору у вигляді цілковитої сліпоти за умови непрохідності центрального стовбура або випадіння ділянки поля зору при закритті артеріальної гілки. В осіб із ціліоретинальною артерією (додатковий артеріальний стовбурець, який проходить від судинного кільця до жовтої плями) центральна частина сітківки забезпечується кров'ю незалежно від ЦАС і цілковите її закупорювання не позначається на функції жовтої плями, гострота зору зберігається, але поле зору стає "трубчастим".

Офтальмоскопічна картина в разі гострої непрохідності ЦАС така: сітківка набрякла, мутна, молочно-білого кольору. На її тлі ділянка центральної ямки контрастує яскраво-червоною плямою. Це явище називається симптомом "вишневої кісточкі". Виникнення його пояснюється тим, що ділянка центральної ямки, представлена колбочками, зберігає свою прозорість і колір. За наявності ціліоретинальної артерії вся ділянка жовтої плями не змінюється. Артерії очного дна різко звужені; вени спочатку не змінюються, але потім також звужуються. У подальшому набряк сітківки зменшується, симптом "вишневої кісточкі" поступово зникає, і в ділянці центральної ямки з'являється крапчастість. Абсолютне припинення кровообігу в судинах більш ніж на 40 хв. загрожує загибеллю всіх нервових волокон сітківки, що призводить до атрофії зорового нерва. Як правило, залишковий кровообіг зберігається, і це дає офтальмологу більше часу для проведення заходів із відновлення кровообігу. У разі своєчасного відновлення зір нормалізується, при запізнілому – не відновлюється або поліпшується незначною мірою.

Незважаючи на схожість симптомів емболії, тромбозу і спазму, їхні клінічні картини мають деякі відмінності, що дає змогу визначити характер порушення циркуляції.

Спазм виникає як правило у молодих людей, найчастіше після стресових ситуацій, іноді після перенесених грипу, малярії, при інтоксикації.

Тромбоз характерний для осіб старшого віку, клінічна картина розвивається повільніше, але прогресивно: зір може раптово погіршитись, потім відновитися й знову знизитись, а згодом настає цілковита втрата зору. Тромбоз артеріальних судин сітківки за патогенезом близький до інфаркту міокарда, проте термін "інфаркт сітківки" практично не живається.

Емболія виникає раптово, дуже характерний анамнез. Розлад зору відзначається в період травми, внутрішньоартеріальної інфузії, в умовах латентного ендокардиту або прогресуючого новоутворення. Вважають, що емболія і травмування завжди розвиваються на тлі вторинного спазму судин.

**Лікування.** Необхідна екстрена терапія. Оскільки безпосередню причину закупорювання встановити часом важко, призначають судинорозширювальні та тромболітичні препарати. Зняття спазму сприяє відновленню кровообігу і переміщенню ембола (якщо він є) із головного стовбура в одну з гілок. Призначають вдихання амілнітриту, інгаляції карбогену, вводять ретробульбарно ацетилхолін, сублінгвально – нітрогліцерин. Застосовують внутрішньовенно діафілін або еуфілін. Показане лікування лазером. Потім призначають антикоагулянти.

**Тромбоз центральної вени сітківки та її гілок. Етіологія і патогенез.** Закупорювання вен сітківки трапляється частіше, ніж артерій. Тромбоз вен відбувається внаслідок змін у судинній стінці, порушень швидкості кровообігу та фізико-хімічних зсувів у самій крові, які часто спостерігаються при гіпертонічній хворобі, цукровому діабеті, атеросклерозі, інфекціях (мал. 13.2, 13.3).

**Клініка.** Зір порушується так само несподівано, як і в разі непрохідності артерії, але ніколи не втрачається цілком. При офтальмоскопії вени широкі, більш темні, ніж звичайно, багато дрібних і великих крововиливів, схожих на язики полум'я, поблизу венозних стовбурів. Можливий крововилив у склоподібне тіло. Очне дно нагадує картину "розчавленого помідора". Це відбувається внаслідок того, що відтік крові перекритий, а приплив артеріями триває. Кров, не знаходячи виходу, починає проникати крізь стінки судин, дрібні венозні стовбурці розриваються. Крововиливи розсмоктуються поступово (місяцями), після них залишаються виражені дегенеративні зміни сітківки.

Унаслідок неоваскуляризації на диску і в куті передньої камери може розвинути посттромботична неоваскулярна глаукома. За даними різних авторів, вона виникає у 12–43% випадків через 2–8 місяців після тромбозу. Із новоутворених неповноцінних судин розвиваються рецидивуючі крововиливи в сітківку, можливий частковий або тотальний гемофтальм. Якщо відбувся тромбоз гілки ЦВС, то прогноз для ока сприятливий. Крововилив розсмок-



тується, кровообіг у зоні ураження відновлюється, часом навіть за рахунок утворення колатералей, але загальний прогноз залишається сумнівним, оскільки тромбоз вени або її гілок часто є провісником інсульту мозку. Встановлено, що середня тривалість життя хворих, які не отримують належної профілактичної терапії, іноді не перевищує 5–8 років після тромбозу ЦВС.

**Лікування** спрямоване на різні ланки етіології та патогенезу тромботичного процесу, перш за все на розчинення тромбу і відновлення порушеного кровообігу. Крім того, призначають симптоматичні засоби – ангіопротектори, спазмолітичні, антисклеротичні, вітамінні та інші препарати.

**Відшарування сітківки. Етіологія і патогенез.** Захворювання характеризується відокремленням від пігментної частини (пігментного епітелію) решти анатомічних структур сітківки. Таке порушення виникає внаслідок слабкого з'єднання сітківки з розташованими глибше тканинами в усіх ділянках очного дна. Виняток становить зона навколо диска зорового нерва і зубчастого краю, де сітківка зрощена і може лише відриватись, а не відшаровуватися. Клінічний термін "відшарування сітківки" недостатньою мірою відображає суть патології. Точніше було б трактувати захворювання як поділ сітківки, оскільки пігментний епітелій, що залишається на судинній оболонці, також є шаром. Але поняття "відшарування" загальноновизнане і затвердилось у термінології. Розрізняють первинне, або ідіопатичне, та вторинне відшарування сітківки (мал. 13.4).

**Первинне відшарування** виникає внаслідок дистрофічних змін сітківки, що їх часто виявляють в осіб із високою короткозорістю та в старшому віці. Пусковим механізмом відшарування є розрив стоншеної дистрофічної ділянки сітківки під час фізичного навантаження при різних рухах і поштовхах. Крізь нього під сітківку потрапляє рідина склоподібного тіла, з якою змішується транссудат із судинної оболонки. Так звана субретинальна рідина, що накопичується, постійно піднімає (відшаровує) сітківку, утворюючи випин. Відшарування поширюється на всю сітківку, тільки в нижній її половині воно протягом тривалого часу може бути не тотальним, а частковим. Розриви трапляються поодинокі та множинні, різні за розміром і формою. Біля зубчастого краю виникають відриви сітківки.

**Вторинне відшарування** розвивається в умовах пухлин судинної оболонки, підсітківкового крововиливу, проліферативного ретиніту, швартоутворення в склоподібному тілі, ексудативного хоріоретиніту тощо.

**Клініка.** Біль відсутній. Виникають фотопсії, що проєктуються в протилежну ділянку поля зору, позначаючи місце розриву та відшарування, яке саме починається. Оскільки розриви частіше виникають на периферії очного дна, хворі відчувають завісу, що насувається згори, знизу або з боків. Центральний зір може деякий час зберігатися. У разі відшарування в центрі знижується зір, виникають метаморфопсії, сприйняття оточуючого ніби через шар води, що коливається.

Під час офтальмоскопії відшарована сітківка має вигляд сірої плівки, що просвічує, судини на ній здаються більш закрученими й темними. Розриви сітківки мають вигляд різко окреслених червоних плям, які добре контрастують із навколишнім сірим тоном. Крізь розрив добре видно малюнок судинної оболонки.

**Лікування** оперативне. Спочатку призначають постільний режим, накладають біокулярну пов'язку. Імобілізація ока не лише попереджає подальше відшарування, але й сприяє приляганню сітківки. Це зумовлено тим, що субретинальна рідина розсмоктується, пухир відшарованої сітківки сплющується, складки розправляються, а це спрощує виявлення розриву. Оперативне лікування полягає в закритті розривів сітківки шляхом штучно спричиненого злипливого запального процесу в місці дефекту. Ділянку розриву піддають фото-, термо-, кріо-, діатермодії, а також лазерній та хімічній. Лазерну і фотокоагуляцію проводять безпосередньо на сітківку крізь прозорі оптичні середовища, рештою засобів діють на склеру відповідно до місця розриву.

За умов високих пухиреподібних відшарувань застосовують складні прийоми наближення склери до відшарованої сітківки (вдавлювання склери балоном, пломбою, рифлення або циркляж склери та ін.), у разі помутнінь склоподібного тіла вдаються до вітреоектомії.

Лікування вторинного відшарування полягає в усуненні його причини.

**Запалення зорового нерва.** Запалення зорового нерва отримало назву "неврит", а внутрішньоочної (інтрабульбарної) його частини – "папіліт". Цей термін походить від застарілої латинської назви переднього кінця зорового нерва – *papilla* (сосок); нового терміна, що ґрунтувався б на сучасній назві даної ділянки нерва – "диск", досі немає. Запалення в інших ділянках зорового нерва мають назву "ретробульбарний неврит". Такий поділ на нерівні за довжиною частини зумовлений тим, що невеликий передній відрізок добре видимий під час офтальмоскопії, а решта нерва для огляду недоступна. Але деякі автори розрізняють у ретробульбарному відділі зорового нерва запалення орбітальної, інтраканікулярної та інтракраніальної частин, і це має особливе значення в початковий період захворювання, оскільки більш конкретно визначає локалізацію вогнища ураження. На стадії завершення процесу цей поділ певною мірою втрачає своє значення у зв'язку з тим, що зоровий нерв здебільшого складається з аксонів гангліозних клітин, а відмирання аксона (клінічно – атрофія зорового нерва) відбувається по всій його довжині – від сітківки до зовнішніх колінчастих тіл головного мозку, незалежно від місцезнаходження ділянки ушкодження. Саме це зумовило поділ невритів на висхідні та низхідні.

Визначають не лише поздовжню локалізацію вогнища запалення, але й глибинну. Ушкодження оболонок нерва має назву "периневрит", центрального (осьового), найбільш важливого папіломакулярного пучка – "аксіальний неврит", а запалення всіх шарів – "тотальний, або трансверзальний неврит".

**Папіліт. Етіологія і патогенез.** Причинами папіліту є запалення очного яблука, епісклерального простору (увеїт, теноніт, ендофтальміт, панофтальміт), часом він виникає внаслідок поширення запального процесу із суміжних із очним яблуком анатомічних утворень (флегмона орбіти, гнійні процеси в придаткових пазухах носа, щелепах тощо). Виникнути папіліт може не лише в період загострення процесу в судинних структурах, але й в умовах хронічного перебігу синуситів, періодонтитів, тонзилітів та ін. (мал. 13.5).

**Клініка.** Захворювання, як правило, виникає гостро. Різко знижується гострота зору (іноді до нуля), у полі зору з'являються периферичні й центральні скотоми, порушується кольоровідчуття, спостерігається інфільтрація та набряк тканини диска. Офтальмоскопічно – розмитість меж і збільшення об'єму диска, що проявляється, зокрема, незначним випинанням його в склоподібне тіло. Венозні стовбури розширюються, закручуються, артеріальні судини спершу також розширюються, потім відзначається їх звуження. З'являються крововиливи та ексудати. У разі сильної ексудації набряклий диск більш мутний, ніж в умовах набряків незапальної етіології. Якщо патологічний процес не стабілізується і не регресує, то тривалий набряк диска спричиняє атрофію нервових волокон, що проявляється зблідненням диска.

Після згасання процесу (здебільшого через кілька днів) зір і кольоровідчуття можуть поліпшитись і навіть відновитися, частково зникають скотоми в полі зору.

**Ретробульбарний неврит. Етіологія і патогенез.** Спричиняють захворювання загальні інфекції (грип, герпес, малярія, висипний тиф, рожа, токсоплазмоз, бруцельоз, сифіліс та ін.), а також локальні запальні захворювання мигдаликів, орбіти, зубів, вух, придаткових пазух носа тощо, але найчастіше – розсіяний склероз. Патологічний процес локалізується в ділянках зорового нерва за оком і в порожнині черепа. Перебіг гострий, рідше – хронічний.

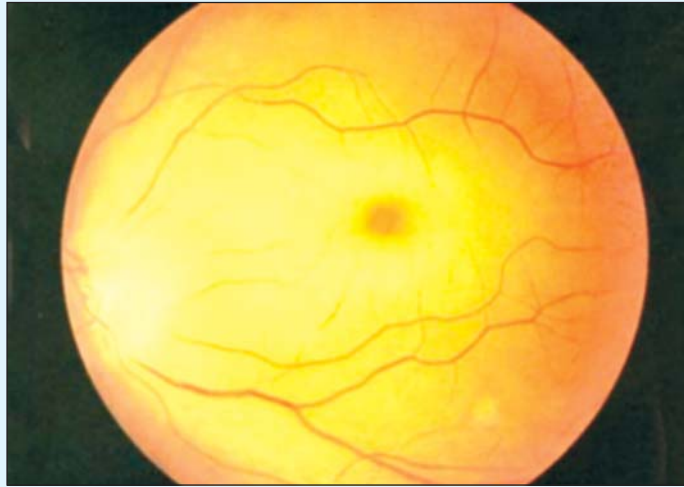
**Клініка.** Відзначається біль за очним яблуком при його рухах або натисканні на око. Інколи можливі екзофтальм і головний біль. Гострота зору знижується в багатьох випадках до світловідчуття, зрідка – до нуля, коли зникає пряма зінична реакція на світло і зберігається лише співдружна. У полі зору з'являються скотоми різних розмірів, локалізації та вираженості. В умовах аксіального невриту виявляють центральну абсолютну скотому на білий, червоний або зелений колір. Розміри центральних скотом становлять від 2–3° до великих, вони можуть об'єднуватись, можливі периферичні випадіння в полі зору. У разі трансверзального невриту також відзначаються злиття скотом і периферичні випадіння, а характерна особливість його – відсутність офтальмоскопічних змін на початку захворювання. Суб'єктивні симптоми випереджають появу змін на очному дні; час виникнення ознак патології на диску зорового нерва залежить від віддаленості вогнища запалення від очного яблука і може становити кілька днів або тижнів.

За умови млявого перебігу запального процесу й нечисленних об'єктивних даних у цей період лікареві слід бути особливо уважним, щоб уникнути помилкового висновку щодо симуляції хвороби. Необхідне ретельне дослідження поля зору, спричинених зорових потенціалів, які змінюються в першу чергу. Згодом, коли патологічний процес досягає очного яблука, поширюючись нервовими волокнами, за допомогою офтальмоскопії можна виявити гіперемію диска, розмитість його меж, зміну калібра артеріальних і венозних судин, крововиливи. Ступінь вираженості змін кольору, меж, рівня й калібра судин диска та динаміка їх прямо залежать від інтенсивності запального процесу та обернено – від відстані до вогнища. У випадку млявого перебігу запалення та нерегулярного офтальмоскопічного дослідження впродовж багатьох тижнів і місяців динаміка змін може залишатись непоміченою, виявляють лише збліднення диска. Якщо уражений папіломакулярний пучок (аксіальний неврит), скронева ділянка диска блідне повністю, оскільки пучок займає більшу її частину. При трансверзальному невриті, коли уражується весь нерв або більшість його волокон, відзначається цілковите збліднення диска. У будь-якому іншому випадку блідне лише якась його частина.

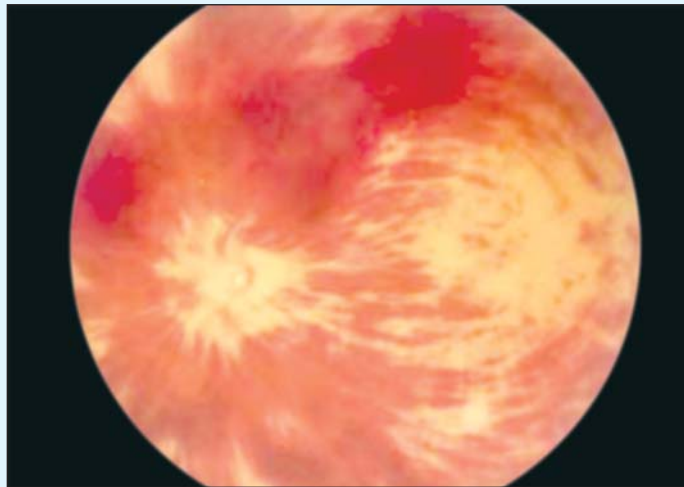
**Запалення зорового перехрестя і зорових шляхів. Етіологія і патогенез.** Запалення зорового тракту в ділянці зорового перехрестя отримало назву двобічного ретробульбарного невриту, хіазміту, частіше використовують термін "оптико-хіазмальний арахноїдит". Запалення власне зорових шляхів назви не має. Вважають, що запальний процес рідко обмежується самим зоровим перехрестям або зоровим трактом і захоплює їх звичайно разом, тому можна вести мову лише про переважне ураження якоїсь із цих ділянок. Оскільки захворювання здебільшого виникає в разі базальної локалізації запалення в павутинній та м'якій оболонках мозку, це вважають підставою іменувати патологію оптико-хіазмальним арахноїдитом.

Спричиняють захворювання інфекції (грип, герпес, хронічний тонзиліт, синусит, сифіліс та ін.), що активізуються на тлі черепно-мозкових травм.

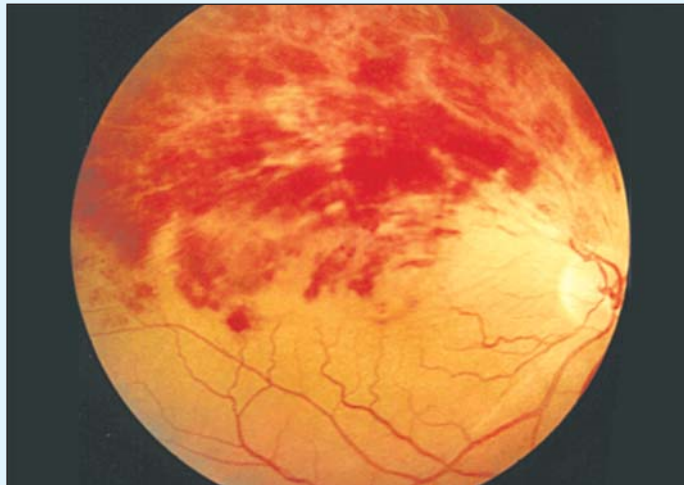
**Клініка.** Оптико-хіазмальний арахноїдит частіше проходить у хронічній формі, розвивається повільно. Гострий перебіг трапляється рідше, захворювання в такому разі починається високою температурою, слабкістю, блюванням, головним болем, менінгеальними явищами. Зір звичайно знижується на обох очах (однобічний процес як правило розвивається за умови ретробульбарного ураження). Спершу спостерігається незначне зниження гостроти зору з невеликими центральними скотомами в полі зору. Зрідка водночас помітні скотоми в скроневих ділянках обох очей. Згодом патологія поля зору швидко прогресує. За одночасного ураження бічних неперехрещених частин хіазми випадають носові частини в полі зору, виникає так звана біназальна (гетеронімна) геміанопсія, що розвивається лише тоді, коли є два вогнища і симетричні запальні процеси на основі черепа (наприклад, сифілітичні). Якщо запалення охоплює ділянку середньої



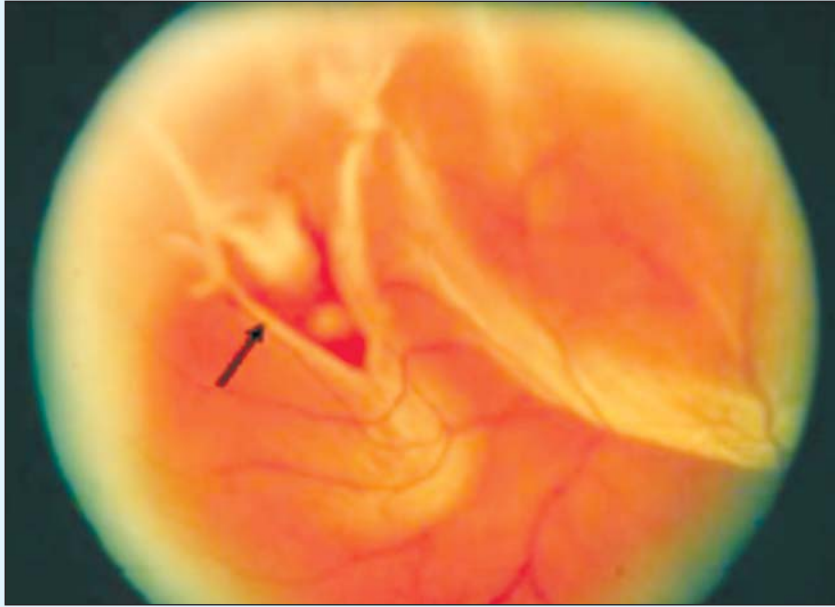
**Мал. 13.1.** Емболія ЦАС



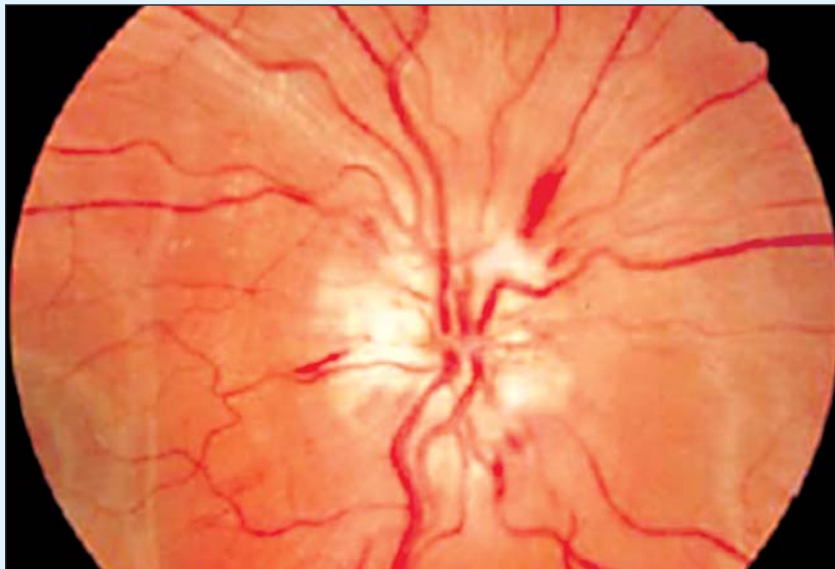
**Мал. 13.2.** Тромбоз ЦВС



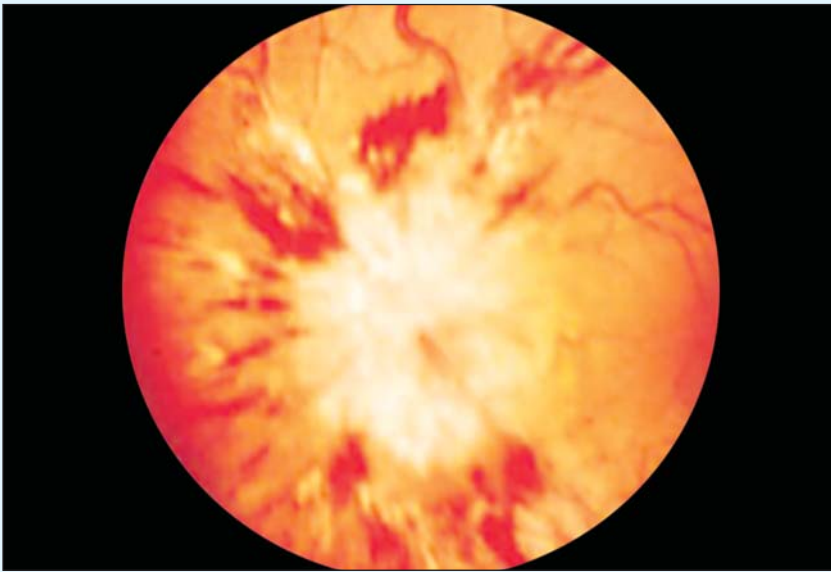
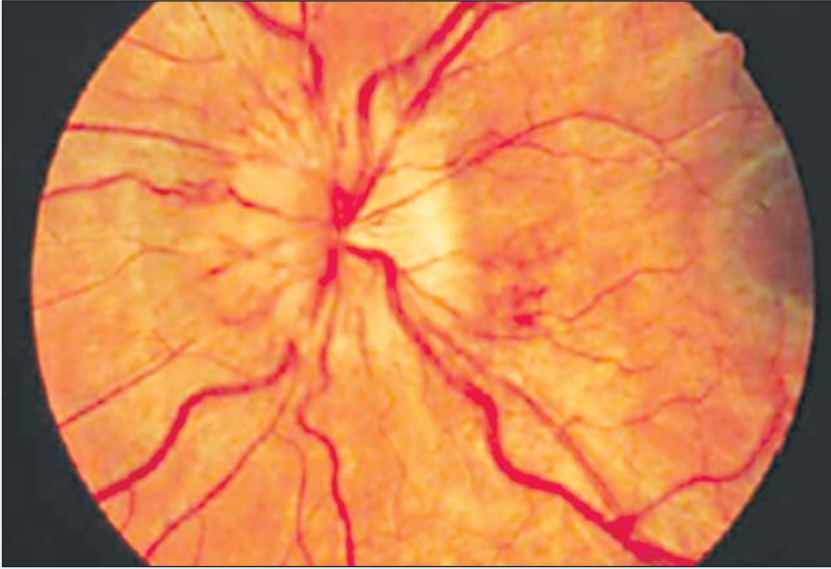**Мал. 13.3.** Тромбоз гілки ЦВС



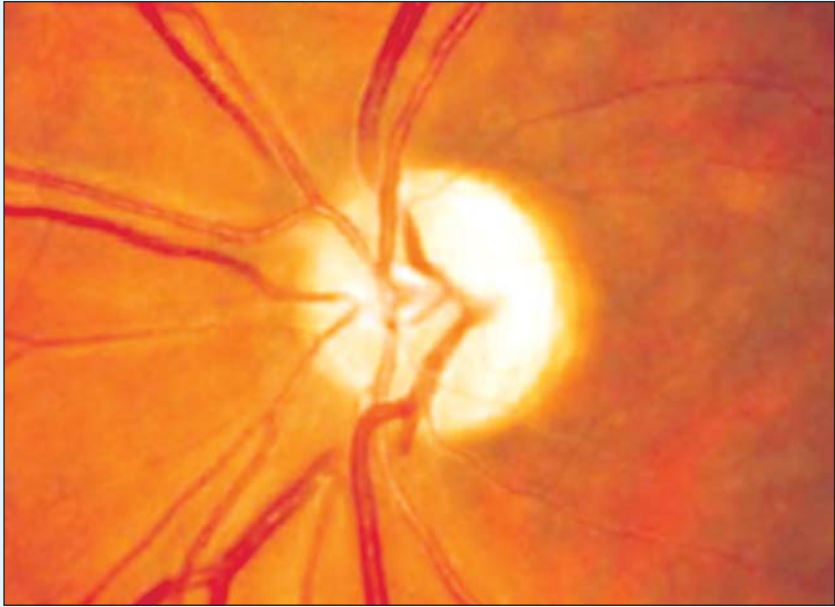
**Мал. 13.4.** Відшарування сітківки. Клапанний розрив



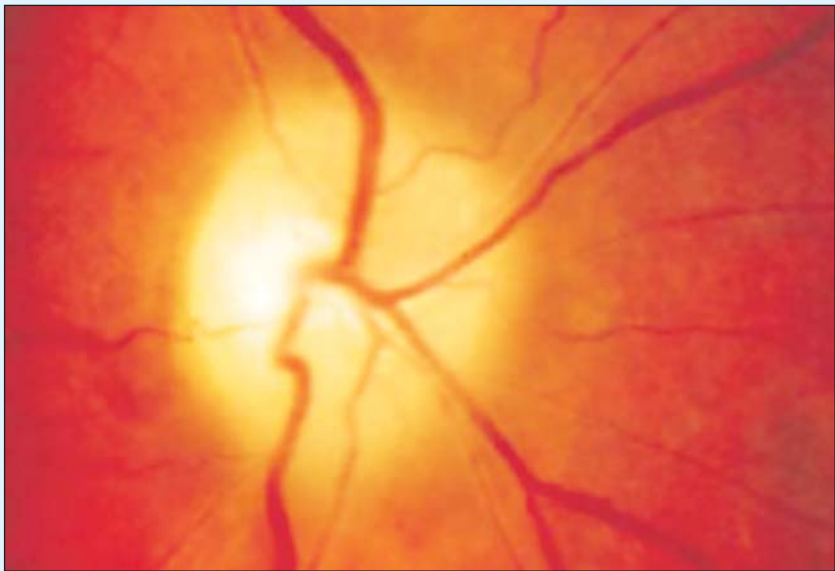**Мал. 13.5.** Неврит зорового нерва



*Мал. 13.6. Застійний диск зорового нерва*



**Мал. 13.7.** Первинна атрофія диска зорового нерва



**Мал. 13.8.** Вторинна атрофія диска зорового нерва



частини зорового перехрестя, у полі зору відзначається симптом ураження перехрещених волокон – так звана бітемпоральна геміанопсія.

**Ураження зорового канатика (зорового тракту).** Визначають одноіменну (гомонімну) геміанопсію, тобто випадіння обох правих або лівих половин поля зору. Геміанопсії можуть бути цілковитими (випадіння цілої половини поля зору) або частковими. Зміни на очному дні проявляються через кілька місяців і є такими ж, що й при ретробульбарному невриті, проте нерівномірно поширюються на обидва диски.

**Лікування.** Необхідна негайна госпіталізація хворого. Призначають терапію основного захворювання, яке спричинило папіліт, ретробульбарний неврит, хіазміт або запалення зорового канатика.

Лікування включає 2 етапи:

- 1) до з'ясування етіології застосовують загальну протизапальну терапію (антибіотики парентерально і всередину, сульфаніламідні й кортикостероїдні препарати), десенсибілізуючу (25% розчин магнію сульфату внутрішньом'язово, фонурит, діакарб, гліцерин, фурсемід усередину) та рефлекторну (тампонада середнього носового ходу розчином адреналіну гідрохлориду, гірчичники на шию і потилицю, п'явки на скроню з боку ураження);
- 2) так званий етіологічний етап – від моменту визначення причини захворювання: лікування туберкульозу, сифілісу, бруцельозу, токсоплазмозу, розсіяного склерозу, оперативне втручання на гнійних вогнищах (видалення ураженого зуба, ревізія придаткових пазух носа, розріз гнояка тощо).

Прогноз захворювання в багатьох випадках сприятливий. Своєчасне й правильне лікування дає змогу зберегти досить високий зір. Як правило він залишається гіршим за умови хронічного перебігу невриту.

**Лікування** оптико-хіазмального арахноїдиту проводять офтальмолог і невропатолог. У разі хронічного перебігу та утворення в ділянці зорового перехрестя й зорових шляхів спайок призначають розсмоктуючу терапію. Якщо ефекту немає, рекомендоване нейрохірургічне втручання – розрізання спайок і кіст, що з'явилися внаслідок запалення і стискають нервові волокна, спричинюючи їх атрофію. Таке лікування досить ефективне, проте можливі рецидиви, оскільки усувається наслідок, а не причина захворювання.

**Застійний диск зорового нерва. Етіологія і патогенез.** Великого значення надають зміні внутрішньочерепного тиску. Оскільки спинномозкова рідина обмиває зоровий нерв, внутрішньочерепна гіпертензія змінює умови кровообігу і відповідно трофіку нервових волокон – відзначаються їх набряк і застій (мал. 13.6).

Застійний диск – частий симптом таких порушень, як пухлини, аневризми, абсцеси, запалення оболонки мозку, аномалії розвитку черепа, травми, захворювання нирок тощо, за яких спостерігається внутрішньочерепна гіпертензія.

Виділяють 4 послідовні стадії застійного диска.

*I стадія – гіперемія* – змінюється забарвлення диска внаслідок розширення капілярів. Відзначаються також початкова промінність, розмитість меж і зміна рівня диска, нерівномірне збільшення калібру вен. Проте не всі ці ознаки, крім гіперемії, обов'язково проявляються водночас.

*II стадія – набрякання* – характеризується збільшенням об'єму диска, обов'язковим посиленням його гіперемії та збільшенням площі. Набряк охоплює сітківку, венозні стовбури розширюються і закручуються, артеріальні судини звужуються, часом з'являються крововиливи та ексудати.

*III стадія – ішемія* – зменшується кровонаповнення судин диска, унаслідок цього спадає набряк, істотно звужуються капіляри, відзначається їх спазм, що зумовлює ішемію та збліднення диска.

*IV стадія – гліозно-атрофічна* – характеризується появою відповідних ознак дистрофії нервових волокон і проліферації гліозної тканини.

Після нормалізації внутрішньочерепного тиску офтальмоскопічний вигляд зорового диска відновлюється, проте слід пам'ятати, що зворотний розвиток процесу і цілковите відновлення вихідного стану можливі тільки на перших трьох стадіях. Із настанням гліозно-атрофічної стадії після регресії набряку в диску відзначаються виражені залишкові явища, і навіть нерідко після усунення причини виникнення патології атрофія зорового нерва невпинно прогресує. Знання цих особливостей перебігу захворювання допомагає офтальмологу визначитися з оптимальними строками хірургічного втручання.

В умовах застійного диска протягом тривалого часу зберігаються зорові функції. За винятком скороминучих затуманювань, гострота зору не порушується, і лише на гліозно-атрофічній стадії вона істотно знижується. Поле зору більш відповідає фазам патологічної еволюції застійного диска. На I стадії збільшується сліпа пляма, на II можлива депресія периферичних відділів сітківки, на III та IV стадіях з'являються грубі зміни в полі зору (головним чином відбувається його концентричне звуження).

**Лікування.** Передусім необхідно визначити причину основного захворювання і вдатись до його лікування. Після усунення причини нормалізація диска спостерігається на I стадії протягом 1–2 тижнів, на II – 3–4, на III – до 8 тижнів. На IV стадії відновлення не відбувається, виникає так звана вторинна атрофія зорового нерва.

**Атрофія зорового нерва.** Багато захворювань зорового нерва завершуються його атрофією, яка з-поміж причин сліпоти та інвалідності за зором посідає в Україні перше місце.

**Патогенез** атрофії зумовлений етіологією. Дистрофія та лізис нейронів зорового нерва проходять в умовах запального процесу, судинних порушень, інтоксикації, травми, застою із деякими відмінностями. У деяких випадках етіологія атрофії залишається нез'ясованою, проте за будь-яких

обставин розрив або руйнування якоїсь ділянки аксона завжди призводить до загибелі нейрона.

Залежно від причини виникнення атрофії зорового нерва офтальмоскопічна картина його диска має деякі відмінності. Розрізняють первинну (просту) і вторинну (післязапальну, післязастійну) атрофію.

**Первинна атрофія** розвивається внаслідок гострих або хронічних інтоксикацій, в умовах табесу, склерозу судин, порушення цілісності зорового нерва на значній відстані від очного яблука (мал. 13.7). Під час первинної атрофії межі диска чіткіші, ніж у нормі, сам він блідий повністю або частково, судини звужені. Натомість у випадку **вторинної атрофії** диск має розмиті межі, сіруватого кольору, дещо випинається в склоподібне тіло. Через кілька років такі відмінності практично зникають (мал. 13.8).

Розрізняють також **цілковиту** і **часткову** атрофію, за перебігом – **стабільну** і **динамічну**. Цілковита стабільна атрофія не піддається лікуванню. Часткова може бути вилікувана, особливо якщо зорові функції динамічні. Поліпшення умов праці й побуту сприяє відновленню функцій.

**Лікування** часткової атрофії зорового нерва передбачає стимуляцію життєдіяльності нервових волокон, що збереглися. Призначають тканинну терапію, вітаміни групи В, нікотинову кислоту та інші судинорозширювальні засоби, оксигенотерапію, настій женьшеню, екстракт елеутерококу.

Останнім часом отримали поширення такі методи лікування, як акупунктура, застосування магнітного поля, ультразвуку, електростимуляції за допомогою спеціальних електродів, які можна максимально наближати до нерва. Перспективним у лікуванні часткових атрофій зорового нерва є використання можливостей ендovasкулярної хірургії, що ґрунтується на перерозподілі кровозабезпечення головного мозку, здатному істотно поліпшити постачання кров'ю зорового нерва при атрофії внаслідок ішемії.

**СПИСОК ЛІТЕРАТУРИ**

1. Аветисов Э. С. Близорукость. – М. : Медицина, 1999. – 285 с.
2. Аветисов Э. С. Руководство по детской офтальмологии. – М. : Медицина, 1987. – 495 с.
3. Аветисов Э. С. Содружественное косоглазие. – М. : Медицина, 1977. – 312 с.
4. Архангельский В. Н. Морфологические основы офтальмоскопической диагностики. – М. : Медгиз, 1960. – 174 с.
5. Безкоровайна І. М. Глаукома. – Полтава, 2005. – 100 с.
6. Белоглазов В. Г. Операции на слезных органах // Руководство по глазной хирургии. – М., 1988. – С. 465–496.
7. Бочкарева А. А., Ерошевский Т. И., Нестеров А. П. и др. Глазные болезни. – М. : Медицина, 1989. – 416 с.
8. Бровкина А. Ф. Болезни орбиты. – М. : Медицина, 1993. – 237 с.
9. Венгер Г. Ю. Очні хвороби : Навчальний посібник для вищих медичних закладів III–IV рівнів акредитації. – 2003. – 176 с.
10. Волков В. В. Глаукома при псевдонормальном давлении. – М. : Медицина, 2001. – 350 с.
11. Волков В. В., Горбань А. И., Джалиашвили О. А. Клиническая визо- и рефрактометрия. – Л. : Медицина, 1987. – 216 с.
12. Волков В. В., Сухонина Л. Б., Устинова Л. Б. Глаукома, преглаукома и офтальмогипертензия. – Л. : Медицина, 1985.
13. Глазные болезни: Учебник / Под ред. В. Г. Копаевой. – М. : Медицина, 2002. – 560 с.
14. Гундорова Р. А., Нероева В. В., Кашникова В. В. Травмы глаза. – М., 2008. – 553 с.
15. Густов А. В., Сигрианский К. И., Столярова Ж. П. Практическая нейроофтальмология. – Нижний Новгород, 2000.
16. Жабоедов Г. Д., Витовская О. П. Диагностическая ценность компьютерных методов исследования поля зрения при глаукоме. – К. : Здоров'я, 1999. – 312 с.

17. Жабоедов Г. Д., Сергієнко М. М. Очні хвороби. – К. : Здоров'я, 1999. – 312 с.
18. Зайцева Н. С. Трахома. – 1960. – Т. II. – С. 46–179.
19. Зайцева Н. С., Кацнельсон Л. А. Увеиты. – М. : Медицина, 1984. – 320 с.
20. Зальцман М. Анатомия и гистология человеческого глаза в нормальном состоянии, его развитие и увядание: Пер. с нем. – М., 1913. – 252 с.
21. Каспаров А. А. Офтальмогерпес. – М. : Медицина, 1994. – 222 с.
22. Катаргина Л. А., Хватова А. В. Эндогенные увеиты у детей и подростков. – М. : Медицина, 2000. – 319 с.
23. Кацнельсон Л. А., Лысенко В. С., Балишанская Т. И. Клинический атлас патологии глазного дна. – М., 1998.
24. Кацнельсон Л. А., Форофонова Т. И., Бунин А. Я. Сосудистые заболевания глаза. – М. : Медицина, 1990.
25. Кашников В. В. Контузионные изменения глазного дна. – Новосибирск, 2000. – 171 с.
26. Киваев А. А., Шапиро Е. И. Контактная коррекция зрения. – М., 2000. – 224 с.
27. Ковалевский Е. И. Атлас глазных болезней. – М., 1985. – 279 с.
28. Краснов М. Л. Элементы анатомии в клинической практике офтальмолога. – М. : Медгиз, 1952. – 106 с.
29. Краснов М. Л., Шутьпина Н. Б. Терапевтическая офтальмология. – М., 1985. – С. 143, 74, 136, 125–126, 197.
30. Майчук Ю. Ф. Аллергические заболевания глаз. – М. : Медицина, 1983. – 223 с.
31. Морозов В. И., Яковлев А. А. Фармакотерапия глазных болезней. – М. : Медицина, 2001. – 468 с.
32. Морозов В. И., Яковлев А. А. Справочник фармакотерапии глазных болезней. – М., 1989. – С. 10–29, 55–60.
33. Наследственные и врожденные заболевания сетчатки и зрительного нерва / Под ред. А. М. Шамшиновой. – М. : Медицина, 2001. – 457 с.
34. Нестеров А. П. Первичная глаукома. – М., 1986.
35. Нестеров А. П. Глаукома. – М. : Медицина, 1995.
36. Одинцов Е. П. Успехи отечественной офтальмологии и профилактика глазных заболеваний. – 1966.
37. Пучковская Н. А. Атлас глазных болезней. – М. : Медицина, 1981.
38. Рабкин Е. Б. Полихроматические таблицы для исследования цветоощущения. – М. : Медицина, 1965. – 8-е изд., перераб. и доп. – 68 с.
39. Радзиховский Б. Л. Астигматизм человеческого глаза. – М. : Медицина, 1969. – 193 с.
40. Сомов Е. Е. Клиническая анатомия органа зрения человека. – СПб. : Изд. "Ольга", 1996. – 2-е изд., перераб. и доп. – 144 с.
41. Сомов Е. Е. Первичная глаукома. – М., 2001. – С. 57.

42. Спелсон Дэвид Дж. и соавт. Атлас по клинической офтальмологии: Пер. с англ. / Под общей ред. А. Н. Амирова. – М. : МЕДпресс-информ, 2005. – 723 с.
43. Трон Е. Ж. Заболевания зрительного пути. – М., 1968.
44. Шамшинова А. М., Волков В. В. Функциональные исследования в офтальмологии. – М. : Медицина, 1999. – 415 с.
45. Шульпина Н. Б. Биомикроскопия глаза. – М. : Медицина, 1974. – 264 с.

# ЗМІСТ

<i>Тема I.</i> Анатомія і фізіологія органа зору. Зорові функції .....	3
<i>Тема II.</i> Рефракція та акомодация .....	19
<i>Тема III.</i> Захворювання повік, слізних органів та орбіти .....	33
<i>Тема IV.</i> Захворювання кон'юнктиви .....	57
<i>Тема V.</i> Захворювання рогівки та склери .....	76
<i>Тема VI.</i> Патологія судинного тракту .....	94
<i>Тема VII.</i> Захворювання кришталика та склоподібного тіла .....	112
<i>Тема VIII.</i> Захворювання сітківки та зорового нерва .....	126
<i>Тема IX.</i> Глаукома .....	148
<i>Тема X.</i> Косоокість .....	166
<i>Тема XI.</i> Зміни органа зору при загальних захворюваннях .....	183
<i>Тема XII.</i> Травми ока .....	209
<i>Тема XIII.</i> Невідкладні стани в офтальмології .....	228
Список літератури .....	244

Навчальне видання

**БЕЗКОРОВАЙНА Ірина Миколаївна,  
РЯДНОВА Віта Вікторівна,  
ВОСКРЕСЕНСЬКА Людмила Костянтинівна**

# **ОФТАЛЬМОЛОГІЯ**

Навчальний посібник для студентів  
вищих медичних закладів  
III–IV рівнів акредитації

Художньо-технічний редактор Г. П. Грибан  
Коректор Л. М. Калашник  
Обкладинка Є. Г. Прокопенка  
Комп'ютерна верстка Є. Г. Прокопенка

Підписано до друку 16.11.12. Формат 70x100/16.  
Папір офсетний. Гарнітура PeterburgC.  
Ум. друк. арк. 20,2. Ум. фарб.-відб. 20,9.  
Обл.-вид. арк. 20,1. Тираж 300 пр. Вид. № 16.

Мова українська

Видавець і виготівник: ПП «ХРА «Дивосвіт».  
36000, Полтава, вул. Жовтнева, 37, оф. 30.  
Тел. (0532) 50-65-63, тел./факс (05322) 7-33-60.

Свідоцтво про внесення до Державного  
реєстру серія ДК № 866 від 22.03.02.