УДК 616.314-089.23+616.21/.23

ВЛИЯНИЕ ОРТОДОНТИЧЕСКОГО ЛЕЧЕНИЯ НА СОСТОЯНИЕ ВЕРХНИХ ДЫХАТЕЛЬНЫХ ПУТЕЙ

Вера Д. Куроедова, Татьяна А. Чикор, Александра Н. Макарова, Анна А.Ким

Высшее государственное учебное заведение Украины «Украинская медицинская стоматологическая академия», кафедра последипломного образования врачей-ортодонтов, Полтава, Украина

Введение

Взаимосвязь функции дыхания и формирования зубочелюстного аппарата неразрывна, в период роста ребенка дыхательные пути и лицевой скелет развиваются в тесной взаимосвязи Клинические проявления неправильного прикуса и нарушения носового дыхания должны быть учтены при составлении плана ортодонтического лечения каждого пациента [1,2,3,4,5,6]. Кроме того, пациенты с сужением зубной дуги верхней челюсти и высоким готическим небом, как правило, имеют суженные носовые ходы и более уязвимы к нарушениям дыхания во время сна – так называемого обструктивного ночного апноэ (OSA, Obstructive Sleep Apnea), возникновение которого объясняется уменьшением переднезаднего размера глотки. Синдром обструктивного апноэ (OSA) – это опасное для жизни пациента состояние, являющееся важной проблемой современной медицины [7,8,9].

Цель

Целью нашего исследования было оценить влияние ортодонтического лечения на функцию дыхания и доказать, что ортодонтическая коррекция способствует увеличению объема верхних дыхательных путей и, тем самым, ведет к нормализации функции дыхания.

Материалы и методы исследования.

Группу исследования составили 64 ребенка в возрасте от 7-12 лет (37 девочек и 31 мальчик) с тесным положением зубов и сужением зубных рядов (I класс ЗЧА по Энглю). Всем детям проводилось клиническое обследование согласно протоколов оказания ортодонтической помощи с тщательной оценкой функционального состояния челюстно-лицевой области. Ортодонтическую коррекцию по показаниям проводили системой аппаратов Biobloc [10]. Всем пациентам до лечения и после его завершения проводили морфометрический анализ зубных рядов с определением их трансверзальных параметров путем измерения контрольно-диагностических моделей, оценку проходимости верхних дыхательных путей по методу McNamara [11] на боковых телерентгенограммах черепа. Определение объема дыхательных путей

проводилось по оценке ширины носоглотки в верхнем (Upper Pharyngeal airway space - UP) и нижнем (Low Pharyngeal airway space - LP) ее отделах (рис. 1).

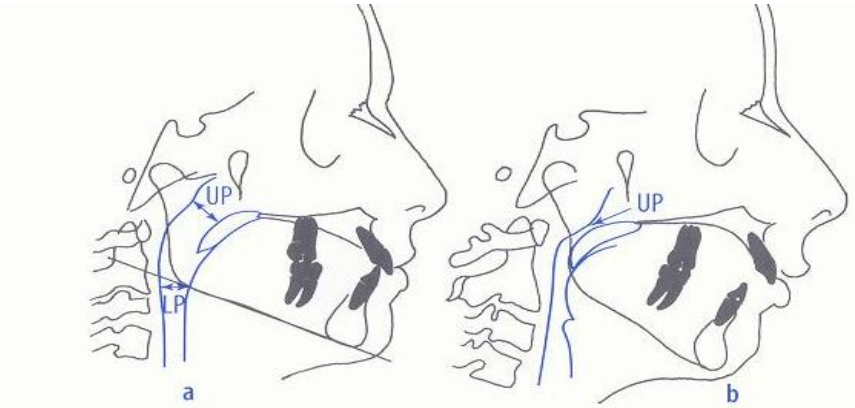

Рис. 1. Схематическое изображение проходимости дыхательных путей по McNamara (a – нормальное положение языка (сохранена проходимость носоглотки в верхнем (UP) и нижнем (LP) ее отделе), b – заднее положение языка (проходимость нарушена в обоих отделах).

Цифровые показатели результатов исследования приведены в международной системе (CI) и обработаны методами вариационной статистики. Оценку достоверности (P) проводили с использованием t-критерия Стъюдента.

Результаты

Нормальной проходимостью верхних дыхательных путей у детей считается UP=15-20 мм, LP – 11-14 мм. Уменьшение проходимости более, чем на 2 мм указывает на частичную обструкцию дыхательных путей и требует особого внимания со стороны ортодонта [11].

До начала ортодонтического лечения у всех пациентов найдено значительное уменьшение верхнего и нижнего фарингального пространств до 5,95±0,75 мм и 8,1±0,74 мм соответственно, что свидетельствует о существенном нарушении функции дыхания и переходе пациента от правильного стереотипа носового дыхания к смешанному или ротовому, что значительно осложняет ортодонтическую коррекцию, является фактором снижения общесоматического здоровья и в последующем приводит к рецидиву патологии.

В процессе ортодонтического лечения с помощью аппарата Biobloc родители пациентов отмечали улучшение носового дыхания у детей как днем, так и во время сна. Субъективная оценка улучшения функции дыхания подтверждалась клинически и путем анализа боковых телерентгенограмм (ТРГ) по завершении лечения. Повторная оценка проходимости верхнего и нижнего фарингального пространств на ТРГ,

сделанных по окончании лечения, показала достоверное увеличение их размеров. Верхнее фарингального пространство (UP) увеличилось в 2,5 раза (p<0,01) и составило в среднем 14,85±1,01 мм, что почти достигает нижней границы нормы (табл.1). Нижнее фарингальное пространство (LP) увеличилось в 1,6 (p<0,01) раза, в среднем составило 13,3±0,86 мм, что также соответствует его нормальным размерам (p<0,01) (табл. 1).

Таблица 1

Динамика изменение трансверзальных параметров зубных рядов и проходимости верхних дыхательных путей

Параметр (n=64)	До лечения	После лечения	Δ, p
Ширина верхнего зубного ряда между V-V, мм	35,33±1,73	40,28±1,61	4,95±1,67 p<0,01
Ширина верхнего зубного ряда между 6-6, мм	44,93±2,07	51,73±1,49	4,68±1,78 p<0,01
Ширина нижнего зубного ряду между V-V, мм	32,88±1,83	37,4±1,27	4,52±1,55 p<0,05
Ширина нижнего зубного ряда между 6-6, мм	34,17±2,0	36,3±0,57	2,13±1,28 p>0,05
UP, мм	5,95±0,75	14,85±1,01	8,87±0,88 p<0,01
LP, мм	8,1±0,74	13,3±0,86	5,2±0,8 p<0,01

При анализе контрольно-диагностических моделей чалюстей до и после лечения, было установлено, что использование аппаратов системы Biobloc способствовало достоверному увеличению трансверзальных параметров верхнего зубного ряда, а именно достоверному увеличению ширины в области временных (V-V) и постоянных (6-6) моляров (p<0,01). Подобными были трансверзальные изменения на нижней челюсти, однако статистически достоверное увеличение ширины нижнего зубного ряда отмечалось только в области временных моляров (V-V) (p<0,05) (табл. 1).

Дискуссия

Согласно Стенфордской морфометрической модели выделяют шесть параметров, которые являются критическими для возникновения синдрома обструктивного апноэ: индекс массы тела, обхват шеи, высота неба, расстояние между нижними молярами и расстояние между верхними молярами [2,3]. Таким образом, четыре из шести параметров риска возникновения апноэ непосредственно относятся к ортодонтическому статусу пациента, а умение их диагностировать и корректировать – профессиональная обязанность врача-ортодонта.

В ходе проведенного исследования установлено, что лечение детей с применением аппаратов системы Biobloc способствует расширению зубных рядов, тем самым устраняя один из факторов риска развития синдрома обструктивного апноэ.

Кроме того, анализ проходимости верхнего и нижнего фарингеальных пространст на боковых ТРГ до и после лечения выявил значительное их увеличение практически до состояния нормы. Анализ проходимости верхнего и нижнего фарингеального пространств на боковой ТРГ значительно расширяет его диагностическую ценность, является актуальным методом обследования пациента, позволяющим объективно оценить состояние функции дыхания у пациентов с ЗЧА.

Выводы

Таким образом, после проведения ортодонтического лечения с помощью аппарата Biobloc у детей 7-12 лет наряду с расширением альвеолярных дуг обеих челюстей наблюдается значительный положительный эффект увеличения объема верхних дыхательных путей. Следовательно, ортодонтическое лечение в период сменного прикуса стимулирует рост не только зубных дуг, но и значительно улучшает развитие назомаксилярного комплекса. Своевременная квалифицированная ортодонтическая помощь детям в период сменного прикуса в значительной степени положительно влияет на нормализацию функции дыхания, предотвращает возникновение синдрома апноэ, и, безусловно, повышает уровень здоровья и качество жизни ребенка.

ЛИТЕРАТУРА

1. Cistulli PA., Gotsopoulos H., Marklund M., Lowe AA. [Treatment of snoring and obstructive sleep apnea with mandibular repositioning appliances]. Sleep Med Rev. 2004.
2. Elden LM., et al. [Snoring and Obstructive Sleep Apnea in Children]. 3rd edition, Philadelphia, Lippincott, Williams & Wilkins. 2003.

3. Katyal V., Pamula Y., Daynes CN., Martin J., Dreyer CW., Kennedy D., Sampson WJ. [Craniofacial and upper airway morphology in pediatric sleep-disordered breathing and changes in quality of life with rapid maxillary expansion]. Am J Orthod Dentofacial Orthop. 2013; 144(6):860-71.
4. Shepard JW Jr., Gefter WB., Guilleminault C., Hoffman EA., Hoffstein V., Hudgel DW., Suratt PM., White DP. [Evaluation of the upper airway in patients with obstructive sleep apnea]. Sleep 1991; 14 : 361-71.
5. Spiegel EP., Krahe JA. [Sleep disordered breathing: orthodontics and sleep disorders dentistry]. Funct Orthod. 2004; 22(1):24–32.
6. Куроедова ВД., Дмитриенко МИ., Рейнхард Р. [Функциональная характеристика зубочелюстной системы немецких и украинских ортодонтических пациентов по данным ортопантомограмм]. Ортодонтия. 2006; 2 (34): 20-21. Россия.
7. Friedman M., Tanyeri H., La Rosa M., Landsberg R., Vaidyanathan K., Pieri S., et al. [Clinical predictors of obstructive sleep apnea]. Laryngoscope. 1999; 109: 1901-7.
8. Georgalas C., Garas G., Hadjihannas E., Oostra A. [Assessment of obstruction level and selection of patients for obstructive sleep apnoea surgery: an evidence-based approach]. J Laryngol Otol 2010; 124: 1-9.
9. Matther LHo., Steven D. [Brass Obstructive sleep apnoe]. Neurology International. 2011; volume3:e 15: 60-67
10. Mew J. [Biobloc therapy] Limited edition. 1986; 289 p. England.
11. McNamara JA. [Components of Class II Malocclusion in Children 8-10 Years of Age]. Angle Orthodontist.1981; 51: 177–202.

SUMMERY

ORTHODONTIC TREATMENT EFFECT OF ON THE CONDITION OF THE UPPER AIRWAYS

Vera D. Kuroedova, Tatyana A. Chikor, Aleksandra N. Makarova, Anna A. Kim

Higher State Educational Institution of Ukraine "Ukrainian Medical Stomatological Academy", Department of Postgraduate Education of Orthodontist, Poltava, Ukraine

Introduction. During the period of child growth airways and facial skeleton are developing in close relationship. Patients with upper dental arch narrowing and high gothic palet, tend to have narrowed nasal passages and are more vulnerable to violations of breathing during sleep - so-called obstructive sleep apnea (OSA, Obstructive Sleep Apnea), the occurrence of which is explained by a decrease of anteroposterior sizes of throat.

The aim of the study was to evaluate the effect of orthodontic treatment in the period of mixed dentition on the state of the upper respiratory tract.

Materials and methods. There were examined 64 children (7-12 years) with class I malocclusion. Clinical examination was carried out according to the protocols of providing orthodontic care with assessment of the functional state of the maxillofacial region. Orthodontic correction had been carried with apparatus of Biobloc system. Before treatment and after its completion there had been performed morphometric analysis of dentition and assess patency of the upper airway by McNamara method.

Results. Prior to the beginning of orthodontic treatment in all patients had been found a significant decrease of upper and lower pharyngeal spaces 5.95±0.75mm, 8.1 8.±0.74 mm respectively (normal – 15-20mm and 11-14mm). After orthodontic treatment with Biobloc system the upper pharyngeal space increased in 2.5 times (P<0,01), lower pharyngeal space increased in 1.6 (p<0,01) times, and in average amounted to 13,3 ± 0,86 mm.

Conclusions. Thus found that after orthodontic treatment with Biobloc apparatus along with the expansion of the alveolar arches of both jaws there is a significant positive effect of increasing the volume of the upper respiratory tract. Consequently, orthodontic treatment in the period of mixed dentition, stimulates the growth not only of the dental arches, but also greatly improves the development nazomaxillary complex and prevents apnea syndrome, that increases the level patient's health and life quality

Key words: malocclusion, upper airways, Biobloc appliance.

РЕЗЮМЕ

ВЛИЯНИЕ ОРТОДОНТИЧЕСКОГО ЛЕЧЕНИЯ НА СОСТОЯНИЕ ВЕРХНИХ ДЫХАТЕЛЬНЫХ ПУТЕЙ

Вера Д. Куроедова, Татьяна А. Чикор, Александра Н. Макарова, Анна А.Ким

Высшее государственное учебное заведение Украины «Украинская медицинская стоматологическая академия», кафедра последипломного образования врачей-ортодонтов, Полтава, Украина

Введение. В период роста ребенка дыхательные пути и лицевой скелет развиваются в тесной взаимосвязи. Пациенты с сужением зубной дуги верхней челюсти и высоким готическим небом, как правило, имеют суженные носовые ходы и более уязвимы к нарушениям дыхания во время сна – так называемого обструктивного ночного апноэ (OSA, Obstructive Sleep Apnea), возникновение которого объясняется уменьшением переднезаднего размера глотки.

Целью исследования было оценить влияние ортодонтического лечения в период сменного прикуса на состояние верхних дыхательных путей.

Материалы и методы исследования. Для решения поставленных задач было обследовано 64 ребенка (от 7-12 лет) с I классом зубочелюстных аномалий по Энглю. Клиническое обследование проводилось согласно протоколов оказания ортодонтической помощи с тщательной оценкой функционального состояния челюстно-лицевой области. Ортодонтическую коррекцию проводили системой аппаратов Biobloc. До лечения и после его завершения проводили морфометрический анализ зубных рядов и оценку проходимости верхних дыхательных путей по методу McNamara на боковых телерентгенограмах черепа.

Результаты. До начала ортодонтического лечения у всех пациентов найдено значительное уменьшение верхнего и нижнего фарингального пространств до 5,95±0,75 мм и 8,1±0,74 мм соответственно (при норме 15-20 мм и 11-14 мм). После проведения ортодонтического лечения аппаратами системы Biobloc верхнее фарингального пространство (UP) увеличилось в 2,5 раза ($p<0,01$), нижнее фарингальное пространство (LP) увеличилось в 1,6 ($p<0,01$) раза, и в среднем составило 13,3±0,86 мм.

Выводы. Таким образом установлено, что после проведения ортодонтического лечения с помощью аппарата Biobloc наряду с расширением альвеолярных дуг обеих челюстей наблюдается значительный положительный эффект увеличения объема верхних дыхательных путей. Следовательно, ортодонтическое лечение в период сменного прикуса стимулирует рост не только зубных дуг, но и значительно улучшает развитие назомаксилярного комплекса, предотвращает возникновение синдрома апноэ, и, безусловно, повышает уровень здоровья и качество жизни ребенка.

Ключевые слова: зубочелюстные аномалии, верхние дыхательные пути, аппарат Biobloc.