

МІКРОЦИРКУЛЯТОРНІ ЗМІНИ В ПУЛЬПІ ЗУБІВ ПРИ ПАРОДОНТИТІ

Українська медична стоматологічна академія (м. Полтава)

zoryana.nazarenko@gmail.com

Зв'язок публікації з плановими науково-дослідними роботами. Дослідження є фрагментом дослідницької НДР Української медичної стоматологічної академії "Морфофункціональні особливості тканин ротової порожнини та їхній вплив на проведення лікувальних заходів і вибір лікувальних матеріалів" – № 01145U001112.

Вступ. Захворювання тканин пародонту представляють одну із найбільш розповсюджених і складних патологій щелепно-лицьової ділянки. За даними ВООЗ функціональні розлади зубощелепної системи, обумовлені втратою зубів з приводу пародонтиту, зустрічаються в 5 разів частіше, ніж при ускладненні карієсу. Важливість даної проблеми визначається тим, що число осіб з генералізованим пародонтитом неухильно зростає і вказана патологія втрачає свої вікові обмеження [1]. Пародонтит уражує осіб, починаючи з 11-12-літнього віку (8-10%), досягаючи найбільш інтенсивного розвитку у віковій групі 30-50 років. Поширеність генералізованих форм захворювань тканин пародонту серед дорослого населення України за даними різних авторів складає 85-96% [2,3]. Пародонтит представляє собою соціально значиму проблему, яка обумовлена широкою поширеністю і інтенсивністю ураження серед усіх вікових груп населення [4,5].

Вивчення літератури щодо проблеми пародонтиту дозволяє заключити, що серед основних факторів патогенезу даної патології виділяють порушення в судинній системі пародонтального комплексу [6]. Деякі автори вказують на взаємозв'язок мікроциркуляторних порушень в тканинах пародонту та в пульпі зубів [7]. Проблема мікроциркуляції направлена насамперед на вивчення структури транспортних комунікацій, які використовуються для переміщення біологічних рідин, тому вивчення організації транспорту крові в пульпі зубів при пародонтиті дає можливість пояснити патогенетичне значення ангіотрофічних розладів в пародонтальному комплексі при даній патології та вивчити їхній взаємозв'язок.

Метою нашого дослідження було вивчення динаміки мікроциркуляторних змін в судинах пульпи при пародонтиті.

Об'єкт і методи дослідження. Нами було обстежено 19 пацієнтів віком 35-45 років, в яких діагностовано хронічний генералізований пародонтит II та III ступеню тяжкості. Діагноз хронічний генералізований пародонтит III ступеню встановлено у 9 осіб, а пародонтит II ступеню у 10 пацієнтів (основна дослідна група). Всі пацієнти диспансерної групи відмічали прояви захворювання протягом 3-15 років. Також було визначено стоматологічний статус 7 практично здорових людей того ж самого віку, які склали контрольну групу.

Пацієнтам усіх груп використовували клінічні (опитування, огляд, зондування, перкусія, пальпація) та спеціальні методи дослідження. В якості спеціальних методів дослідження провели визначення гігієнічного індексу за Грінном-Вермільоном та індекс

ПМА в модифікації Парма. Для того, щоб встановити зміни у кістковій тканині альвеолярного відростка при хронічному генералізованому пародонтиті II та III ступенів, проводилося рентгенологічне дослідження. Крім того, застосовувалося морфологічне дослідження пульпи інтактних зубів, а також зубів, видалених з приводу хронічного генералізованого пародонтиту за медичними та ортопедичними показаннями. Після видалення розколені у струбціні зуби занурювали в 4% розчин параформальдегіду на фосфатному буфері (PH-7,7) при t+4°C із додаванням 1% розчину хлористого кальцію на 60 хв. із метою максимального збереження тканинних елементів. Після дегідратації у спиртах зростаючої концентрації та ацетоні тканинні блоки поміщали в епоксидну смолу ЕПОН-812 за методикою Лафта. Епоксидні блоки були використані для виготовлення напівтонких та ультратонких зрізів, які отримували на ультратомі УМТП-7 (Суми, Україна). Напівтонкі зрізи вивчали на мікроскопі "Ampluo!"-Carl Zeiss Jena (Germany DDR). Ультратонкі зрізи вивчали на електронному мікроскопі ЕМВ -100 Б при напругах 75-80 кВ і первинних збільшеннях на екрані мікроскопа від 2000 до 20000 разів.

Результати дослідження та їх обговорення. При первинному зверненні хворі основної групи скаржилися на: кровоточивість ясен (при чистці зубів і вживанні твердої їжі); відчуття дискомфорту в яснах (свербіння, печія, болісність); рухомість окремих зубів; неприємний запах із порожнини рота. Об'єктивно: у всіх хворих виявлена гіперемія з цианотичним відтінком та набряк міжзубної та маргінальної, в деяких випадках і альвеолярної частини ясен, змінені контури міжзубних сосочків та маргінального краю ясен. Були визначені наступні клінічні показники у хворих основної групи: індекс РМА складав $51,4 \pm 2,3\%$, індекс Гріна-Вермільона $1,9 \pm 0,2$, індекс кровоточивості $2,7 \pm 0,1$ бала. Відмічалася патологічна рухомість зубів – I-III ступеня. Гігієнічний стан порожнини рота характеризувався як незадовільний.

Світлооптичні дослідження проведені нами дозволили виявити зміни у всіх структурних елементах мікроциркуляторного русла (МЦР) пульпи зубів при пародонтиті.

Артеріоли та прекапіляри всіх відділів пульпи були нерівномірно звужені, у частини визначалися ознаки стази. У результаті плазматичного просякнення такі судини перетворювалися в потовщенні склерозовані трубки із повністю редукованим отвором (**рис. 1**). Розвивалися гіаліноз і деструкція судинної стінки, що свідчило про констрикцію артеріол. Базальна мембрана артеріол була розшарована та фрагментована, в деяких місцях майже повністю відсутня. У зв'язку з плазматичним просякненням судинної стінки просторове взаємовідношення між ендотеліальними та м'язовими клітинами порушувалося.

Таким чином, динаміка мікроциркуляторних змін артеріального ланцюга МЦР пульпи зуба при пародонтиті

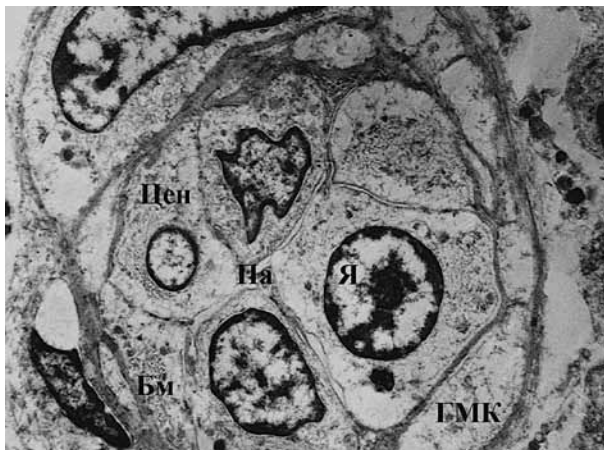


Рис. 1. Редукція просвіту артеріоли. БМ – базальна мембрана; ГМК – гладка м’язова клітина; Па – просвіт артеріоли; Цен – цитоплазма ендотелію; Я – ядро. Електроннограма. Збільшення x 6 000.

донтилі виглядала наступним чином: запальна гіперемія → порушення метаболізму → констрикція судин → стаз → плазматичне просякнення судинної стінки → склероз, гіаліноз та деструкція судинної стінки.

При розвитку пародонтитного процесу капіляри пульпи значно змінювали свою структуру, що призводило до порушення рідинного балансу в тканинах і виникнення дистрофічних змін у пульпі. Основною ознакою вказаних структурних порушень була поява в ендотеліальній вистилці обмінних мікросудин дефектів, які відомі в літературі під назвою “локусів протікання” та за нашими даними частіше зустрічались у витончених ділянках ендотелію. Такі ділянки в посткапілярах пульпи при пародонтиті мали фенестровану будову, що супроводжувалося явищем діapedезу. Отвір “протікаючих” капілярів був заповнений еритроцитарними агрегатами (рис. 2), в той час як інші капіляри містили згущену плазму і гемолізовані еритроцити. Базальна мембрана капілярів також деструктивно змінювалася, місцями вона відшаровувалася від ендотелію. Спостерігалось звуження отвору капілярних трубок.

Таким чином, динаміка мікроциркуляторних змін в капілярах пульпи зуба при пародонтиті виглядала наступним чином: запальна гіперемія → порушення метаболізму → поява “локусів протікання”, деструкція судинної стінки → діapedез, інтерстечійний набряк →

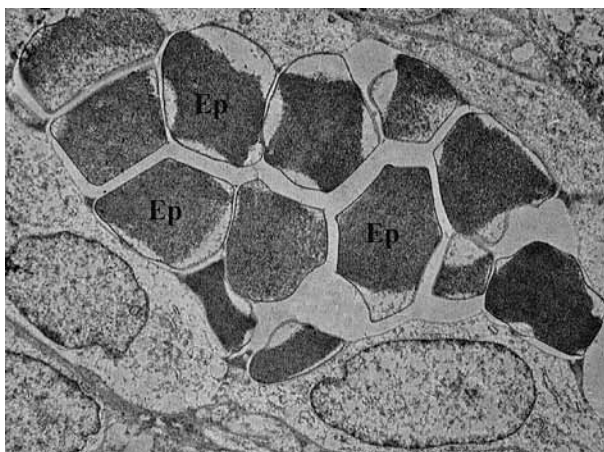


Рис. 2. Еритроцитарні агрегати в просвіті капіляра. Ер – еритроцит. Електроннограма. Збільшення x 9 000.

підвищення інтерстечійного тиску → спадання стінок капілярів.

Проведені дослідження показали, що найбільш значні зміни при пародонтиті спостерігались у веннозному сегменті МЦР пульпи. В результаті уповільнення кровотоку в отворі нерівномірно розширених посткапілярних та збиральних венул постійно виявлялися конгломерати еритроцитів, які змінювали свою форму, причому їхні поверхні ставали конгруентними і тісно взаємодіяли між собою. Подібне явище характерне для стазу. Вивчення венулярних мікросудин на напівтонких зрізах дозволило впевнитися в тому, що стінки вказаних сегментів МЦР пульпи стали легко проникні не тільки для рідини, але й для формених елементів крові. В посткапілярних венулах ми також спостерігали “локуси протікання” в витончених ділянках ендотелію, які мали фенестровану будову. Відбувалася структурна перебудова базальної мембрани, яка ставала набряклою. Іноді відбувалося її розшарування та фрагментація або потовщення, у ряді випадків базальна мембрана була різко витончена (рис. 3).

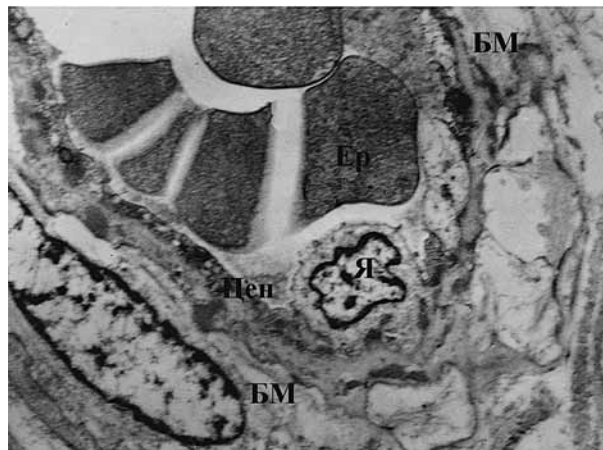


Рис. 3. Деструкція базальної мембрани венули. БМ – базальна мембрана; Ер – еритроцит; Цен – цитоплазма ендотелію; Я – ядро. Електроннограма. Збільшення x 7 000.

Таким чином, динаміка мікроциркуляторних змін у венулярному відділі пульпи зубів при пародонтиті виглядала наступним чином: запальна гіперемія → порушення метаболізму → нерівномірне розширення судин → уповільнення кровотоку → порушення реологічних властивостей циркулюючої крові, утворення “локусів протікання” → збільшення проникності стінки судин → інтерстечійний набряк, діapedез → збільшення інтерстечійного тиску → спадання судин.

Висновок. Таким чином, при пародонтиті виникають порушення транспорту крові в судинах всіх ланок МЦР пульпи зубів, що вказує на те, що стан пульпи відіграє значну роль в протікання та розв’язку пародонтитного процесу.

Перспективи подальших досліджень. В подальшому отримані нами результати морфологічних досліджень щодо змін структурних підрозділів МЦР пульпи при пародонтиті будуть доповнені обґрунтованою схемою комплексного лікування даної патології з урахуванням динаміки порушення мікроциркуляції в пульпі зуба.

Література

1. Beloklickaya GF, Pavlenko EHM. Parodontologicheskij status lyudej pozhilogo i starcheskogo vozrasta. *Sovremennaya stomatologiya*. 2013;2:117-9. [in Russian].
2. Kashivs'ka RS. Stan tkalin parodonta u hvorih na generalizovaniy parodontit pri zahvoryuvannyah gepatobiliarnoi sistemi ta obruntuvannya medikamentoznoi korekcii viyavlenih porushen' [dysertatsiya]. Ivano-Frankivsk; 2016. 204 s. [in Ukrainian].
3. Gumenyuk MI. Osoblivosti klinichnih proyaviv patologicnih procesiv parodonta u hvorih na hronichne obstruktivne zahvoryuvannya legen'. *Ukr. pul'monol. zhurnal*. 2015;1:40-4. [in Ukrainian].
4. Suhovolec' IO, Macko NV. Vpliv sercevo-sudinnoi patologii na perebig zapal'no-distrofichnih zahvoryuvan' tkanin parodonta. *Klinichna stomatologiya*. 2014;4:18-21. [in Ukrainian].
5. Romanova YG, Tsushko IA. The role microbiocenosis oral health in young people of alimentary-constitutional obesity. *Journal of Health Sciences*. 2014;4(7):83-92.
6. Shandiba SI. Osoblivosti provedennya regenerativno-rekonstruktivnih vtruchan' pri generalizovanomu parodontiti u hvorih na cukrovij diabet 2 tipu [avtoreferat]. Poltava; Vishch. derzh. navch. zakl. Ukraini "Ukr. med. stomatol. akad."; 2016. 20 s. [in Ukrainian].
7. Smirnova AV. Ocenka sostoyaniya tkanej parodontai pul'py zubov pri lokalizovannom parodontite travmaticheskogo haraktera. *Vesnik Novgorodskogo gosudarstvennogo universiteta*. 2016;6(97):112-8. [in Russian].

МІКРОЦИРКУЛЯТОРНІ ЗМІНИ В ПУЛЬПІ ЗУБІВ ПРИ ПАРОДОНТИТІ**Назаренко З. Ю., Ткаченко І. М., Водоріз Я. Ю., Ляшенко Л. І., Марченко І. Я.**

Резюме. В даній статті приведені дані щодо динаміки мікроциркуляторних змін в судинах пульпи при хронічному генералізованому пародонтиті II та III ступеню тяжкості. Авторами проводилося з морфологічне дослідження пульпи інтактних зубів, а також зубів, видалених з приводу пародонтиту за медичними та ортопедичними показаннями. Отримані результати свідчили, що при пародонтиті виникають порушення транспорту крові в судинах всіх ланок МЦР пульпи. Це вказує на те, що стан пульпи відіграє значну роль в протіканні та розв'язку пародонтитного процесу.

Ключові слова: хронічний генералізований пародонтит, судини пульпи, мікроциркуляторні порушення.

МИКРОЦИРКУЛЯТОРНЫЕ ИЗМЕНЕНИЯ В ПУЛЬПЕ ЗУБОВ ПРИ ПАРОДОНТИТЕ**Назаренко З. Ю., Ткаченко И. М., Водорез Я. Ю., Ляшенко Л. И., Марченко И. Я.**

Резюме. В данной статье приведены данные о динамике микроциркуляторных изменений в сосудах пульпы при хроническом генерализованном пародонтите II и III степени тяжести. Авторами проводилось морфологическое исследование пульпы интактных зубов, а также зубов, удаленных по поводу пародонтита по медицинским и ортопедическим показаниям. Полученные результаты свидетельствовали, что при пародонтите возникли нарушения транспорта крови в сосудах всех звеньев МЦР пульпы зубов. Это указывает на то, что состояние пульпы играет значительную роль в течении и исходе пародонтитного процесса.

Ключевые слова: хронический генерализованный пародонтит, сосуды пульпы, микроциркуляторные нарушения.

MICROCIRCULATORY CHANGES IN TEETH PULP ON THE BACKGROUND OF PERIODONTITIS**Nazarenko Z. Y., Tkachenko I. M., VodORIZ Y. Y., Lyashenko L. I., Marchenko I. Y.**

Abstract. Diseases of periodontal tissues represents one of the most common and complicated pathologies of maxillo-facial region. According to the WHO, functional disorders of the maxilla-facial system caused by teeth loss on the background of periodontal diseases are diagnosed 5 times more often than because of the caries complications. Its importance is determined by the fact that the number of persons with generalized periodontitis steadily increases and this pathology loses its age limits. Review of literature on this problem allows us to conclude that among main factors of pathogenesis of this pathology is a disorder in the vascular system of the periodontal complex. Some authors draw our attention on the relationship between microcirculatory disorders in periodontal tissues and in teeth pulp.

The purpose of our research was to study dynamics of microcirculatory changes in pulp vessels in the case of periodontitis.

Object and methods of research. We examined 19 patients aged 35-45 years with diagnosed chronic generalized periodontitis of II and III stage of severity. The stomatological status of 7 practically healthy people of the same age was also determined in order to form the control group. For patients in all groups, we applied clinical and special research methods. Moreover, a morphological study of intact tooth pulp as well as teeth removed because of chronic generalized periodontitis according to medical and prosthetic indications was performed.

Results and discussions. Performed optical researches have allowed to reveal changes in all structural elements of micro-circular system of tooth pulp on the background of periodontitis.

The dynamics of microcirculatory changes in the arterial chain of the microcirculatory system of tooth pulp on the background of periodontitis could be visualized as follows: inflammatory hyperemia → metabolic disorders → vascular constriction → stasis → plasmatic soaking of the vascular wall → sclerosis, hyalinosis and destruction of the vascular wall.

The dynamics of microcirculatory changes in the dental pulp capillaries on the background of periodontitis could be visualised as follows: inflammatory hyperemia → metabolic disturbances → the appearance of "leakage locuses", destruction of the wall → diapedesis, interstitial edema → increase of interstitial pressure → collapsion of capillaries' walls.

The dynamics of microcirculatory changes in the venular section of tooth pulp on the background of periodontitis can be visualized as follows: inflammatory hyperemia → metabolic disorders → uneven dilation of blood vessels → blood flow decrease → disturbance of the rheological properties of circulating blood, formation of "leakage locuses" → increase of vascular wall permeability → interstitial edema, diapedesis → increase of interstitial pressure → vasoconstriction.

Conclusion. Thus, in the case of periodontitis appears a disturbance of blood transport in vessels of all parts of the microcirculatory system of tooth pulp. It should be indicated that the pulp condition plays a significant role in the appearance and development of the periodontal process.

Key words: chronic generalized periodontitis, tooth pulp vessels, microcirculatory disturbances.

*Рецензент – проф. Єрошенко Г. А.
Стаття надійшла 23.09.2018 року*