

DOI 10.29254/2077-4214-2018-4-1-146-209-212

УДК 616.314-089.5:611.9.:617.7

Дубровина Е. В., Шерстюк О. А., Пронина Е. Н., Тарасенко Я. А., Гринь В. Г., Горбаченко О. Б.

ЗАВИСИМОСТЬ ТЕХНИКИ ВЫПОЛНЕНИЯ ИНФРАОРБИТАЛЬНОЙ ПРОВОДНИКОВОЙ АНЕСТЕЗИИ ВНУТРИКАНАЛЬНЫМ СПОСОБОМ ОТ ТОПОГРАФО-АНАТОМИЧЕСКИХ ОСОБЕННОСТЕЙ УДВОЕННЫХ ПОДГЛАЗНИЧНЫХ КАНАЛОВ

Украинская медицинская стоматологическая академия (г. Полтава)

dubrovina_lena20@ukr.net

Связь публикации с плановыми научно-исследовательскими работами. Работа является фрагментом научно-исследовательской темы кафедры клинической анатомии и оперативной хирургии УМСА «Закономерности морфогенеза органов, тканей и сосудисто-нервных образований организма в норме, при патологии и под влиянием внешних факторов», № государственной регистрации 0118U004457.

Вступление. Удвоенные (дополнительные) отверстия (УО) чаще встречаются в черепах с брахицефалической формой, особенно на верхней челюсти (в 60% случаев), по сравнению с нижней челюстью (в 40% случаев) [1]. Одноименные каналы, которые отходят от удвоенных (дополнительных) отверстий – удвоенные (дополнительные) каналы (УК) черепа и их направление оказывают существенное влияние на адекватность и качество выполненной местной анестезии (МА) у пациентов, особенно при выполнении внутриканального способа проводникового обезболивания. Когда врач-стоматолог не учитывает возможность локализации УК на черепе, это может исказить технику МА и вызвать местные, а также общие осложнения во время и после проведения местного обезболивания у пациента [2].

Цель исследования – изучить топографо-анатомические особенности удвоенных подглазничных каналов при разных формах черепа, которые влияют на технику выполнения внутриканальным способом внеротовым методом инфраорбитальной проводниковой анестезии (ИФПА).

Объект и методы исследования. Нами были проведены антропометрические исследования на 30 черепах (20 мужских, 10 женских) трупов людей в возрасте 30-60 лет на базе музея и кафедры анатомии человека, а также кафедры клинической анатомии и оперативной хирургии УМСА. С помощью штангенциркуля и линейки измеряли поперечный (ширина) и переднезадний (длина) диаметры черепа. Черепной индекс (ЧИ) рассчитывали как соотношение поперечного и продольного диаметров черепа, умноженное на коэффициент 100 [3,4]. Локализацию и направление удвоенных подглазничных каналов (УПГК) изучали после введения в УК инъекционных игл одноразового использования 2-компонентных шприцов типа «Луер» на 5 мл и 3-компонентных инсулиновых шприцов на 1 мл. Диаметр игл в шприцах 2-компонентных типа «Луер» на 5 мл соответствовал 0,7 мм, а длина игл – 30-40 мм, соответственно в шприцах на 1 мл (d игл = 0,3-0,5 мм, l игл = 10-16 мм) [5,6,7]. Диаметр основного подглазничного отверстия колеблется от 2 мм до 6 мм [8], а длина

подглазничного канала от 7 мм до 15 мм. При антропометрических исследованиях трупного материала – 30 черепов (20 мужских и 10 женских) принципы биоэтики и биомедицины регламентированные Конвенцией Совета Европы по правам человека (Страсбург, 1985) были соблюдены, также как и решения «Первого национального конгресса по биоэтике» (Киев, 2001). Статистическая обработка полученных результатов проведена с использованием лицензионной программы Microsoft Excel. Выполнен расчет средних арифметических значений (M), их ошибок (m) и частотный анализ.

Результаты исследования и их обсуждение. УПГК нами были выявлены в трех формах черепа после антропометрических исследований (поперечного и переднезаднего диаметров в 30 черепах). После измерения соотношения поперечного и продольного диаметров черепа, умноженного на коэффициент 100 (у 9 черепов с долихоцефалической формой) ЧИ соответствовал 73,54±2,16, ЧИ 85,53±0,62 был выявлен у 16 черепов с брахицефалической формой, а у 5 черепов с мезоцефалической формой он составил 78,06±0,55.

Удвоение и утроение подглазничного канала (ПГК) в трех формах черепа было выявлено в 23,33% случаев, среди 30 черепов. При долихоцефалической форме черепа УПГК были выявлены нами в 6,66% случаев, в брахицефалической форме черепа – в 13,33% случаев и в мезоцефалической форме черепа – в 3,33% случаев.

Одностороннюю локализацию УПГК мы выявили в шести случаях на верхней челюсти с левой стороны. В 2-х случаях выявили утроение подглазничного канала. В первом случае двустороннее утроение ПГК наблюдались одновременно с правой и левой сторон верхней челюсти; во втором случае – на верхней челюсти выявилось с правой стороны утроение ПГК (**рис. 1**), а с левой – удвоение (**рис. 2**).

После одновременного введения инъекционных игл 2-х и 3-компонентных шприцов типа «Луер» в УПГК и в основной ПГК во всех случаях при его внеканальном удвоении отмечено асимметричное направление УК по отношению к основному ПГК. Удвоенные ПГК были проходимые для 3-компонентной иглы диаметром 0,3 мм и имели асимметричное направление (вперед, вниз и медиальнее) по сравнению с основным ПГК (вперед, вниз, кнутри), который проходимый для иглы 2-компонентного шприца диаметром 0,7 мм типа «Луер».

При внеканальном удвоении ПГК на верхней челюсти с левой стороны в одном случае мы наблюда-

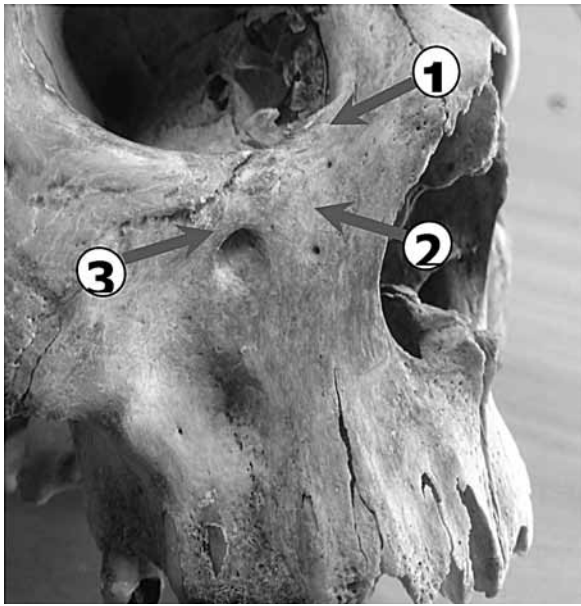


Рис. 1. Брахицефалическая форма черепа, верхняя челюсть с правой стороны, утроение подглазничного канала (1 – верхний, медиальный дополнительный ПГК; 2 – нижний, медиальный дополнительный ПГК; 3 – основной подглазничный канал).

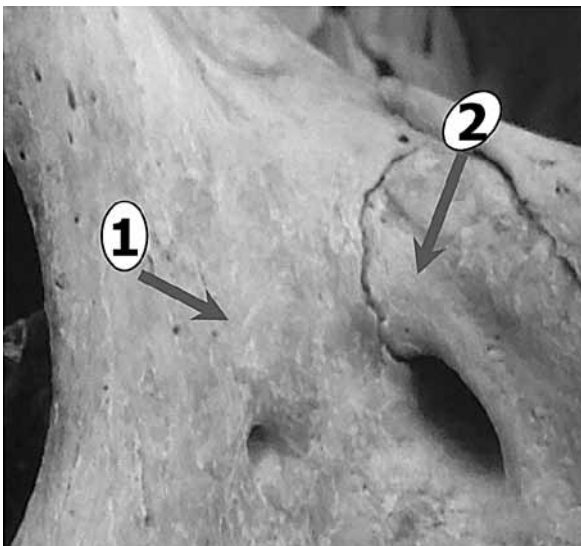


Рис. 2. Брахицефалическая форма черепа, верхняя челюсть с левой стороны, удвоение подглазничного канала (1 – нижний, медиальный УПГК; 2 – основной подглазничный канал).

ли направление УПГК кнаружи (вперед, вниз и латеральнее) по отношению к направлению основного ПГК кнутри (вперед, вниз и медиальнее) (рис. 3). В остальных шести случаях на верхней челюсти с левой стороны УПГК был направлен кнутри (вперед, вниз и медиальнее) от основного ПГК (рис. 4). В одном случае с левой стороны мы выявили соединение (взаимосвязь) УПГК на верхней челюсти с основным подглазничным каналом. Игла диаметром 0,3 мм 3-х компонентного шприца типа «Луер» проходила через УПГК и входила в основной ПГК.

При введении иглы в УПГК в случае его слияния с основным признаки наступления ИФПА могут быть неадекватными, что вызовет сомнение у врача-стоматолога к качеству выполненной анестезии и наведет на мысль о повторном ее выполнении. При введении иглы в УПГК травматическое поврежде-

ние основного подглазничного сосудисто-нервного пучка не исключено, особенно в случае их мезиальной локализации дополнительного подглазничного канала и ниже от основного.

В 2-х случаях внеканальное утроение ПГК мы выявили с правой стороны верхней челюсти (рис. 1, 5) и в одном случае на верхней челюсти с левой стороны. С правой стороны на верхней челюсти направление дополнительного верхнего ПГК мы наблюдали кнутри (вперед, вниз и медиальнее) от основного канала кнаружи (вперед, вниз и латеральнее), а направление дополнительного нижнего ПГК проходило более кнутри (вперед, вниз и медиальнее) от основного ПГК (рис. 5).

При мезиальной локализации УПГК и ниже от основного ПГК во время продвижения иглы по кости к целевому пункту анестезии внутриканального способа ИФПА, игла может войти в дополнительный ПГК вместо основного и повлиять на технику МА, которая будет неадекватной.

При утроении подглазничного канала на левой стороне верхней челюсти мы выявили направление верхнего и нижнего УПГК кнутри (вперед, вниз и медиальнее) по отношению к основному каналу.

При двухстороннем утроении ПГК асимметрично направленные дополнительные каналы были проходимые для игл одноразового использования (d=0,3-0,7 мм) 2-х и 3-компонентных шприцов типа «Луер». Одинаковое направление основного канала (вперед, вниз, кнутри) мы выявили на верхней челюсти с правой и левой стороны. Лишь в одном случае нами было выявлено внутриканальное УПГК при брахицефалической форме черепа.

При введении иглы (вверх, назад, кнаружи) в УПГК возможна перфорация нижней стенки глазни-

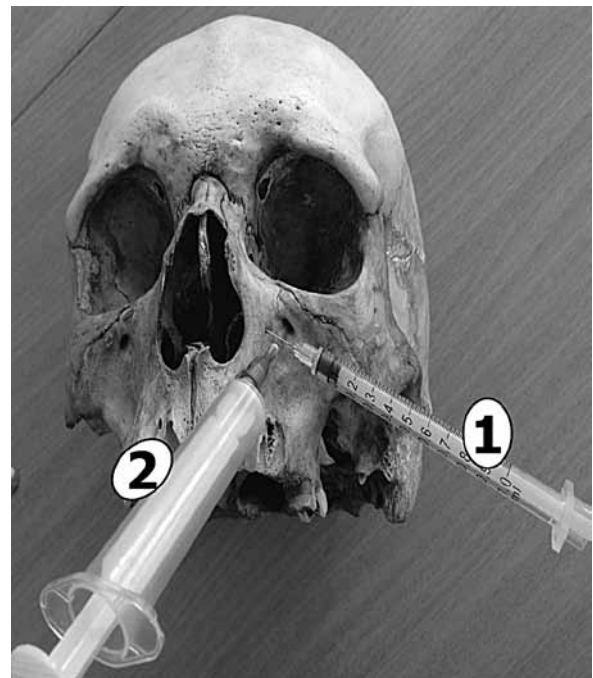


Рис. 3. Брахицефалическая форма черепа, верхняя челюсть с левой стороны, удвоение подглазничного канала (1 – верхний, медиальный УПГК; 2 – основной подглазничный канал). Игла диаметром 0,3 мм 3-х компонентного шприца типа «Луер» введена в удвоенный подглазничный канал с левой стороны. Игла диаметром 0,7 мм 2-х компонентного шприца типа «Луер» введена в основной подглазничный канал.

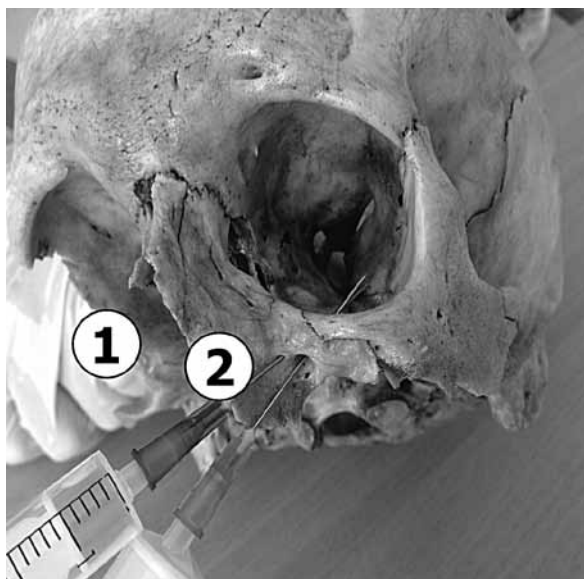

Рис. 4. Долихоцефалическая форма черепа, верхняя челюсть с левой стороны, удвоение подглазничного канала с левой стороны (1 – верхний, медиальный УПГК; 2 – основной подглазничный канал). Иглы диаметром 0,7 мм 2-х компонентного шприца типа «Луер» введены в УПГК и в основной подглазничный канал.

цы с последующим травматическим повреждением глазного яблока и основного подглазничного сосудисто-нервного пучка (a., v., n. infraorbitalis). Своевременное выявление удвоенных и утроенных ПГК позволит ввести иглу в основной подглазничный канал, а не в дополнительный, особенно в случаях низкого и мезиального расположения УПГК под основным. Техника выполнения внеротовым методом внутриканального способа инфраорбитальной проводниковой анестезии зависит от количества, локализации и направления дополнительных подглазничных каналов.

Выводы

1. Установлено, что дополнительные подглазничные каналы с правой и левой стороны на верхней челюсти выявлено в 23,33% случаев среди 20 мужских и 10 женских черепов разных форм. При долихоцефалической форме черепа УПГК были выявлены в 6,66% случаев, в брахицефалической форме черепа – в 13,33% случаев и в мезоцефалической форме черепа – в 3,33% случаев.

2. Дополнительные (удвоенные, утроенные) подглазничные каналы при разных формах черепа в 23,33% случаев проходимые для игл (d игл = 0,3-0,7 мм) одноразового использования 2-х и 3-компонентных шприцов типа «Луер», что влияет на технику выполнения внутриканального способа инфраорбитальной анестезии.

3. Установлено асимметричное направление дополнительных (удвоенных и утроенных) ПГК (впе-

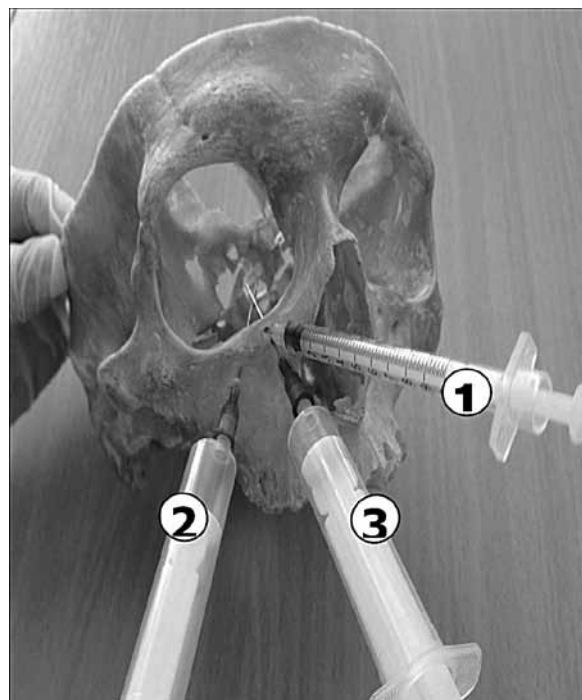


Рис. 5. Долихоцефалическая форма черепа, верхняя челюсть с правой стороны, утроение подглазничного канала с правой стороны (1 – верхний, медиальный дополнительный ПГК; 2 – основной подглазничного канал; 3 – нижний, медиальный дополнительный ПГК). Игла диаметром 0,3 мм 3-х компонентного шприца типа «Луер» введена в верхний, медиальный дополнительный ПГК. Игла диаметром 0,7 мм 2-х компонентного шприца типа «Луер» введена в основной подглазничный канал и в нижний, медиальный ПГК с правой стороны верхней челюсти.

ред, вниз, кнутри – в 20,0% случаях и вперед, вниз, кнаружи – в 3,33% случаев) по отношению к основному ПГК.

4. Техника выполнения внутриканального способа инфраорбитальной анестезии зависит от количества, локализации и направления дополнительных подглазничных каналов.

5. При медиальном направлении (вперед, вниз, кнутри) и мезиальной локализации УПГК (ниже основного ПГК) после введения иглы в дополнительный подглазничный канал не исключена перфорация основного ПГК и травматическое повреждение основного сосудисто-нервного пучка (a., v., n. infraorbitalis) во время выполнения внутриканальным способом инфраорбитальной анестезии.

Перспективы дальнейших исследований. Для подтверждения полученных данных и дальнейшего исследования планируется изучение топографо-анатомических особенностей дополнительных каналов путем их заполнения быстротвердеющим жидким композитом и пластическими массами с последующей мацерацией кости и изучением хода каналов (3D).

Литература

1. Dubrovina YeV, Sherstyuk OA, Pronina YeN, Tarasenko YA, Polovik AYU. Variabelnost otverstiy na verkhnikh i nizhnikh chelyustyakh v zavisimosti ot formy cherepa. Mir Meditsiny i biologii. 2016;2(56):115-8. [in Russian].
2. Dubrovina EA, Tsvetkov OV, Bieliaiev IS, Neliubin NM, Buslo YA, Chupryna SL. Prohnozuvannya virohidnosti vynyknennia pislainyektysinykh uskladnen pry vykonanni mistsevykh anestezijah na verkhnikh shchelepakh pry naiavnosti dodatkovykh otvoriv: Zhdan V, redactor. Materialy 74-i Vseukraïnskoiï naukovoiï studentskoiï konferentsii. 2018:41. [in Ukrainian].
3. Kostylenko YP, Pryluts'kyi OK, Hryn VH, Starchenko II. Anatomiiï liudyny: [kurs lektsii]; 2015. 188 s. [in Ukrainian].
4. Vovk YN. Cherep v tablitsakh i tsifrah (kranimetricheskiy spravochnik). Lugansk: Izd-vo «Shiko» OOO «Virtualnaya realnost»; 2009. 182 s. [in Russian].

5. Dubrovina YV. Mestnaya anesteziya v stomatologii: atlas dlia inostr. stud. stomat. fak-tov vysshykh meditsynskikh zavedeniy 3-4 urovnyu akkreditatsii. Poltava: FOP Govorov SV; 2010. 488 s. [in Russian].
6. Kononenko YG. Mestnoye obezboivaniye v ambulatornoy stomatologii: ucheb. posob. dlya vrachey-stomatologov, 3-ye izd. pererab. i dop. K: Kniga-plyus; 2004. 351 s. [in Russian].
7. Sapin MR, redactor. Anatomiya cheloveka: uchebnik v dvukh tomakh. M.: Geotar-Media; 2012;1. 528 s. [in Russian].
8. Nikolayenko VP, Astakhov YS. Orbitalnyye perelomy: rukovodstvo dlya vrachey. SPb: Eko-Vektor; 2012. 436 s. [in Russian].

ЗАЛЕЖНІСТЬ ТЕХНІКИ ВИКОНАННЯ ІНФРАОРБІТАЛЬНОЇ ПРОВІДНИКОВОЇ АНЕСТЕЗІЇ ВНУТРІШНЬОКАНАЛЬНИМ СПОСОБОМ ВІД ТОПОГРАФО-АНАТОМІЧНИХ ОСОБЛИВОСТЕЙ ПОДВОЄНИХ ПІДЧОНЫЯМКОВИХ КАНАЛІВ

Дубровіна О. В., Шерстюк О. О., Проніна О. М., Тарасенко Я. А., Гринь В. Г., Горбаченко О. Б.

Резюме. Локалізація та напрямок додаткових (подвоєних, потроєних) підчочномкових каналів (ПОЯК) на верхній щелепі впливає на адекватність і якість інфраорбітальної провідникової анестезії внутрішньоканальним способом. Варіабельність напрямків подвоєних, і потроєних ПОЯК на верхній щелепі та їх кількості виявлені нами в 3-х формах черепа, склала 23,33% від загального числа і не мала прямої залежності від антропометричних показників черепа. Подвоєння і потроєння ПОЯК частіше зустрічається в брахицефалічній формі черепа (в 13,33% випадків).

Ключові слова: топографія, підчочномкові канали, внутрішньоканальний спосіб, інфраорбітальна провідникова анестезія.

ЗАВИСИМОСТЬ ТЕХНИКИ ВЫПОЛНЕНИЯ ИНФРАОРБИТАЛЬНОЙ ПРОВОДНИКОВОЙ АНЕСТЕЗИИ ВНУТРИКАНАЛЬНЫМ СПОСОБОМ ОТ ТОПОГРАФО-АНАТОМИЧЕСКИХ ОСОБЕННОСТЕЙ УДВОЕННЫХ ПОДГЛАЗНИЧНЫХ КАНАЛОВ

Дубровина Е. В., Шерстюк О. А., Пронина Е. Н., Тарасенко Я. А., Гринь В. Г., Горбаченко О. Б.

Резюме. Локализация и направление дополнительных (удвоенных, утроенных) подглазничных каналов на верхней челюсти влияет на адекватность и качество инфраорбитальной анестезии, выполненной внутриканальным способом у пациентов на стоматологическом приеме. Вариабельность направлений удвоенных и утроенных подглазничных каналов нами выявленная на верхней челюсти в 3-х формах черепа (23,33% от общего числа случаев) не имела прямой зависимости от антропометрических показателей черепа. Удвоение и утроение ПГК чаще встречается в брахицефалической форме черепа (в 13,33% случаев).

Ключевые слова: топография, подглазничные каналы, внутриканальный способ, инфраорбитальная проводниковая анестезия.

THE DEPENDENCE OF THE IMPLEMENTATION TECHNIQUE OF INFRAORBITAL BLOCK ANESTHESIA WITH INTRACANAL METHOD OF TOPOGRAPHIC AND ANATOMICAL FEATURES OF DOUBLED INFRAORBITAL CANALS

Dubrovina E. V., Sherstyuk O. A., Pronina E. N., Tarasenko Y. A., Grin V. G., Gorbachenko O. B.

Abstract. Localization of the additional (doubled, tripled) infraorbital canals of the skull as well as their direction have a significant effect on the adequacy and quality of the local anaesthesia performed in patients, especially when performing the intracanal method of block anaesthesia.

The purpose of work is to study topographic and anatomical features of doubled infraorbital canals with different forms of the skull, which affect the technique of performing by intracanal and extraoral method of infraorbital block anaesthesia.

Object and methods of research. We conducted anthropometric studies on 30 skulls of corpses (20 male, 10 female) aged 30-60 years. Using the caliper and ruler, the transverse (width) and anteroposterior (length) diameters of the skull were measured by the ratio which was multiplied by 100 for determining the cranial index (CI). Localization and direction of the doubled infraorbital canals were studied after injecting needles of single-use of 2-component 5 ml syringes of the Luer type (d of needles = 0.7 mm) and 3-component 1 ml insulin syringes (d of needles = 0.3-0.5 mm).

Results of the research and its discussion. Doubled and tripled infraorbital canals were detected in three forms of the skull after anthropometric studies (transverse and anteroposterior diameters in 30 skulls). Doubling and tripling of the infraorbital canal was detected (in 23.33% of cases) in three skull forms, but more often it occurs in the brachycephalic form of the skull – in 13.33% of cases.

Conclusions. It was found that doubling of the infraorbital canals from the right and left side of the upper jaw was found in 23.33% of cases among 20 male and 10 female skulls of different forms. In the dolichocephalic form of the skull, doubled infraorbital canals were detected in 6.66% of cases, in the brachycephalic form of the skull – in 13.33% of cases and in the mesocephalic form of the skull – in 3.33% of cases. Additional (doubled, tripled) infraorbital canals with different forms of the skull in 23.33% of cases are passable for needles (d of needles = 0.3-0.7 mm) of disposable use of 2- and 3-component syringes of the «Luer» type. This affects the technique of performing the intracanal method of infraorbital anaesthesia. The asymmetrical direction of doubled infraorbital canals (forward, downward, inside – in 20.0% of cases and forward, downwards, outward – in 3.33% of cases) is established with respect to the main infraorbital canal. The technique of performing the intracanal method of infraorbital anaesthesia depends on the number, location and direction of additional infraorbital canals.

Key words: topography, infraorbital canals, intracanal method, infraorbital conductive anaesthesia.

*Рецензент – проф. Дубінін С. І.
Стаття надійшла 26.09.2018 року*