

УДК 616.8-06:616.313-009.1
10.22141/2224-0713.4.98.2018.139432

DOI:

Циганок О.В., Кіндій Д.Д., Малюченко М.М., Оджубейська О.Д., Калашніков Д.В., Король Д.М.

Вищий державний навчальний заклад України «Українська медична стоматологічна академія», м. Полтава, Україна

Електроміографічна діагностика порушень моторики язика неврологічного генезу в пацієнтів з оклюзійною патологією

Резюме. *Актуальність.* Розлади моторики язика, що зустрічаються в практиці лікарів-неврологів, є наслідком великої кількості різноманітних патологій. Найпоширенішими захворюваннями, що можуть супроводжуватися розладами лінгвомоторики, є гострі порушення мозкового кровообігу та їх віддалені наслідки. Поширеним методом діагностики розладів функціонування м'язів є поверхнева електроміографія. Метою даного дослідження було удосконалення методики електроміографічної діагностики патології лінгвомоторики в пацієнтів із віддаленими наслідками гострих порушень мозкового кровообігу в комбінації з оклюзійними дефектами. **Матеріали та методи.** Відповідно до поставленої мети нами було виконано поперечне дослідження «випадок — контроль». До клінічної групи дослідження увійшли 87 пацієнтів. Контрольну групу становили 40 осіб. Методика клінічного обстеження пацієнтів включала збір скарг та анамнезу життя і захворювання, неврологічне обстеження в стаціонарі під час надходження на планове лікування через наслідки перенесених цереброваскулярних хвороб. Стоматологічне обстеження включало зовнішній огляд та обстеження ротової порожнини на наявність дефектів зубних рядів та визначення інтенсивності каріозного процесу. Електроміографічне дослідження м'язів язика проводилося за допомогою розробленого нами пристрою для поверхневої глобальної електроміографії. **Результати.** При порівнянні показників пацієнтів клінічної групи з отриманими даними досліджуваного контрольної групи нами були отримані статистично вірогідні ($p < 0,05$) відмінності між кількісними показниками інтерференційної кривої за максимальною та середньою амплітудою періодів спокою та напруження, а також за середньою частотою періоду напруження. Отримані результати свідчать про необхідність подальших досліджень даної методики із збільшенням вибірки пацієнтів та їх розподілом на підгрупи відповідно до рівня ураження нервової системи. Для посилення статистичної потужності подальших досліджень рекомендована диференціація контингенту дослідження на клінічну групу з комбінованою патологією та окремі групи порівняння з неврологічною та оклюзійною патологією. **Висновки.** Високі показники інтенсивності карієсу та його ускладнень у неврологічних пацієнтів свідчать про можливість залучення лікарів-стоматологів до діагностики та реабілітації даних хворих. Аналіз отриманих даних свідчить про можливість застосування запропонованої методики електроміографії для вдосконалення алгоритмів діагностики неврологічних захворювань.

Ключові слова: нейростоматологія; ураження моторного нейрона; електроміографія

Вступ

Розлади моторики язика, що зустрічаються в практиці лікарів-неврологів, є наслідком великої кількості різноманітних патологій [1, 2]. Такі розлади часто мають різноманітний етіопатогенез та потребують диференційованих підходів до їх діагностики та лікування [3].

На сьогодні відомі неврологічні, ендокринні, інфекційні та вроджені патології, що викликають порушення в моториці язика. При клінічному обстеженні симптоматика таких хвороб може значно відрізнитися або бути подібною, що ускладнює диференціальну діагностику [3, 4].

© «Міжнародний неврологічний журнал» / «Международный неврологический журнал» / «International Neurological Journal» («Meždunarodnyj nevroloģičeskij žurnal»), 2018

© Видавець Заславський О.Ю. / Издатель Заславский А.Ю. / Publisher Zaslavsky O.Yu., 2018

Для кореспонденції: Циганок Олександр Васильович, кандидат медичних наук, асистент кафедри пропедевтики ортопедичної стоматології, Вищий державний навчальний заклад України «Українська медична стоматологічна академія», вул. Шевченка, 23, м. Полтава, 36011, Україна; e-mail: alexander.umsa@gmail.com; конт. тел.: +38 (066) 355-60-61.

For correspondence: Olexander Tsyganok, PhD, Assistant at the Department of propedeutics of orthopedic dentistry, State Higher Education Institution of Ukraine "Ukrainian Medical Stomatological Academy", Shevchenko st., 23, Poltava, 36011, Ukraine; e-mail: alexander.umsa@gmail.com; phone: +38 (066) 355-60-61.

Серед неврологічних патологій із даною симптоматикою поширеними є дисциркуляторна енцефалопатія, черепно-мозкова травма, гострі порушення мозкового кровообігу, екстрапірамідні та нервово-м'язові патології [5–7].

Найпоширенішими захворюваннями, що можуть супроводжуватися розладами лінгвомоторики, є гострі порушення мозкового кровообігу та їх віддалені наслідки [7, 8]. Уніфіковані протоколи діагностики та лікування вищезазначених патологій містять рекомендації щодо курації неврологічних пацієнтів лікарями в складі міждисциплінарних груп [9, 10]. Особливо важливим такий підхід є в реабілітації пацієнтів у періоді залишкових явищ гострих порушень мозкового кровообігу.

Аналіз неврологічної наукової періодики вказує на такі симптоми порушення рухової активності язика, як дизартрія та дисфагія [11–13]. Дана симптоматика часто зустрічається в пацієнтів з оклюзійною патологією у вигляді дефектів зубного ряду, що пояснюється втратою звичного балансу між твердими тканинами ротової порожнини та язиком. Втрата опори твердих тканин призводить до викривлення функцій язика та порушення артикуляції мовлення [14]. Розлад ковтання також є симптомом порушення цілісності зубного ряду. Внаслідок збігу симптоматики між пацієнтами з неврологічною та оклюзійною патологією можна зробити висновок про актуальність залучення лікарів-стоматологів до складу міждисциплінарних реабілітаційних груп.

Актуальним також залишається питання участі лікаря-стоматолога в міжгалузевому підході до діагностики порушень моторики язика [9]. Поширеним методом діагностики розладів функціонування м'язів є поверхнева електроміографія [15–18]. Найбільш вивченою в стоматології є методика електроміографії жувальних м'язів.

У той же час актуальною є проблема адаптації даної методики для вивчення стану рухової активності м'язів язика. Вирішення даного питання дозволить підвищити якість діагностики розладів лінгвомоторики не лише оклюзійного, а й неврологічного генезу.

Метою даного дослідження було удосконалення методики електроміографічної діагностики патології лінгвомоторики в пацієнтів із віддаленими наслідками гострих порушень мозкового кровообігу в комбінації з оклюзійними дефектами.

Матеріали та методи

Відповідно до поставленої мети нами було виконано поперечне дослідження «випадок — контроль». Загалом обстежено 236 пацієнтів неврологічного стаціонару Полтавської обласної клінічної лікарні ім. М.В. Скліфосовського з віддаленими наслідками гострих порушень мозкового кровообігу (діагноз за МКХ-10 I69.3–I69.8 «Наслідки інфаркту або інсульту головного мозку»). Критерієм відбору в дослідження була наявність оклюзійної патології у вигляді дефектів зубного ряду. Критерієм виключення з дослідження були тяжкі форми афазії, двостороннє ураження ядер черепних нервів, повна ремісія симптомів дизартрії та дисфагії або їх поєднання із симптомами порушення дихання та серцевої діяльності.

Із загальної кількості пацієнтів було виключено 149 осіб (71 особа відмовилась від участі в дослідженні, у 36 осіб відсутні дефекти зубних рядів, 26 осіб не мали симптомів порушення моторики язика, 16 осіб мали тяжкі форми афазії).

До клінічної групи дослідження увійшли 87 пацієнтів (49 чоловіків та 38 жінок), середній вік 52 роки, з патологією лінгвомоторики змішаного (неврологічного та оклюзійного) генезу (табл. 1).

До контрольної групи увійшли 40 осіб (23 чоловіки та 17 жінок), середній вік 51 рік, що звернулись до клініки кафедри пропедевтики ортопедичної стоматології ВДНЗУ «Українська медична стоматологічна академія» з метою планового профілактичного огляду (табл. 2). Досліджувані контрольної групи не мали неврологічної патології та дефектів зубних рядів.

На час відбору до дослідження пацієнти клінічної групи пройшли неврологічне обстеження в стаціонарі та мали встановлений клінічний неврологічний діагноз.

При стоматологічному обстеженні пацієнтів клінічної групи дані щодо діагнозу були отримані з медичної документації неврологічного стаціонару.

Методика клінічного обстеження пацієнтів включала збір скарг та анамнезу життя і захворювання. Стоматологічне обстеження включало зовнішній огляд та обстеження ротової порожнини на наявність дефектів зубних рядів за класифікацією Кеннеді та визначення інтенсивності каріозного процесу за індексом КПП(з).

Електроміографічне дослідження м'язів язика відбувалося за допомогою розробленого нами пристрою для накладної поверхневої глобальної електроміографії («Пристрій для запису біоелектричного потенціалу

Таблиця 1. Розподіл контингенту клінічної групи за віком та статтю (у відсотках від загальної кількості пацієнтів)

Вік, роки	Стать				Усього	
	Жінки		Чоловіки		Абс.	%
	Абс.	%	Абс.	%		
18–44	8	9	4	5	12	14
45–59	38	44	28	32	66	76
60–74	3	3	6	7	9	10
Усього	49	56	38	44	87	100

Таблиця 2. Розподіл контингенту контрольної групи за віком та статтю (у відсотках від загальної кількості пацієнтів)

Вік, роки	Стать				Усього	
	Жінки		Чоловіки			
	Абс.	%	Абс.	%	Абс.	%
18–44	2	5	2	5	4	10
45–59	19	47,5	15	37,5	34	85
60–74	1	2,5	1	2,5	2	5
Усього	22	55	18	45	40	100

м'язів язика». Деклараційний пат. № 115407 А Україна, МПК А61В 5/04. Заявл. 23.11.2016; Опубл. 10.04.2017. Бюл. № 7).

Дослідження проводилось за допомогою біполярних срібних електродів діаметром 5 мм із міжелектродною відстанню 10 мм, що закріплені на окремих пластикових базисах та спільному латексному чохла (рис. 1). Таким чином вдалося досягнути надійної адгезії гнучкого латексного чохла до поверхні язика та збереження постійної міжелектродної відстані під час запису біоелектричних потенціалів м'язів язика.

Електроди накладалися по черзі на слизову оболонку нижньої поверхні правої та лівої половини язика. Завдяки під'язиковому розташуванню електродів язик здійснював тиск на них своєю вагою, що сприяло фіксації електрода під час запису електроміограми. Реєстрація біопотенціалів м'язової системи язика відбувалась за допомогою електроміографа «Нейро-МВП-Мікро» виробництва компанії «Нейрософт», що був під'єднаний до персонального комп'ютера з програмою для запису й аналізу електроміограм компанії «Нейрософт».

Реєструючий та відвідний електроди кожного з біполярних датчиків розташовувалися в сагітальній площині, а базис електродів був паралельним вухдецьці язика та знаходився на відстані 1–2 мм від неї.

Методика електроміографічного дослідження включала визначення максимальної та середньої амплітуди та середньої частоти біопотенціалів м'язів язика в період спокою та під час напруження. Період напруження реєструвався за допомогою функціональної проби. Пацієнта просили натиснути кінчиком язика на фронтальні зуби з максимально можливим зусиллям. Запис функціональної проби здійснювався після попереднього тренування.

Отримані дані обробляли методом варіаційної статистики. Для нормально розподілених кількісних ознак знаходили середнє арифметичне, обчислювали стандартне відхилення. Результати подано у форматі $M \pm s$, де M — середнє арифметичне, s — стандартне відхилення.

Для кількісних ознак, незалежно від виду розподілу, а також для якісних ознак застосовували обчислення медіан, верхнього та нижнього квартиля й інтерквартильних інтервалів. Результати подано у форматі Me ($Q1=$, $Q3=$), де Me — медіана, $Q1$ — нижній квартиль, $Q3$ — верхній квартиль.

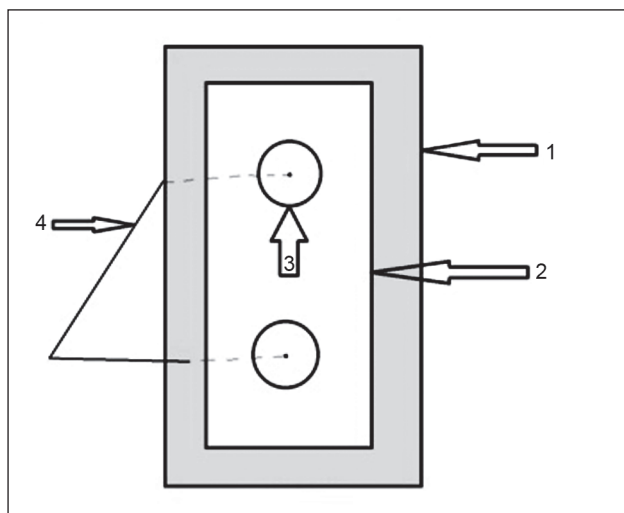


Рисунок 1. Схема пристрою для запису біоелектричних потенціалів м'язів язика: 1 — латексна основа електродів; 2 — пластикова основа електродів; 3 — срібний електрод; 4 — мідні провідники до електроміографа

При порівнянні двох груп за одною ознакою для нормально розподілених кількісних ознак за умови рівності їх дисперсій використовувався t-критерій Стьюдента для незалежних вибірок. У всіх інших випадках застосовувався критерій χ^2 -квадрат.

Статистична обробка всього цифрового матеріалу проводилась на персональному комп'ютері за допомогою пакета програм Excel, Statistica ver. 13, IBM SPSS Statistics ver. 24.

Результати

З анамнезу пацієнтів клінічної групи було з'ясовано, що всі обстежені перебували на плановому лікуванні від наслідків перенесеного інсульту або інфаркту головного мозку. Основними скаргами пацієнтів були складність у вимові тяжкоартикульованих слів, захлинання питвом та/або їжею.

Під час обстеження пацієнтів клінічної групи було виявлено симптоматику порушення лінгвотормоторики у вигляді розладу артикуляції мовлення (дизартрії) та/або розладу ковтання (дисфагії) (табл. 3).

Індекс КПВ(з) у клінічній групі варіював від 3 до 20 ($Me = 11$, $Q1 = 9$, $Q3 = 15$).

Таблиця 3. Симптоми порушення лінгвотрики, виявлені при обстеженні пацієнтів клінічної групи (у відсотках від кількості пацієнтів, n = 87)

Симптоми розладу лінгвотрики	Кількість пацієнтів, n (%)
Дизартрія	48 (55)
Дисфагія	2 (2)
Дизартрія та дисфагія	37 (43)
Усього	87 (100)

Таблиця 4. Дефекти зубних рядів верхньої та нижньої щелеп, що виявлені у пацієнтів першої групи (у відсотках від кількості пацієнтів, n = 87), n (%)

Клас дефекту зубного ряду за класифікацією Кеннеді	Кількість пацієнтів із дефектами зубних рядів верхньої щелепи	Кількість пацієнтів із дефектами зубних рядів нижньої щелепи
I	6 (7)	6 (7)
II	0	3 (3)
III	60 (69)	60 (69)
IV	9 (10)	0
Усього	75 (100)	29 (100)

Результати оцінки порушення оклюзії у вигляді дефектів зубних рядів у пацієнтів першої групи викладені в табл. 4.

При дослідженні інтерференційної кривої в пацієнтів даної групи було виділено декілька типів патернів, характерних для неврологічних уражень центрального або периферичного мотонейрона (рис. 2, 3).

У пацієнтів із патологією центрального мотонейрона на боці ураження спостерігалися показники, що відображені в табл. 5.

При ураженні периферичного мотонейрона спостерігалися показники інтерференційної кривої, що відображені в табл. 6.

Досліджувані контрольної групи не скаржилися на порушення мовлення або ковтання. Симптоми-

ки розладів моторики язика в контрольній групі виявлено не було.

У досліджуваних контрольної групи індекс КПВ(з) варіював від 1 до 8 (Me = 4, Q1 = 3, Q3 = 6).

Кількісні показники інтерференційної кривої досліджуваних контрольної групи відображені в табл. 7.

Період спокою м'язів язика досліджуваних контрольної групи характеризувався рівною ізолінією без осциляцій, що характерно для стану нормальної тонічної активності стану спокою. Період довільного максимального напруження м'язів язика досліджуваних у контрольній групі характеризувався поступовим наростанням амплітуди інтерференційної кривої

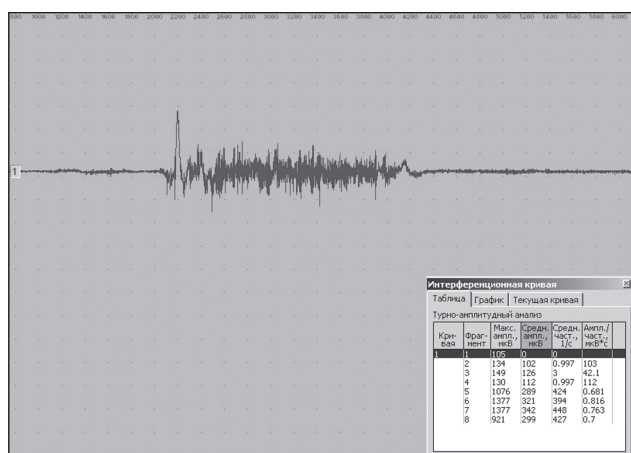


Рисунок 2. Фрагмент електроміограми м'язів язика пацієнта Н., 58 років, клінічна група. Діагноз: ішемічний інсульт у басейні лівої середньої мозкової артерії (діагноз за МКХ-10 I63. Інфаркт головного мозку). Характеризується зниженою максимальною амплітудою інтерференційної кривої

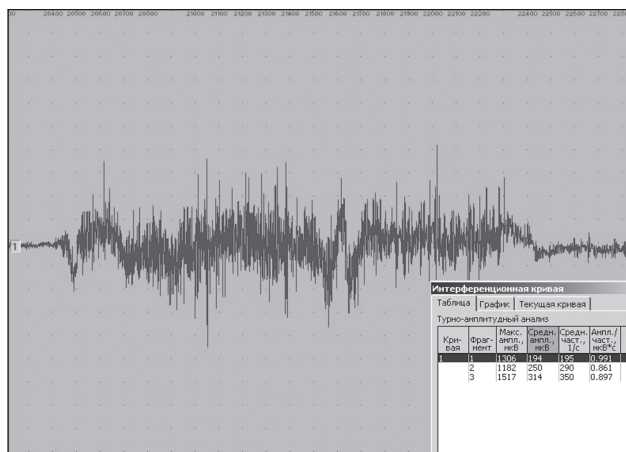


Рисунок 3. Фрагмент електроміограми м'язів язика пацієнта В., 49 років, клінічна група. Діагноз: ішемічний інсульт у вертебробазиллярному басейні справа (діагноз за МКХ-10 I63. Інфаркт головного мозку). Характеризується розрідженим та спотвореним патерном інтерференційної кривої

Таблиця 5. Кількісні показники інтерференційної кривої електроміограм м'язів язика на боці ураження в пацієнтів першої групи з патологією центрального мотонейрона ($M \pm s$), $n = 18$

Період	Максимальна амплітуда, мкВ	Середня амплітуда, мкВ	Середня частота, Гц
Спокій	122,70 ± 11,35*	59,00 ± 5,49*	27,10 ± 7,16*
Довільне максимальне напруження	409,30 ± 53,82*	117,60 ± 13,33*	105,70 ± 32,31*

Примітка: * — вірогідність відповідності розподілу значень ознаки в групі до нормального розподілу ($p < 0,05$).

Таблиця 6. Кількісні показники інтерференційної кривої електроміограм м'язів язика на боці ураження в пацієнтів першої групи з патологією периферичного мотонейрона ($M \pm s$), $n = 11$

Період	Максимальна амплітуда, мкВ	Середня амплітуда, мкВ	Середня частота, Гц
Спокій	25,65 ± 5,99*	5,53 ± 2,19*	1*
Довільне максимальне напруження	1019,63 ± 161,22*	289,32 ± 55,83*	179,54 ± 53,47*

Примітка: * — вірогідність відповідності розподілу значень ознаки в групі до нормального розподілу ($p < 0,05$).

Таблиця 7. Кількісні показники інтерференційної кривої електроміограм м'язів язика досліджуваних контрольної групи ($M \pm s$), $n = 33$

Період	Максимальна амплітуда, мкВ	Середня амплітуда, мкВ	Середня частота, Гц
Спокій	64,63 ± 15,92*	6,88 ± 4,23*	1*
Довільне максимальне напруження	1709,65 ± 105,73*	424,12 ± 60,53*	419,55 ± 62,55*

Примітка: * — вірогідність відповідності розподілу значень ознаки в групі до нормального розподілу ($p < 0,05$).

зі стабільним плато максимального зусилля та поступовим плавним спадом амплітуди без переривань та аномальних осциляцій (рис. 4).

Обговорення

Учасникам дослідження було проведено повне клінічне неврологічне та стоматологічне обстеження.

Досліджувані клінічної групи скаржилися на порушення мови, а саме на тяжкість у вимові складно артикульованих слів, порушення вимови шиплячих звуків — шепелявість, часте захлинання їжею та/або питвом. Дані симптоми також часто описуються в роботах інших авторів [19–21].

Найчастішим випадком при аналізі об'єктивної симптоматики було виявлення дизартрії та її поєднання з дисфагією. За даними літератури, поєднання симптомів є характерним при судинних ураженнях головного мозку, оскільки вони рідко охоплюють ізольовані ділянки мозку, що найчастіше клінічно проявляється бульбарним або псевдобульбарним синдромом [4, 22, 23].

Також слід відмітити високу інтенсивність каріозного процесу в клінічній групі, що, на нашу думку, може бути наслідком поганого загальносоматичного стану таких хворих та свідчить про необхідність залучення лікаря-стоматолога до процесу реабілітації даних пацієнтів.

У пацієнтів даної групи характерна зміна кількісних показників також відповідала характеру нервового ураження. Для пірамідного патерну періоду спокою характерне збереження нормального вигляду ізолінії з візуально підвищеною амплітудою та поодинокими потенціалами фасцикуляцій. Період довільного максимального напруження характеризується збережен-

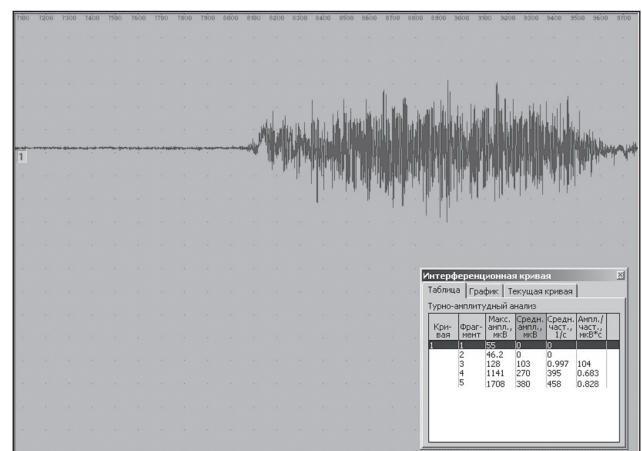


Рисунок 4. Фрагмент електроміограми м'язів язика досліджуваного М., 38 років, контрольна група. Характеризується нормальним типом інтерференційної кривої

ням вигляду нормальної веретеноподібної кривої з візуальним зменшенням максимальної амплітуди. Для ураження периферичного мотонейрона характерний «розріджений» характер кривої на фоні підвищення амплітуди довільного максимального напруження, що відповідає процесам реінервації.

При порівнянні показників пацієнтів клінічної групи з отриманими даними досліджуваних контрольної групи нами були отримані статистично вірогідні ($p < 0,05$) відмінності між кількісними показниками інтерференційної кривої за максимальною та середньою амплітудою періодів спокою та напруження, а також за середньою частотою періоду напруження.

Порівняльні результати електроміографічного дослідження пацієнтів із патологією центрального мотонейрона вказують на зниження максимальної амплітуди періоду напруження в 4,2 раза та підвищення максимальної амплітуди періоду спокою в 1,9 раза. Аналогічно знижена середня амплітуда періоду напруження в 3,6 раза та зросла середня амплітуда періоду спокою у 8,4 раза.

При порівнянні даних пацієнтів із патологією периферичного нейрона з показниками групи контролю спостерігається зниження максимальної амплітуди періодів напруження (в 1,7 раза) та спокою (у 2,6 раза). Зниження показників періоду максимального напруження зареєстроване для середньої амплітуди та частоти в 1,5 та 2,3 раза відповідно.

На нашу думку, такі результати свідчать про інформативність та можливість застосування вищеописаної методики для покращання діагностики порушень лінгвомоторики неврологічного й оклюзійного генезу.

Підсумовуючи вищевикладене, зазначимо, що запропонована методика дозволяє отримати якісні та кількісні показники стану м'язової системи язика у хворих із неврологічною та комбінованою патологією. Отримані дані можливо використовувати для уточнення діагнозу та контролю динаміки стану пацієнтів у реабілітаційному періоді. До переваг методики можна віднести низьку інвазивність та простоту виконання дослідження.

Отримані результати свідчать про необхідність подальших досліджень даної методики із збільшенням вибірки пацієнтів та їх розподілом на підгрупи відповідно до рівня ураження нервової системи. Для посилення статистичної потужності подальших досліджень рекомендована диференціація контингенту дослідження на клінічну групу з комбінованою патологією та окремі групи порівняння з неврологічною та оклюзійною патологією.

Висновки

З отриманих результатів та їх обговорення можна зробити такі висновки:

1. Висока інтенсивність каріозного процесу та висока поширеність порушень оклюзії в групі пацієнтів із неврологічною патологією свідчать про можливість розширення складу міждисциплінарних реабілітаційних груп із включенням до них лікарів-стоматологів.

2. Запропонована методика електроміографії дозволяє виявити кількісні відмінності в показниках біоелектричної активності між клінічною та контрольною групами.

3. Наявність статистично вірогідних відмінностей між групами дослідження свідчить про можливість доопрацювання алгоритмів діагностики неврологічних захворювань у рамках міждисциплінарного підходу.

Конфлікт інтересів. Автори заявляють про відсутність конфлікту інтересів при підготовці даної статті.

Інформація про фінансування. Дослідження було профінансовано з власних джерел.

Інформація про внесок кожного автора: Циганок О.В. — написання тексту; Кіндій Д.Д. — аналіз отриманих даних; Малюченко М.М. — формування груп дослідження; Оджубейська О.Д. — збір та обробка матеріалів; Калашніков Д.В. — збір та обробка матеріалів; Король Д.М. — концепція та дизайн дослідження

Список літератури

- Holstege G. Two different motor systems are needed to generate human speech / G. Holstege, H.H. Subramanian. — 2016.
- Adams V. A systematic review and meta-analysis of measurements of tongue and hand strength and endurance using the iowa oral performance instrument (iopi) / V. Adams, B. Mathisen, S. Baines et al. // *Dysphagia* (0179051X). — 2013. — V. 28, № 3. — P. 350-369.
- Darley F.L. Differential diagnostic patterns of dysarthria / F.L. Darley, A.E. Aronson, J.R. Brown // *Journal of speech and hearing research*. — 1969. — V. 12, № 2. — P. 246-269.
- Ishihara K. Pseudobulbar dysarthria in the initial stage of motor neuron disease with dementia: a clinicopathological report of two autopsied cases / K. Ishihara, S. Araki, N. Ihori et al. // *European Neurology*. — 2013. — V. 69, № 5. — P. 270-274.
- Tsang K.K.-T. Traumatic brain injury: review of current management strategies / K.K.-T. Tsang, P.C. Whitfield // *The British journal of oral & maxillofacial surgery*. — 2012. — V. 50, № 4. — P. 298-308.
- Karpov S.M. Structure and specific diagnostic features of neurologic deficiencies in patients with maxillofacial injuries admitted to stavoropol maxillofacial surgery unit / S.M. Karpov, D.I. Khristoforand, R.R. Semenov et al. // *Stomatologiiā*. — 2014. — V. 93, № 4. — P. 27-29.
- Lee M.J. Characteristics of stroke mechanisms in patients with medullary infarction / M.J. Lee, Y.G. Park, S.J. Kim et al. // *European Journal of Neurology*. — 2012. — V. 19, № 11. — P. 1433-1439.
- Zhang D.P. Basilar artery bending length, vascular risk factors, and pontine infarction / D.P. Zhang, S.L. Zhang, J.W. Zhang et al. // *Journal of the Neurological Sciences*. — 2014. — V. 338, № 1-2. — P. 142-147.
- Ono T. Collaboration of a dentist and speech-language pathologist in the rehabilitation of a stroke patient with dysarthria: a case study / T. Ono, M. Hamamura, K. Honda, T. Nokubi // *Gerodontology*. — 2005. — V. 22, № 2. — P. 116-9.
- Циганок О. Взаємозв'язок оклюзійних дефектів та розладів лінгвомоторики на фоні неврологічної патології в практиці лікаря-ортопеда-стоматолога / О. Циганок, М. Березій, В. Но-

- віков // Вісник проблем біології і медицини. — 2016. — V. 1(131), № 3. — P. 262-265.
11. Enderby P. Disorders of communication: dysarthria / P. Enderby // *Handbook of Clinical Neurology*. — 2013. — V. 110. — P. 273-281.
12. Pongmoragot J. Bilateral medial medullary infarction: a systematic review / J. Pongmoragot, S. Parthasarathy, D. Selchen, G. Saposnik // *Journal of Stroke and Cerebrovascular Diseases*. — 2013. — V. 22, № 6. — P. 775-780.
13. Selley W.G. Dysphagia following strokes: clinical observations of swallowing rehabilitation employing palatal training appliances / W.G. Selley, F. Hon, M.T. Roche et al. // *Dysphagia*. — 1995. — V. 10, № 1. — P. 32-35.
14. Цыганок О. Розповсюдженість оклюзійних порушень у пацієнтів з ознаками патології моторики язика / О. Цыганок, М. Березій, В. Новіков // *Український стоматологічний альманах*. — 2016. — V. 1, № 3. — P. 80-83.
15. Drost G. Fasciculation potentials in high-density surface emg / G. Drost, B.U. Kleine, D.F. Stegeman et al. // *Journal of clinical neurophysiology: official publication of the American Electroencephalographic Society*. — 2007. — V. 24, June. — P. 301-307.
16. Winslow J. Automatic classification of motor unit potentials in surface emg recorded from thenar muscles paralyzed by spinal cord injury / J. Winslow, M. Dididze, C.K. Thomas // *Journal of Neuroscience Methods*. — 2009. — V. 185, № 1. — P. 165-177.
17. Kayalioglu M. Roles of intrinsic and extrinsic tongue muscles in feeding: electromyographic study in pigs / M. Kayalioglu, V. Shcherbatyy, A. Seifi, Z.J. Liu // *Archives of Oral Biology*. — 2007. — V. 52, № 8. — P. 786-796.
18. Minetto M.A. Reliability of a novel neurostimulation method to study involuntary muscle phenomena / M.A. Minetto, A. Botter, R. Ravenni et al. // *Muscle and Nerve*. — 2008. — V. 37, № 1. — P. 90-100.
19. Statement P. Dysphagia diagnosis and treatment: a multidisciplinary challenge / P. Statement. — Springer US, 2014. — P. 121-181.
20. Morimoto N. Assessment of swallowing in motor neuron disease and asidan/sca36 patients with new methods / N. Morimoto, T. Yamashita, K. Sato et al. // *Journal of the Neurological Sciences*. — 2013. — V. 324, № 1-2. — P. 149-155.
21. Nuckolls A.L. Tongue force and tongue motility are differently affected by unilateral vs bilateral nigrostriatal dopamine depletion in rats / A.L. Nuckolls, C. Worley, C. Leto et al. // *Behavioural Brain Research*. — 2012. — V. 234, № 2. — P. 343-348.
22. Grunseich C. Spinal and bulbar muscular atrophy: pathogenesis and clinical management. / C. Grunseich, C. Rinaldi, K.H. Fischbeck // *Oral diseases*. — 2014. — V. 20, № 1. — P. 6-9.
23. Abraham S.S. Co-occurrence of dystonic and dyskinetic tongue movements with oral apraxia in post-regression dysphagia in classical rett syndrome years of life 1 through 5 / S.S. Abraham, B. Taragin, A. Djukic // *Dysphagia*. — 2015. — V. 30, № 2. — P. 128-138.

Отримано 12.03.2018 ■

Цыганок А.В., Киндий Д.Д., Малюченко Н.Н., Оджубейская О.Д., Калашников Д.В., Король Д.М.
Высшее государственное учебное учреждение Украины «Украинская медицинская стоматологическая академия»,
г. Полтава, Украина

Электромиографическая диагностика нарушений моторики языка неврологического генеза у пациентов с окклюзионной патологией

Резюме. Актуальность. Расстройства моторики языка, которые встречаются в практике врачей-неврологов, являются следствием большого количества различных патологий. Наиболее распространенными заболеваниями, которые могут сопровождаться расстройствами лингвомоторики, являются острые нарушения мозгового кровообращения и их отдаленные последствия. Распространенным методом диагностики расстройств функционирования мышц является поверхностная электромиография. **Целью** данного исследования было усовершенствование методики электромиографической диагностики патологии лингвомоторики у пациентов с отдаленными последствиями острых нарушений мозгового кровообращения в сочетании с окклюзионными дефектами. **Материалы и методы.** В соответствии с поставленной целью нами было выполнено поперечное исследование «случай — контроль». В клиническую группу исследования вошли 87 пациентов. Контрольную группу составили 40 человек. Методика клинического обследования пациентов включала сбор жалоб, анамнеза жизни и заболевания, неврологическое обследование в стационаре при поступлении на плановое лечение из-за перенесенных цереброваскулярных болезней. Стоматологическое обследование включало внешний осмотр и обследование ротовой полости на наличие дефектов зубных рядов и определение интенсивности кариозного процесса. Электромиографическое исследование мышц языка

проводилось с помощью разработанного нами устройства поверхностной глобальной электромиографии. **Результаты.** При сравнении показателей пациентов клинической группы с полученными данными исследуемых контрольной группы нами были получены статистически достоверные ($p < 0,05$) различия между количественными показателями интерференционной кривой по максимальной и средней амплитуде периодов покоя и напряжения, а также по средней частоте периода напряжения. Полученные результаты свидетельствуют о необходимости дальнейших исследований данной методики с увеличением выборки пациентов и их распределением на подгруппы в соответствии с уровнем поражения нервной системы. Для усиления статистической мощности дальнейших исследований рекомендована дифференциация контингента исследования на клиническую группу с комбинированной патологией и отдельные группы сравнения с неврологической и окклюзионной патологией. **Выводы.** Высокие показатели интенсивности кариеса и его осложнений у неврологических пациентов свидетельствуют о возможности привлечения врачей-стоматологов к диагностике и реабилитации данных больных. Анализ полученных данных свидетельствует о возможности применения предложенной методики электромиографии для совершенствования алгоритмов диагностики неврологических заболеваний. **Ключевые слова:** нейростоматология; поражение моторного нейрона; электромиография

A.V. Tsyganok, D.D. Kindiy, N.N. Maliuchenko, O.D. Odzhubeyska, D.V. Kalashnykov, M.D. Korol
State Higher Education Institution of Ukraine "Ukrainian Medical Stomatological Academy", Poltava, Ukraine

Electromyographic diagnosis of tongue motility disorders of neurogenic origin in patients with occlusive pathology

Abstract. Background. Tongue motility disorders that occur in the practice of neurologists are a consequence of a large number of various pathologies. The most common diseases which may be accompanied by tongue motility disorders are acute cerebrovascular accidents and their long-term effects. A widespread method to diagnose muscle function disorders is surface electromyography. The purpose of this study was to improve the method of electromyographic diagnosis of tongue motility disorders in patients with long-term consequences of acute cerebrovascular accidents combined with occlusive defects. **Materials and methods.** According to the objective, we carried out a cross-sectional, case-control study. The clinical study group included 87 patients. The control group consisted of 40 people. The methods for clinical examination of patients included collection of complaints, medical history and disease, neurological examination in the hospital during the admission for planned treatment for cerebrovascular disease consequences. Dental examination included external and oral examination to detect defects in the dentition and to determine the severity of the carious process. Electromyographic study of the tongue muscles was carried out with the help of device developed by us for surface global elec-

tromyography. **Results.** When comparing the parameters in patients of the study group with that of control group, we determined statistically significant differences ($p < 0.05$) between the quantitative indices of the interference curve by the maximum and the average amplitude of resting and tension periods, as well as by the average frequency of tension period. The obtained results indicate the necessity of further studies of this technique with an increase in the number of patients and their distribution into subgroups depending on the level of damage to the nervous system. To increase the statistical power of further researches, it is recommended to differentiate the patients into a clinical group with combined pathology and separate comparison groups with neurological and occlusive pathology. **Conclusions.** High caries severity and its complications in neurological patients indicate the possibility of involving dental practitioners for the diagnosis and rehabilitation of these patients. Analysis of the obtained data shows the feasibility of using the proposed method of electromyography to improve the algorithms for diagnosis of neurological diseases.

Keywords: neurodentistry; motor neuron disease; electromyography