

**Ключові слова:** апікальний періодонтит, комплексне лікування, заапикальне введення, остеопластичний матеріал, збагачена тромбоцитами плазма крові, розчин наносрібла, стабілізований альгінат натрію.

## СОВРЕМЕННЫЕ АСПЕКТЫ В ЛЕЧЕНИИ ХРОНИЧЕСКОГО АПИКАЛЬНОГО ПЕРИОДОНТИТА

**Демьяненко С. А., Тофан Ю. В., Ткаченко И. М.**

**Резюме.** Наряду с совершенствованием методик медико-инструментальной обработки и obturation корневых каналов большой интерес представляют разработка и изучение клинической эффективности препаратов внутриканального использования, направленных на стимуляцию тканевой регенерации в апикальном периодонте. В статье приведены результаты лечения хронического апикального периодонтита у 65 пациентов. Общее количество вылеченных зубов составило 67. В контрольной группе (34 пациента) применяли комплексное лечение с использованием внутриканальной медикаментозной обработки корневых каналов раствором наносеребра, стабилизированного альгинатом натрия и заапикального введения в ткани периодонта остеопластических материалов, а именно обогащенной тромбоцитами плазмы крови.

Установлено, что применение указанной комбинации к 30 суткам способствует ускорению процессов репарации костной ткани периодонта и ведет к сокращению сроков лечения. Это подтверждено показателями оптической плотности костной ткани при хроническом апикальном периодонтите с помощью методов радиовизиографии и компьютерной томографии.

**Ключевые слова:** апикальный периодонтит, комплексное лечение, заапикальное введение, остеопластический материал, обогащенная тромбоцитами плазма крови, раствор наносеребра, стабилизированный альгинатом натрия.

## MODERN ASPECTS IN THE TREATMENT OF CHRONIC APICAL PERIODONTITIS

**Demyanenko S. A., Tofan Yu. V., Tkachenko I. M.**

**Abstract.** Along with the improving methods of medical tooling processing and root canals obturation development and study clinical effectiveness of drugs for intracanal use aimed at stimulation of tissue regeneration in the apical periodontium can be of strong interest.

The paper provides the results of chronic apical periodontitis treatment among 65 patients. The total number of teeth have been treated is 67. In the monitoring group (34 patients) complex treatment using intracanal drug-induced treatment of root canals with nanoargentum solution stabilized by sodium alginate and behind apical osteoplastic materials injection into periodontium tissues exemplified by the platelets enriched blood plasma has been applied.

It has been established that applying above mentioned combination promotes accelerated process of periodont osseous tissues reparation by 30 day and leads to reduction of treatment course. This is confirmed by measurements of osseous tissue optical density in cases of chronic apical periodontitis using methods of radiovisiography and computed tomography.

**Key words:** apical periodontitis, complex treatment, behind apical injection, osteoplastic material, platelets enriched blood plasma, nanoargentum solution stabilized by sodium alginate.

*Рецензент – проф. Скрипников П. М.  
Стаття надійшла 20.09.2018 року*

DOI 10.29254/2077-4214-2018-4-1-146-258-263

УДК 616.314-089.23+616.71-007.1

*Дмитренко М. І.*

## НИЖНЬОЩЕЛЕПНО-ЛИЦЕВИЙ ДИЗОСТОЗ – ОПИС РІДКІСНОГО КЛІНІЧНОГО ВИПАДКУ

Українська медична стоматологічна академія (м. Полтава)

dmitrenko25@ukr.net

**Зв'язок публікації з плановими науково-дослідними роботами.** Робота виконана в рамках НДР кафедри ортодонції УМСА «Міждисциплінарний підхід до діагностики, профілактики та лікування пацієнтів із зубощелепними аномаліями та деформаціями», державний номер реєстрації 0118U004343.

**Вступ.** Одним з пріоритетних напрямків діяльності закладів охорони здоров'я в Україні є покращення якості життя дітей, турбота про підростаюче покоління [1]. Серед актуальних проблем сучасної медицини – зростання кількості новонароджених із серйозними порушеннями краніо-фаціального розвитку [2]. Приблизно 2-3% новонароджених мають серйозні вроджені вади розвитку плода, які переважно виникають в ембріональний період (3-10-й тиждень гестації), тобто під час диференціювання органів [3]. У

7,6% новонароджених причиною деформацій були встановлені вроджені вади розвитку плода, найчастішими і прогностично важкими були вроджені вади розвитку нервової системи [4].

Нижньощелепно-лицевий дизостоз, або мандибуло-фаціальний дизостоз, або синдром Franceschetti – це спадкова аномалія щелепно-лицевого розвитку, яка зустрічається приблизно у одного з 50 000 народжених немовлят [5]. В науковій літературі такий вид вродженої патології лицевих кісток, повік та вух відомий також як Treacher-Collins syndrome (TCS), який Едвард Тричер Коллінз описав у 1900 році [6].

Такий клінічний синдромокомплекс досить поліморфний, і межі його не зовсім чіткі. Цим рідкісним генетичним захворюванням уражуються однаково часто як особи чоловічої, так і жіночої статі, його роз-

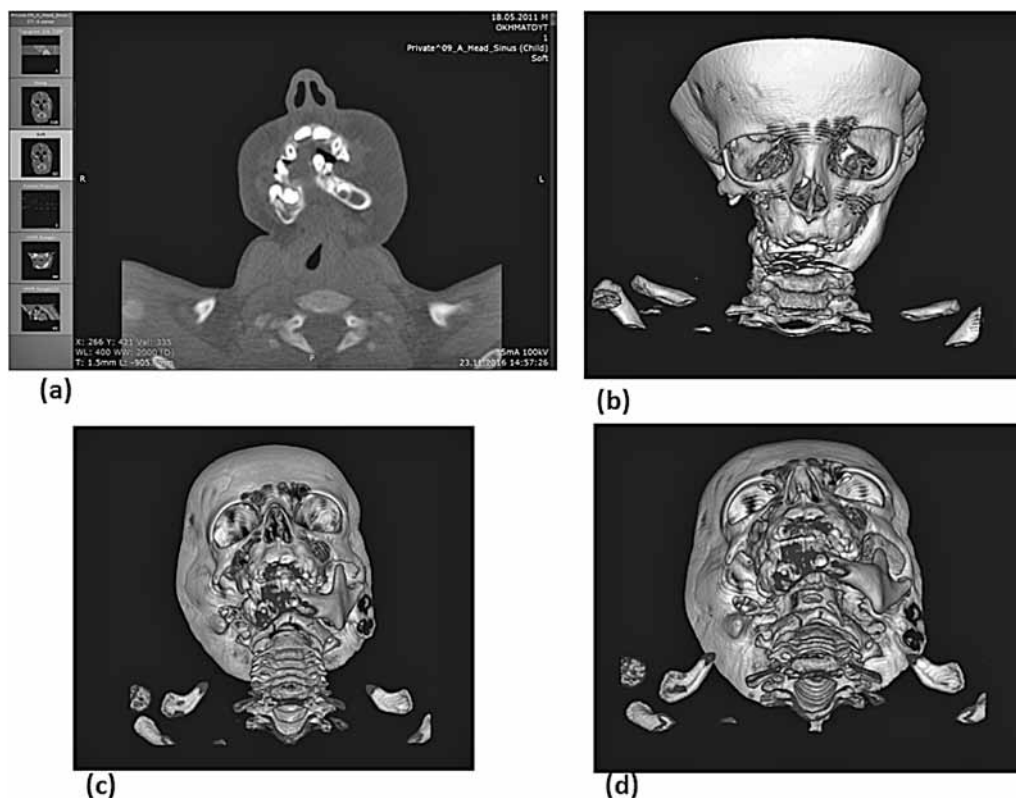


Рис. 1. Фрагменти КТ пацієнта П. в 5 років 6 місяців. (а), (b), (c), (d) – спостерігається справа гіпоплазія виличної кістки; гіпоплазія нижньої щелепи, відсутність кута і гілки нижньої щелепи.

виток пов'язують із порушеннями ембріонального генезу першої та другої зябрової дуги на 6-7 тижні внутрішньоутробного розвитку, внаслідок молекулярно-генетичної нонсенс-мутацій в генах TCOF1 (78%-93%), POLR1C, POLR1D (8%) [6,7,8,9]. Успадкування TCS за аутосомно-домінантним типом з високою пенетратністю (тобто висока ймовірність проявів ознак хвороби у людей з мутацією) та різноманітною експресивністю (тобто різний характер і тяжкість проявів хвороби). У 40% випадків підтверджено спадкову етіологію патології, у 60% – це результат нових ембріональних генних мутацій, переважно у старших батьків [5].

Відомо, що вперше дослідив спадковий мандибуло-фаціальний дизостоз у 1846 році Томпсон. У 1944 році А. Франческетті разом із Цваленом опублікували статтю в якій детально описали двох хворих з цим симптомокомплексом [5].

Клінічні ознаки захворювання: антимонголоїдний розріз очей; гіпоплазія виличних кісток; гіпоплазія нижньої щелепи, макростомія; колобоми повік; аномалії розвитку зовнішнього вуха [5,8,10]. Розрізняють дві його основні форми: повну та неповну [11]. Для неповної форми характерна відсутність основних ознак, або ж порушення стосуються лише ділянки орбіт та виличних кісток. Вони можуть бути одно- або двобічними. Синдром Франческетті часто супроводжується глухотою, зумовленою аномалією розвитку зовнішнього вуха (у 82% хворих), слухового проходу (у 33%), середнього та внутрішнього вуха. Можлива комбінація всіх дефектів [11]. Надання комплексної спеціалізованої допомоги дітям із діагнозом нижньощелепно-лицевий дизостоз є досить складним і потребує постійного удосконалення ме-

тодів індивідуального мультидисциплінарного лікування [10], що і зумовлює актуальність цієї роботи.

**Мета дослідження:** обґрунтувати тактику ортодонтичного лікування пацієнта, який народився із нижньощелепно-лицевим дизостозом.

**Об'єкт і методи дослідження.** Проведено комплексне обстеження пацієнта П., віком 7 років, який народився із нижньощелепно-лицевим дизостозом. Проаналізовано результати клінічних та додаткових методів обстеження (фотометричного обстеження обличчя, вивчення діагностичних моделей щелеп, рентгенограм).

**Результати дослідження та їх обговорення.** Звернулись батьки хлопчика П., 7 років. Скарги на естетичні вади обличчя, зміщення положення нижньої щелепи вправо, порушення функцій жування та мовлення. З анамнезу з'ясовано, що при народженні у дитини діагностовано мандибуло-фаціальний дизостоз. Спадковий фактор у сімейному анамнезі не виявлений.

Встановлені такі особливості перебігу вагітності: антибіотико-терапія на п'ятому тижні вагітності, носій Torch, багатоводдя, анемія. Пологи перші, мимовільні, в передньому вигляді потиличного передлежання.

Комп'ютерна томографія (КТ) голови з 3D моделюванням, контрастуванням нориці виконана в 5 років 6 місяців у Національній дитячій спеціалізованій лікарні «Охматдит» (м. Київ) (рис. 1). Діагноз: Вроджений порок розвитку плода. Анотія справа. Атрезія правого слухового проходу. Нориця преартикулярної ділянки справа. Проведено склероерапію нориці.

Ортодонтичне лікування не проводилося.

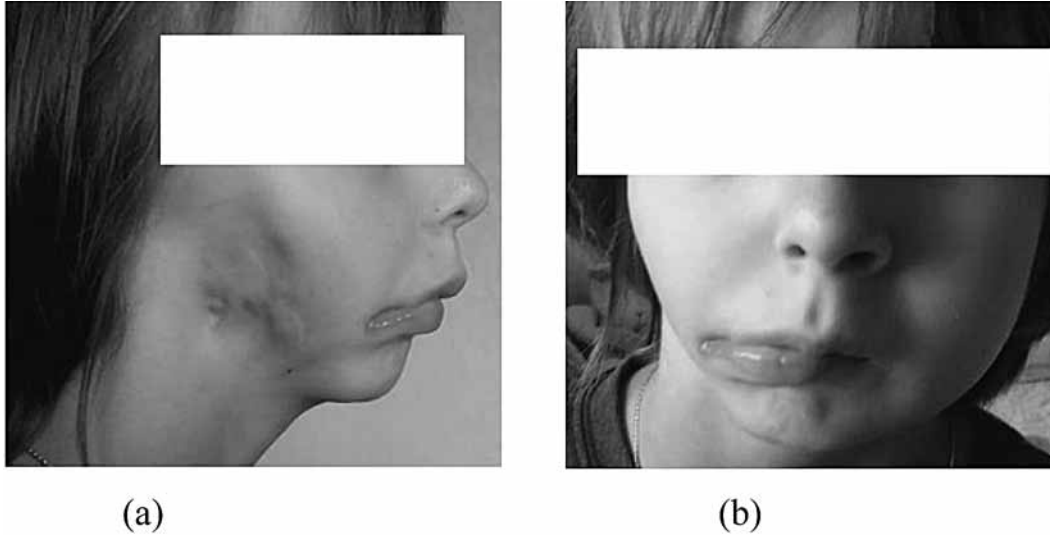


Рис. 2. Загальний вид обличчя пацієнта П., 7 років. (а) – профіль справа, (б) – анфас.

Об'єктивно відмічається виражена асиметрія обличчя за рахунок зменшення правої половини, недорозвинення м'яких тканин та слинних залоз; вкорочена нижня його третина, випуклий профіль, підборіддя скошене (рис. 2).

Застосовували стандартний протокол ортодонтичного обстеження. Виготували діагностичні моделі, проаналізували рентгенівські знімки (рис. 3).

Клінічний діагноз: нижньощелепно-лицевий дизостоз. Глибокий, дистальний перехресний прикус зі зміщенням нижньої щелепи вправо, вкорочення та звуження зубних дуг верхньої і нижньої щелепи, недостатність місця для прорізування зубів 12, 22; затримка прорізування зубів 16, 46.

Складений план лікувальних ортодонтичних заходів.

1) Підготовчий етап – цілеспрямована психотерапевтична підготовка, налаштованість на довготривале ортодонтичне лікування; санація порожнини рота; поліпшення функціонального стану м'язів щелепно-лищевої ділянки шляхом призначення комплексу міотерапії, спрямованого на урівноваження стану

м'язів, що зміщують нижню щелепу. Призначили розслаблювальний масаж потиличних м'язів, масаж коміркової зони, масаж альвеолярного відростка в ділянці прорізування зубів 16, 46 та лікувальну гімнастику для покращення положення голови і постави. Після масажу рекомендували застосовувати міогімнастику: вправи для нормалізування постави; тренування носового дихання; клацання язиком; повільне правильне відкривання і закривання рота з підняттям язика вгору до піднебіння; логопедичні вправи.

2) Поетапне активне ортодонтичне лікування з використанням ортодонтичних апаратів комбінованої дії з метою створення кращих умов для росту щелепи і прорізування зубів, корекція висоти прикусу, виправлення форми зубних дуг, створення місця для правильного розміщення зубів у зубному ряді, нормалізація положення нижньої щелепи, досягнення компенсованої функціональної оклюзії і стабілізація результатів лікування.

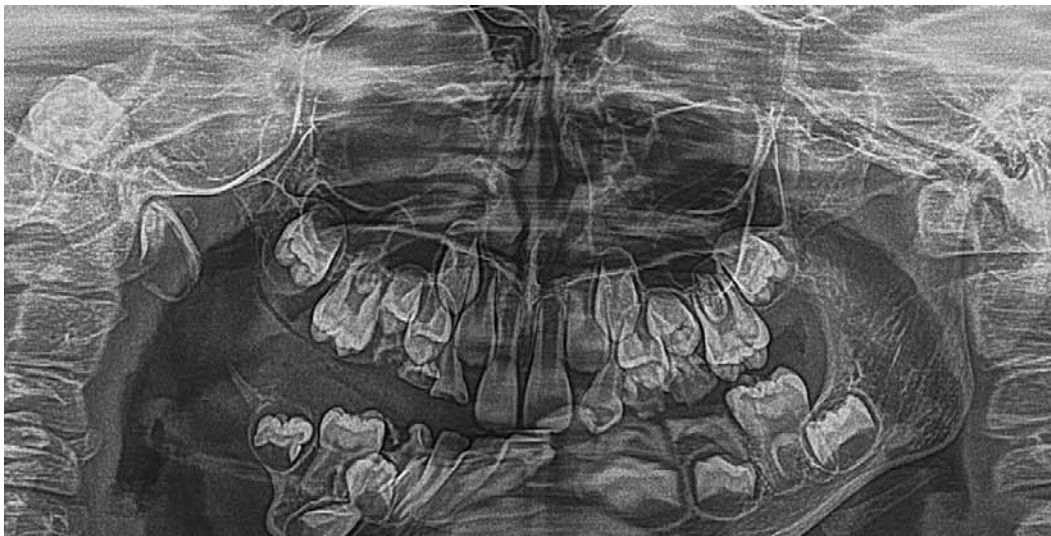


Рис. 3. Ортопантомограма пацієнта П. в 7 років 3 місяці (гіпоплазія нижньої щелепи, відсутні кут і гілка нижньої щелепи справа; спостерігаються аномалії положення зачатків зубів 44, 43, нахили, несприятлива вісь прорізування зуба 43).

3) Реабілітація з урахуванням стану і положення верхньої та нижньої щелеп, після оперативного хірургічного відновлення їх морфо-анатомічної форми.

4) Ретенція результатів.

Комплексне лікування пацієнтів із вродженими вадами розвитку щелепно-лицевої ділянки спрямоване покращення їх психо-емоційного, соціального і фізичного здоров'я і обов'язково включає в собі естетичні хірургічні реконструктивні оперативні втручання [12].

Проблема надання допомоги дітям із діагнозом нижньощелепно-лицевий дизостоз залишається складною і потребує мультидисциплінарного підходу [10]. Важливим є досягнення взаєморозуміння і узгодженої послідовної роботи між спеціалістами різних профілів (щелепно-лицевого хірурга, оториноларинголога, офтальмолога, ортодонта, педіатра, логопеда, психолога, невролога, дитячого стоматолога – санація порожнини рота та ін.). Послідовність та терміни відновлювальних операцій визначають індивідуально, залежно від виразності анатомічних і функціональних порушень та віку пацієнта [12]. Розвиток 3D комп'ютерної томографії та його впровадження в практичну стоматологію дозволяють значно покращити діагностику аномалій й отримати дані, які обґрунтують оптимальну тактику лікування.

Ортодонтичне лікування проводять на всіх етапах реабілітації таких хворих, тобто як перед хірургічними втручаннями, так і після них. Допомогу слід проводити з моменту народження дитини до повного формування кісток лицевого скелета [13].

Ортодонтичне лікування полягає в корекції міжкльозійних співвідношень шляхом стимуляції росту щелеп, зміщенні нижньої щелепи вперед, виправленні аномально розташованих зубів, розширенні зубних дуг та піднебінного шва за допомогою знімних та незнімних апаратів із урахуванням віку хворого. Лікування проводиться комплексно з ви-

користанням інших методів лікування: біологічних (міогімнастика, міотерапія), хірургічних (видалення окремих тимчасових зубів та ін.), апаратних (створення сприятливих умов для прорізування постійних зубів із використанням механічних та функціональних апаратів). Корекцію росту щелепних кісток починають з лікувальної гімнастики. Апаратурне лікування найбільш ефективно у дитячому віці [13]. Воно дозволяє поліпшити певною мірою міжкльозійні співвідношення, проте подолати естетичні недоліки можливо лише шляхом складних реконструктивних хірургічних втручань. Основним методом лікування всіх щелепно-лицевих дизостозів є коригувальні пластичні операції [12]. З цієї метою використовують мандибулярну дистракцію, остеопластику, ауто-, аллотрансплантанти, індивідуально змодельовані силіконові імпланти, керамічні, композитні, металеві ендопротези тощо [14]. Хірургічне лікування багатоступеневе та спрямоване на усунення недорозвинення та деформацій кісткових і м'яких тканин обличчя і дозволяє досягти оптимальних естетичних результатів [12,14].

**Висновки.** Підсумовуючи викладене, можемо стверджувати, що лікування дитини, яка народилася із нижньощелепно-лицевим дизостозом, вимагає складання сумісної із різними фахівцями комплексної програми реабілітації, в якій ортодонтична допомога є важливим аспектом як на доопераційному етапі, так і в післяопераційному періоді.

**Перспективи подальших досліджень.** У подальшому необхідна інтеграція зусиль багатьох фахівців (соціальних працівників, психологів, педагогів, педіатрів, хірургів, офтальмологів, оториноларингологів, стоматологів різних профілів, логопедів та ін.) з метою забезпечення соціальної і професійної адаптації пацієнтів із нижньощелепно-лицевим дизостозом із урахуванням їх індивідуальних можливостей.

### Література

- Garmash OV, Nazaryan RS, Budreyko EN. Stomatologicheskie aspekty sindroma zaderzhki vnutriutrobnogo razvitiya v anamneze u detey doshkolnogo vozrasta. Svit meditsini ta biologiyi. 2013;3(39):89-91. [in Russian].
- Savichuk NO, Parpaley KA, Trubka IO, Timohina VO. Printsipi nadannya stomatologichnoyi dopomogi dityam z vrodzhenimi vadami rozvittu schelepno-litsevoyi dilyanki na etapah likuvannya ta reabilitatsiyi. Visnik problem biologiyi i meditsini. 2015;2(119):206-9. [in Ukrainian].
- Drogomiretska MS, Suhomlinova TYa, Yakimets AV, Polyaniuk NYa, Leporskiy DV. Multidistsiplinarniy pidhid do vedennya patsientiv z vrodzhenimi vadami schelepno-litsevoyi dilyanki. Visnik problem biologiyi i meditsini. 2015;2(119):73-8. [in Ukrainian].
- Garmash OV, Nazaryan RS, Nazarenko LG, Lihacheva NV, Babadzhanyan EN. Gemodinamicheskie narusheniya – patogeneticheskaya osnova patologii tkaney chelyustno-litsevoy oblasti i tserebralnykh narusheniy v kanamneze u patsientov s sindromom zaderzhki vnutriutrobnogo razvitiya. Svit meditsini ta biologiyi. 2013;4(41):19-23. [in Russian].
- Kasat V. Franceschetti syndrome. Contemp Clin Dent. 2011 Jul-Sep;2(3):245-8.
- Tse WK. Int Treacher Collins syndrome: New insights from animal models. J Biochem Cell Biol. 2016 Dec;81(Pt A):44-7.
- Chen Y, Guo L, Li CL, Shan J, Xu HS, Li JY, et al. Mutation screening of Chinese Treacher Collins syndrome patients identified novel TCOF1 mutations. Mol Genet Genomics. 2018 Apr;293(2):569-77.
- Kadokia S, Helman SN, Badhey AK, Saman M, Ducic Y. Treacher Collins Syndrome: the genetics of a craniofacial disease. Int J Pediatr Otorhinolaryngol. 2014 Jun;78(6):893-8.
- Vincent M, Geneviève D, Ostertag A, Marlin S, Lacombe D, Martin-Coignard D Treacher, et al. Collins syndrome: a clinical and molecular study based on a large series of patients. Genet Med. 2016 Jan;18(1):49-56.
- Hylton JB, Leon-Salazar V, Anderson GC, De Felipe NL. Multidisciplinary treatment approach in Treacher Collins syndrome. J Dent Child (Chic). 2012 Jan-Apr;79(1):15-21.
- Sharma R, Sharma B, Babber M, Singh S, Jain G. Treacher Collins syndrome: A case report and review of ophthalmic features. Taiwan J Ophthalmol. 2016 Oct-Dec;6(4):206-9.
- Cobb AR, Green B, Gill D, Ayliffe P, Lloyd TW, Bulstrode N, et al. [https://www.ncbi.nlm.nih.gov/pubmed/?term=Dunaway%20DJ%5BAuthor%5D&cauthor=true&cauthor\\_uid=24776174](https://www.ncbi.nlm.nih.gov/pubmed/?term=Dunaway%20DJ%5BAuthor%5D&cauthor=true&cauthor_uid=24776174) The surgical management of Treacher Collins syndrome. Br J Oral Maxillofac Surg. 2014 Sep;52(7):581-9.
- Doroshenko SI. Sindromi v ortodontiyi. Kiyiv: «Zdorov'ya»; 2008. 96 s. [in Ukrainian].
- Shuvalov SM. Izbrannyye raboty po chelyustno-litsevoy hirurgii. Vinnitsa: «PRAO Vinobltpografiya»; 2016. 240 s. [in Russian].

## НИЖНЬОЩЕЛЕПНО-ЛИЦЕВИЙ ДИЗОСТОЗ – ОПИС РІДКІСНОГО КЛІНІЧНОГО ВИПАДКУ

Дмитренко М. І.

**Резюме.** У статті проаналізований випадок пацієнта віком 7 років, який народився із нижньощелепно-лицевим дизостозом. Під час збору анамнезу було з'ясовано особливості перебігу вагітності: антибіотико-терапія на п'ятому тижні вагітності, носій Torch, багатоводдя, анемія. Спадковий фактор у сімейному анамнезі не виявлений.

Проведений аналіз літературних даних та обґрунтована необхідність розробки сумісної із різними фахівцями комплексної програми реабілітації, в якій ортодонтична допомога є важливим аспектом як на доопераційному етапі лікування, так і в післяопераційному періоді.

**Ключові слова:** нижньощелепно-лицевий дизостоз, [Тричер-Коллінз](#) синдром, синдром Фраческетті, ортодонтичне лікування.

## НИЖНЕЧЕЛЮСТНО-ЛИЦЕВОЙ ДИЗОСТОЗ – ОПИСАНИЕ РЕДКОГО КЛИНИЧЕСКОГО СЛУЧАЯ

Дмитренко М. И.

**Резюме.** В статье проанализирован случай пациента 7 лет, который родился с нижнечелюстно-лицевым дизостозом. При сборе анамнеза были выяснены особенности беременности: антибиотико-терапия на пятой неделе беременности, носитель Torch, многоводье, анемия. Наследственный фактор в семейном анамнезе не выявлен.

Проведен анализ литературных данных и обоснована необходимость разработки совместной с разными специалистами комплексной программы реабилитации, в которой ортодонтическая помощь является важным аспектом, как на дооперационном этапе лечения, так и в послеоперационном периоде.

**Ключевые слова:** нижнечелюстно-лицевой дизостоз, Тричер-Коллинз синдром, синдром Фраческетти, ортодонтическое лечение.

## MANDIBULOFACIAL DYSOSTOSIS. DESCRIPTION OF RARE CASE STUDY

Dmytrenko M. I.

**Abstract.** Mandibulofacial dysostosis, or Franceschetti syndrome is congenital disorder of craniofacial development that affects approximately one in 50,000 live birth. In the scientific literature this kind of congenital pathology of facial bones, eyelids and ears is also known as Treacher-Collins syndrome. This rare genetic disease often affects both males and females equally. Its development is associated with disorders in embryonic genesis of the first and second branchial arches during 6-7 week of intrauterine development, as a result of molecular genetic nonsense mutations in TCOF1 genes (78-93%), POLR1C, POLR1D (8%). Clinical features of the disease are antimongoloid slant of palpebral fissures, hypoplasia of zygomatic bones, hypoplasia of the lower jaw, macrostomia, colobomas of the eyelids, malformation of the external ear. Comprehensive specialized care for children diagnosed with mandibulofacial dysostosis is quite complex and requires permanent improvement of individual multidisciplinary treatment methods and causes the urgency of this study.

*The aim of the study* is to substantiate tactics of orthodontic treatment of a patient born with mandibulofacial dysostosis.

*Objects and methods of research.* Complex examination of a 7-year-old patient, who was born with mandibulofacial dysostosis, has been done. The results of clinical and additional examination methods (photometric examination of face, studying of jaws diagnostic models of, roentgenograms) has been analyzed.

*Results.* The parents of the boy P., 7 years old reported with complaints on aesthetic defects of the face, displacement of the lower jaw to the right, malfunction of chewing and speech disorder. It was elicited from anamnesis that mandibulofacial dysostosis was diagnosed at a birth. Hereditary factor in family history is not revealed.

The following features of pregnancy were established: antibiotic therapy during the fifth week of pregnancy, Torch carrier, polyhydramnios, anemia. Congenital malformation of the fetus.

Anotia on the right. Atresia of the right ear canal. Orthodontic treatment has not been performed.

Clinical diagnosis: mandibulofacial dysostosis. Deep, cross distal bite with a shift of mandibula to the right, shortening and narrowing of the dental arches of the upper and lower jaw, insufficient space for teeth 12, 22 eruption; delay of teeth 16, 46 eruption.

The plan of medical orthodontic measures was:

1) Preparatory stage: purposeful psychotherapeutic preparation, adaptation for long-term orthodontic treatment; sanitation of oral cavity; improvement of the functional state of the muscles of the maxillofacial region by prescribing a myotherapy complex, which is aimed at balancing of the muscles state that shift the lower jaw. Relaxing massage of the occipital muscles, massage of the collar zone, massage of the alveolar process in teeth 16, 46 eruption area and therapeutic gymnastics to improve the position of the head and posture have been administered. After the massage, it was recommended to apply miogymnastics, exercises for normalizing posture, training of nasal breathing, clicking tongue, slow correct opening and closing of the mouth with the tongue lifting upwards to the palate, speech therapy.

2) Active stage-by-stage orthodontic treatment with application of orthodontic devices of combined action to create better conditions for jaws growth and teeth eruption, correction of occlusion height, correction of dental arches shape, formation of a space for proper placement of teeth in dentition, normalization of the position of mandibula, functional occlusion and stabilization of treatment results.

3) Rehabilitation, taking into account the condition and position of maxilla and mandibula, after surgical restoration of their morpho-anatomical form.

4) Retention of results.

Orthodontic treatment makes it possible to improve a certain degree of interocclusal ratio, but it is possible to overcome aesthetic deficiencies only through a complex reconstructive surgical interventions. The main method of treatment of all maxillofacial dysostoses is a reconstructive surgery.

*Conclusions.* Treatment of a child born with a mandibulofacial dysostosis requires the development of a joint rehabilitation program with various specialists, in which orthodontic treatment is an important aspect both at the preoperative stage and in the postoperative period.

**Key words:** Craniofacial malformation, Treacher-Collins syndrome, Franceschetti syndrome, orthodontic treatment.

*Рецензент – проф. Ткаченко П. І.*

*Стаття надійшла 28.08.2018 року*

DOI 10.29254/2077-4214-2018-4-1-146-263-266

УДК 611.018.4:616.314

*Дубина В. О., Хавалкіна Л. М., Коробейнікова Ю. Л., Коробейніков Л. С.*

### **ОЦІНКА СТАНУ КІСТКОВОЇ ТКАНИНИ ФРОНТАЛЬНОЇ ДІЛЯНКИ ЩЕЛЕП У ПАЦІЄНТІВ ЯКИМ ЗАСТОСОВУВАЛИ РІЗНИЙ ТИП ЛІКУВАННЯ У ДОВГОТРИВАЛИЙ ПЕРІОД**

**Українська медична стоматологічна академія (м. Полтава)**

**ludmila\_khavalkina@dentaero.com**

**Зв'язок публікації з плановими науково-дослідними роботами.** Робота є фрагментом комплексної НДР УМСА «Застосування матеріалів наповнених наночастками в стоматології». Державна реєстрація № 0116U004189.

**Вступ.** Розповсюдженість запально-дистрофічних захворювань пародонта, за даними ВООЗ, складає більш ніж 90%. Пародонтит у середній та старшій вікових групах населення являється головною причиною втрати зубів, що і зумовлює особливу увагу дослідників до питань етіології, патогенезу, діагностики і лікування даного захворювання. Науковці не припиняють досліджувати різноманітні способи лікування хронічного генералізованого пародонтиту (ХГП), які впливають на пародонтопатогенну мікробну флору, м'які та кісткову тканини. Лікарі-стоматологи прагнуть мати в арсеналі лікувальних засобів ХГП доступні, ефективні, гіпоалергенні речовини. Все це вимагає пошуку не просто нових лікарських препаратів вже відомих груп, а сучасних підходів до лікування патології пародонту. Одним із таких є застосування нанопрепарату Фуллерен С60, як такого, що має антибактеріальні властивості та впливає на стан кісткової тканини.

**Мета дослідження.** Оптимізація методу лікування пацієнтів із захворюванням тканин пародонту; досягти підвищення ефективності лікування хворих на ХГП.

**Об'єкт і методи дослідження.** У дослідженні приймали участь пацієнти які зверталися з приводу терапевтичного лікування ХГП на кафедрі післядипломної освіти лікарів-стоматологів. Необхідною умовою була письмова згода пацієнта на участь у програмі дослідження.

Загальна кількість піддослідних пацієнтів становила 30 осіб, серед яких було 19 жінок та 11 чоловіків. Вік пацієнтів знаходився у діапазоні від 35 до 58 років. Хворі були розподілені на дві групи.

До першої групи увійшли пацієнти яким в якості лікування застосовували антигомотоксичний препарат Траумель С – 10 осіб, до другої групи увійшли пацієнти яким застосовували нанопрепарат Фуллерен

С60 – 9 осіб, третя група – контрольна, до якої увійшли пацієнти з інтактними зубними рядами їхня кількість становила 11 осіб. Первинне обстеження пацієнтів передбачало збір анамнезу, огляд і застосування інструментальних методів (перкусія, зондування). Отримані дані вносили до амбулаторної картки, форма №43-О.

Рентгенологічним методом оцінки стану щільності кісткової тканини стала конусно-променева комп'ютерна томографія, проведена за допомогою апарата фірми «PICASSO» («Vatech», Південна Корея) [1,2,3].

Дослідну особу сканували в положенні сидячи з використанням спеціального опору для обличчя і центрацією за допомогою світлових променів. Рама з датчиком і рентгенівською трубкою робила оберт навколо голови пацієнта на 194 градуси. За один цикл зйомки отримували 3000 окремих знімків, час сканування складав 15-20 с. Загальний час випромінювання – 6 с. [4,5].

На дисплеї апарата обирали фізико-технічні параметри і ділянку рентгенологічного обстеження, остаточне налаштування проводили за допомогою джойстика, параметри зйомки задавалися автоматично, залежно від комплекції пацієнта.

Для сканування об'єкта використовували площинний сенсор діаметром 24/19 см, генеруючий промінь колімувався у вигляді конуса.

Для проведення дослідження здійснювали конусно-променево сканування верхньої та нижньої щелеп із товщиною зрізу 0,01 мм. Наступним кроком було визначення зон інтересу, для яких виконували ретроспективну реконструкцію зображення з метою побудови найбільш точної і детальнішої об'ємної моделі. На кожній із досліджуваних томограм було виділено по 4-6 зон обстеження.

Інформацію обробляли на комп'ютері з операційною системою «Windows XP & 7» у програмі «EzD2009».

Після цього тривимірний віртуальний об'єкт «нарізували» пошарово, відповідної товщини (0,01 мм), кожен зріз зберігався в пам'яті комп'ютера у вигляді