УДК 611.314 : 616 - 003.6

Ю. П. Костиленко, А. И. Петренко

ХАРАКТЕР АЛЬТЕРАЦИИ ТВЕРДЫХ ТКАНЕЙ ЗУБОВ ПРИ ФЛЮОРОЗЕ

ВГУЗУ «Украинская медицинская стоматологическая академия»

Известно, что поражение зубов при эндемическом флюорозе начинается с появления единичных меловидных пятнышек на эмали отдельных симметрично расположенных зубов, чаше на резцах, первых молярах и премолярах. Затем следует развитие желто-бурой пигментации. При далеко зашедшем процессе, помимо желто-бурой пигментации и меловидного перерождения, наблюдаются дефекты эмали в виде эрозий, что приводит к значительной деформации зубных коронок [6,9].

Нельзя обойти вниманием тот факт, что эти внешние проявления повреждения зубов настолько сходны с пятнистой формой гипоплазии, что некоторые авторы флюороз зубов относят к разновидности специфической гипоплазии, отмечая при этом общность их происхождения в результате нарушения обызвествления зачатков постоянных зубов на 1–3 году постнатальной жизни [2,3, 6].

Под гипоплазией зубов понимается аномалия их структуры вследствие недоразвития эмали (чаще) или дентина, которые отличаются недостаточностью минерализации органического матрикса, что приводит к локальному «размягчению» твердых тканей зубов. Но, как отмечается в литературе, среди поврежденной эмали встречаются участки гиперминерализации [2,3, 9].

К сожалению, в основном (если не считать пространных описаний методов клинической диагностики) этим ограничиваются наши знания о характерных особенностях повреждения твердых тканей зубов при фтористой интоксикации организма. Бесспорным является только то, что флюороз зубов имеет эндогенную природу, хотя нельзя исключить и сопутствующую роль в альтерации эмали внешнего фактора, которым может быть ротовая жидкость, являющаяся в основном продуктом секреторной деятельности слюнных желез. Но и она, в конечном итоге, доставляется в полость рта из внутренней среды организма. Так или иначе, но при изучении патогенеза флюороза зубов необходимо, прежде всего выяснить характер структурных изменении пульпы пораженных зубов. Нельзя сказать, что этому вопросу в литературе вовсе не уделено внимания. Однако, все, что об этом нам известно, сводится только к общим малоинформативным замечаниям о вакуолизации одонтобластов и определенном состоянии кровеносных сосудов, что в равной степени присуще и другим патологическим состояниям зубов [6]. Кроме того, вполне очевидно, что обменные процессы между зубной пульпой и эмалью опосредует дентин, который не может быть не задействован при развитии флюороза зубов. Опять же, в литературе по этому вопросу отсутствуют какие-либо конкретные данные.

Но самым большим недостатком в изучении флюороза зубов является низкий методический уровень морфологических исследований, а также отсутствие системного подхода в анализе причинно-следственных связей между задействованными структурами зубов в данном патологическом процессе. Поэтому **цель** нашего исследования заключалась в получении качественно новых и более информативных данных о структурных изменениях твердых тканей зубов человека при флюорозе.

Материал и методы. Из всех (более 20), полученных в клинике, зубов (включающих резцы, премоляры и моляры) с признаками флюорозного поражения, отобрано 10, у которых эмаль свободных поверхностей коронки имела отчетливо выраженные множественные дефекты в виде неслившихся пятен белесоватого, желтого и коричневого цвета.

После фиксации отобранных зубов в 10 % растворе нейтрального формалина и отмывки от него, из них был выбран один зуб в целях проведения эксперимента по послойному вытравливания эмали в хелатообразующем агенте (динитриевая соль ЭДТА — Трилон-Б), о чем подробнее будет сказано ниже.

Остальные 9 зубов (после дегидратации в спиртах с переходом в ацетон) пропитывали и заключали в эпоксидную смолу эпон-812 [5]. В дальнейшем из полученных блоков изготавливали пластинчатые шлифы, которые, после щадящего поверхностного протравливания в хелатообразующем агенте, окрашивали 1 % раствором метиленового синего на 1 % растворе буры. Данные препараты изучали и фотографировали в световых микроскопах МБС-9 и «Конус», оснащенных цифровой фотоприставкой.

Детальное изучение на светооптическом уровне позволило отобрать наиболее удачные шлифы, которые служили для снятия с изучаемых поверхностей отпечатков с помощью нитроклетчатки и получения на их основе угольных реплик. Последние наносили на

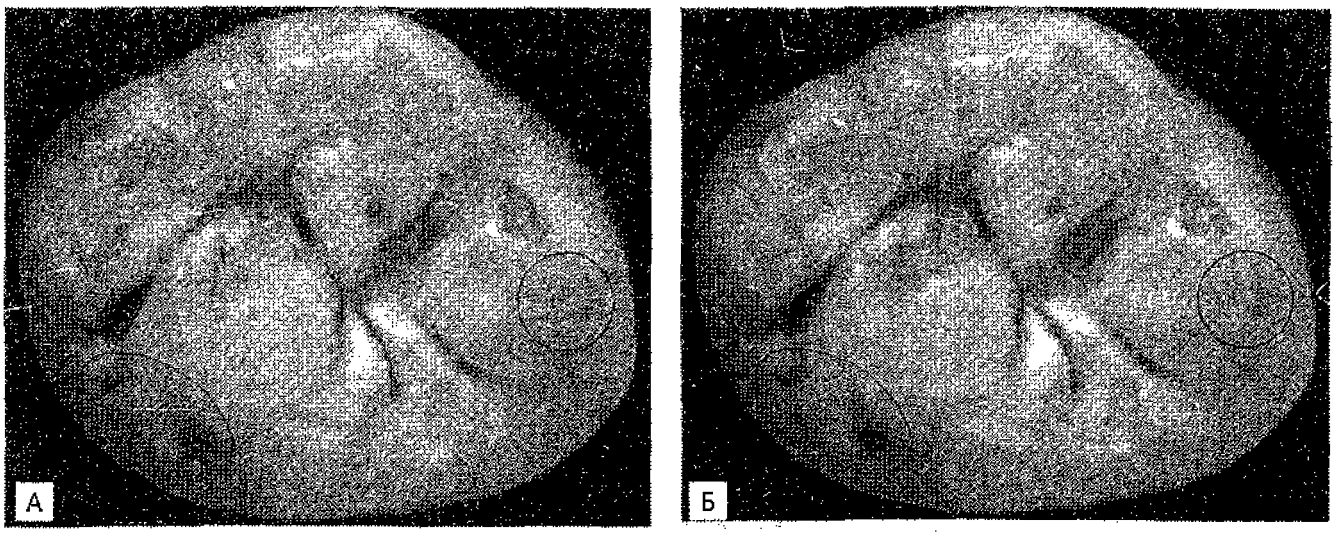

Рис. 1. Жевательная поверхность коронки третьего моляра, пораженного флюорозом. А – до начала вытравливания эмали в хелатообразующем агенте; Б – на завершающей стадии вытравливания эмали (еще сохранился остаточный, глубокий ее слой на поверхности дентина). Окружностями обозначены некоторые дефекты, которые прослежены по всей толще эмали при ее послойном вытравливании.

предметные сетки и изучали в трансмиссионном электронном микроскопе ЭМВ-100Л.

Результаты и их обсуждение. В связи с тем, что в литературе нет единого мнения о глубине локального повреждения эмали при флюорозе, мы предприняли опытное исследование по выяснению данного вопроса путем послойно-поступательного вытравливания эмали зуба, который был специально для этого отобран (см. выше). Данную процедуру проводили в термостате в стеклянном флаконе с хелатообразующим агентом, который извлекался через каждые 2 часа с тем, чтобы (после промывки и высушивания) произвести фотографирование зуба. Таким образом, нами прослежен весь процесс постепенного избавления коронковой части дентина от эмалевого покрытия.

Не вдаваясь в детали, отметим, что флюорозные дефекты прослеживаются по всей толще эмали — от ее поверхностного слоя вплоть до дентина (рис. 1). Но при этом обнаруживается одна интересная особенность, заключающаяся в том, что в среднем слое эмали признаки альтерации ее структуры выражены значительно слабее по сравнению с поверхностным и самым глубоким, придентинным, слоем. Интерпретацию данного факта мы дадим в заключении.

Изучение пластинчатых эпоксидных шлифов флюорозных зубов преподнесло неожиданный результат; оказалось, что в их пульпарной камере находится целостно сохранившаяся ткань, которую на первый взгляд можно принять за пульпу. Однако, по своему опыту мы знаем, что при фиксации целостных (не расколотых при фиксации) зубов, пульпа в них сохраняется в крайне редких случаях. Причиной тому является недостаточность проникновения в пульпу фиксирующего раствора, вследствие чего основная ее часть (за исключением корневой) подвергается мумификации. Поэтому наличие в пульпарной

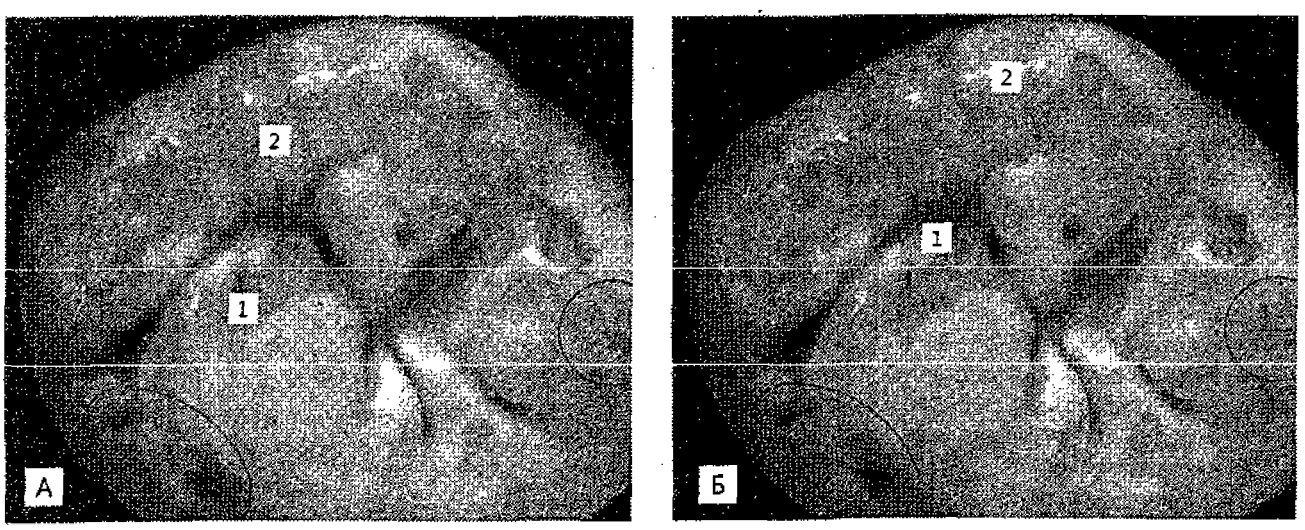

Рис. 2. Второй верхний премоляр, пораженный флюорозом. Эпоксидный шлиф. Окраска метиленовым синим. Увеличение объектив 4х. 1 – пульпарная камера, заполненная глыбчатым петрификатом, 2 – дентин.

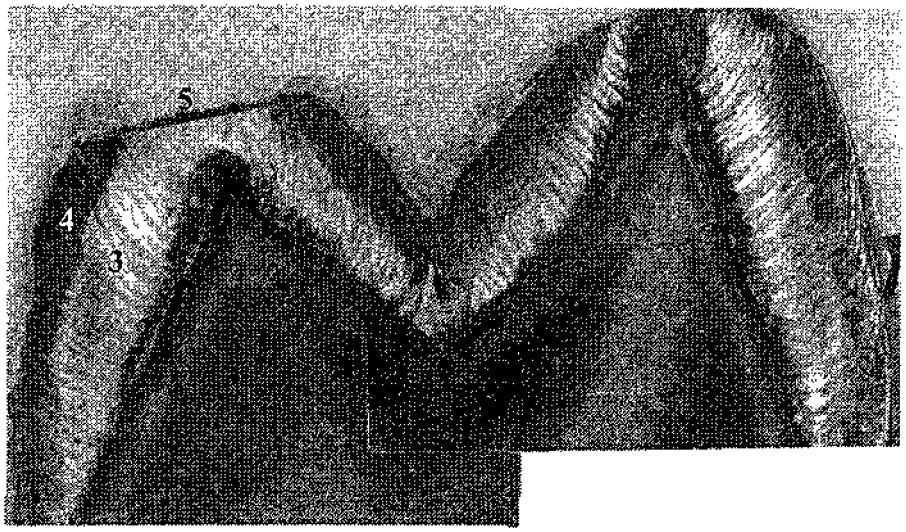

Рис. 3. Второй нижний моляр, пораженный флюорозом. Эпоксидный шлиф. Окраска метиленовым синим. Увеличение объектив 4х: 1 – дентин, 2 – базальный слой эмали, 3 – средний слой эмали, 4 – поверхностный (поврежденный) слой эмали, 5 – физиологическая истертость эмали на жевательном бугорке.

камере флюорозных зубов ткани привлекло наше внимание в первую очередь. Выяснилось, что на самом деле в коронковой части пульпарной камеры находится обызвествленный конгломерат, который в одних случаях представлен однородной твердой массой, а в других — глыбчатым веществом (рис. 2). Для первого случая характерным является образование в однородной твердой массе петрификата расколов и трещин, которые, видимо, возникли в результате компрессии при удалении зубов. При этом следует отметить, что во всех случаях между петрификатом, который несомненно является результатом дистрофического перерождения пульпы, и стенкой пульпарной камеры в отдельных местах сохраняется узкое щелевидное пространство, соответствующее слою одонтобластов и предентину. По-видимому, эти петрификаты в пульпарной камере ошибочно принимают за так называемый заместительный дентин при флюорозе зубов [6].

Оценивая данные факты, мы должны отметить, что в литературе они не фигурируют, за исключением отдельных упоминаний о дентиклях, которые находятся в пульпе флюорозных зубов [6]. Но в связи с тем, что они встречаются и при других патологических состояниях зубов, считать их специфическим признаком флюороза нельзя. Тем не менее не исключено, что началом флюорозного поражения зубов является возникновение в пульпе ограниченного очага кальцификации с образованием одного или нескольких дентиклей, от которых начинается постепенное распространение процесса обызвествления соединительнотканного матрикса пульпы. К сожалению, в настоящее время проследить данный процесс в динамике мы не имеем возможности. Но данные литературы позволяют говорить, что при фтористой интоксикации организма обызвествлению подвержены и другие соединительнотканные образования, например, связки и кости. В последнем случае происходит сужение костномозговых каналов за счет эндостального разрастания плотной костной ткани вследствие угнетения фтористыми соединениями активности многих ферментов, что хорошо известно [1,7]. Учитывая это, не составляет большого труда обосновать положение, согласно которому между устройством костей и зубов имеется много общего, — хотя бы взять то, что дентин является разновидностью костной ткани.

Следовательно, хроническая фтористая интоксикация приводит к постепенно нарастающей облитерации пульпарной камеры, что должно отрицательно сказываться на структурном состоянии не только дентина, но и эмали. Познакомимся вначале с состоянием эмали при флюорозе зубов. На рис. 3 представлена микрофотография коронковой части большого коренного зуба. Обращает на себя внимание, что при окраске метиленовым синим в толще эмали отчетливо выделяется три слоя: поверхностный, средний (или промежуточный) и глубокий (базальный). Примечательно, что поверхностный и базальный слои приобретают интенсивную базофильную окраску, свидетельствующую о преобладании в них органических веществ, и несут явные признаки структурной дезорганизации. При этом на внешней поверхности коронки визуализируются пигментированные пятна и отдельные участки поверхностной эрозии эмали. В то же время промежуточный (средний) слой в основных чертах сохраняет свой структурный характер. Данные результаты о стратификационной неоднородности (тинкториальной и структурной) эмали оказываются в согласии с таковыми, полученными нами в процессе послойного вытравливания эмали флюорозного зуба, показавшими, что каждый ее локальный дефект имеет, в некотором роде, форму песочных часов, то есть характеризуется сужением альтерации в своей средней толще. При этом основание дефекта (в базальном слое) оставляет видимую отметину на поверхности плащевого дентина.

Перенося внимание на дентин, мы опускаем многие подробности о микроскопическом характере его альтерации при флюорозе. Отметим только, что мы не обнаружили в его массе ожидаемых изменений в виде лучеобразных («мертвых») трактов, которые, например, присущи для кариеса и физиологического истирания эмали [5,8]. Дентин при флюорозе, на первый взгляд, подобен интактному состоянию в том, что в нем выявляется радиальная исчерченность, соответ-

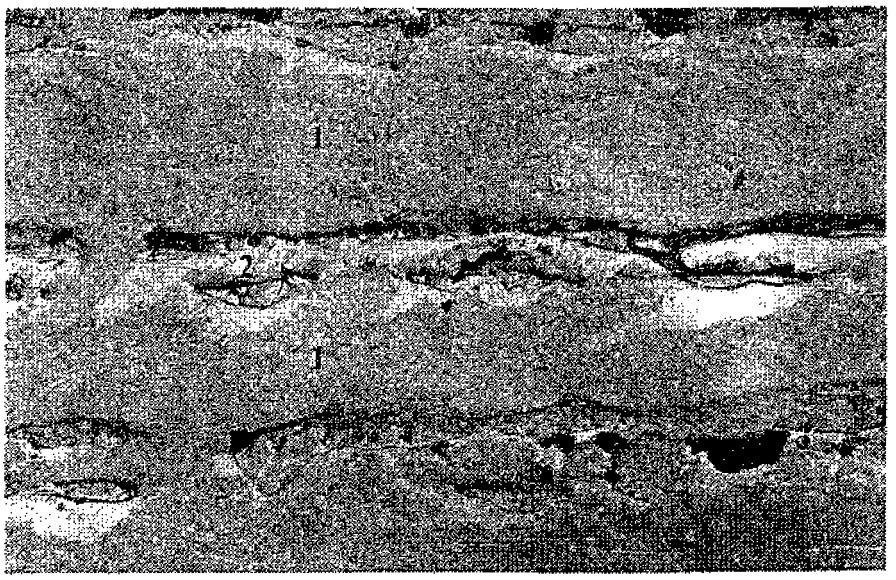

Рис.4. Ультраструктура дентина флюорозных зубов. Электронограмма. Увеличение 4000.
1 – межтубулярный дентин, 2 – дентинные канальцы в состоянии сильнс выраженной деструкции.

ствующая траектории дентинных канальцев, за исключением только того, что последние и значительно тоньше нормальных, и имеют прерывистый характер по своему протяжению. Эти данные позволяют предварительно говорить, что при флюорозе зубов дистрофический процесс (в отличие от физиологической стираемости эмали и кариеса) имеет не локальный характер, а охватывает всю толщу дентина (или значительную ее часть), вызывая в нем тотальное склерозирование, которое скрадывает частные детали данного процесса. Однако этого недостаточно, чтобы установить его особенность по сравнению с другими патологическими состояниями зубов. Существенно расширить имеющиеся сведения по данному вопросу мы смогли с помощью средств трансмиссионной электронной микроскопии.

Изучение угольных реплик (снятых с разных участков дентина на шлифах флюорозных зубов) в трансмиссионном электронном микроскопе дает однообразную картину, наглядно демонстрирующую в резко выраженной форме явления повсеместного склерозирования, которые выражаются в сильной деструкции дентинных трубок, а также в превращении межтубулярного дентина в однородную монолитную массу. При рассмотрении электронограмм, на которых дентинные трубки оказались в поперечном сечении, обращает внимание, что они полностью лишены перитубулярного дентина, внешние контуры их изрыты, а внутренние просветы частично или полностью облитерированы за счет отложения в них мелкоглыбчатого материала.

Те случаи, когда на угольных репликах дентинные канальцы оказываются на небольшом продольном отрезке пути, позволяют отметить, что по своему протяжению они подвержены перемежающемуся характеру альтерации, который в основном заключается в чередовании частичной и полной облитерации их просветов (рис.4). В общих чертах это, как отмечалось выше, выявляется в световом микроскопе.

Заключение. Результаты нашего исследования свидетельствуют о том, что в зубах, коронковая часть которых отмечена явными признаками флюорозного поражения, произошла облитерация пульпарной камеры за счет петрификата, который образовался в результате обызвествления зубной пульпы, что при хронической фтористой интоксикации вполне свойственно и для других соединительнотканных и костных образований человека.

Данное дистрофическое перерождение пульпы обусловливает всеобщую альтерацию дентина за счет повсеместной гиперминерализации межтубулярного вещества, а также деструкции дентинных трубок с отложением в их просвете микропористого петрификата.

Сложившееся в результате этого затруднение обменных процессов в базальном слое эмали приводит к дезорганизации в этом месте ее слагающих структур, что не может не отразиться на состоянии ее поверхностного слоя с образованием известных при флюорозе зубов дефектов.

Однако, тот факт, что средний слой эмали мало подвержен альтерации, дает основание думать о возможности участия в повреждении поверхностного слоя эмали внешнего неблагоприятного фактора, возникающего в результате поступления в полость рта со слюной избыточного количества фтористых соединений. Кроме того, данное явление может объясняться и тем, что при флюорозе перерождение пульпы и склерозирование дентина в первую очередь приводит к дистрофии базального слоя эмали, где, как известно, сконцентрирована основная часть органических веществ, которые наиболее уязвимы при недостатке питательных веществ, а это уже отрицательно будет сказываться на состоянии самого отдаленного, а потому и менее защищенного, поверхностного слоя эмали.

Кроме этих вопросов не все еще понятно относительно того, почему при полном перерождении пульпы и генерализованном склерозировании дентина повреждение эмали при флюорозе имеет не сплошной, а пятнистый (мозаичный) характер. В настоящее время однозначно объяснить данный феномен мы не в состоянии, но можем предположить,

что, вероятнее всего, это связано все-таки с неодинаковым по степени выраженности склерозированием толщи дентина. Иными словами, каждый дефект эмали должен соответствовать наиболее склерозированному участку дентина в виде лучеобразного тракта альтерированных дентинных канальцев, которые, как отмечалось, при микроскопическом изучении эпоксидных шлифов в отчетливой форме в настоящее время нами не выявлены.

Литература

1. Авцын А.П Патология флюороза/А.П. Авцын, А. А. Жаворонков. — Новосибирск: Наука, 1981. — 334 с.
2. Боровский Е.В Кариес зубов/Е.В. Боровский, П.А. Леус. — М.: Медицина. 1979. — С. 117–123.
3. Бушан М. Кариес зубов, его лечение и профилактика с применением вакуум-терапии/М. Бушан, Н. Кодола, В. Кулаженко. — Кишенев: Карта Молдаваняска, 1975. — С. 116–130.
4. Костиленко Ю.П Структура эмали и проблема кариеса/Ю.П. Костиленко, И.В. Бойко. — Полтава. — 56 с.
5. Метод изготовления гистологических препаратов, равноценных полутонким срезам большей обзорной поверхности, для многоцелевых исследований/Ю.П. Костиленко, И.В. Бойко, И.И. Старченко, А.К. Прилуцкий. — СПб: Морфология, 2007. — С. 94–96.
6. Николишин А.К Флюороз зубов. Часть вторая. Клиника, диагностика, лечение и профилактика/А.К. Николишин. — Полтава, 1995. — 74 с.
7. Ньюман У. Минеральный обмен кости [перевод с английского]/У. Ньюман, М. Ньюман. — Москва, 1961. — 112 с.
8. Петренко А.И Характер альтерации твердых тканей зубов человека при физиологическом истирании эмали/А.И. Петренко//Украинский стоматологический альманах. — 2010. — № 5. — с. 6-10.
9. Руснак Б.С Флюороз зубов/Б.С. Руснак, И.И. Бергер. — Кишинев, 1988. — 106 с.

Стаття надійшла
31.05.2010 р.

Резюме

У результаті вивчення епоксидних шліфів зубів, коронкова частина яких відзначена явними ознаками флюорозного ураження, встановлено, що в них відбулася облітерація пульпарної камери за рахунок петрифікату, що утворився в результаті звапніння пульпи. Дане дистрофічне переродження пульпи обумовило загальну гіпермінералізацію міжтубулярного дентину й деструкцію дентинних трубок з відкладенням у їхньому просвіті мікропористого петрифікату.

Ускладнення обмінних процесів у базальному шарі емалі, що виникло в результаті всього цього, призводить до дезорганізації в цьому місці структур, що її складають, що негативно позначається на поверхневому шарі емалевого покриття зуба.

Ключові слова: гіперминералізація міжтубулярного дентину, флюорозноне ураження, облітерація, петрифікат.

Summary

Conducted study of epoxy microsections of the teeth which crown has obvious signs of fluorosis lesions revealed that pulp chambers of such teeth had been obliterated due to petrificate, formed as a result of pulp calcification. The given dystrophic pulp degeneration caused general hypermineralization of an intertubular dentine and destruction of dentinal tubes accompanied with microporous petrificate scurf in their open.

Resulted complication of metabolic processes in basal enamel layer leads to structure disorganisation in this area which negatively affects an enamel surface layer covering teeth.

Key words: hypermineralization of an intertubular dentine, fluorosis lesion, obliteration, petrificate.