

3) Rehabilitation, taking into account the condition and position of maxilla and mandibula, after surgical restoration of their morpho-anatomical form.

4) Retention of results.

Orthodontic treatment makes it possible to improve a certain degree of interocclusal ratio, but it is possible to overcome aesthetic deficiencies only through a complex reconstructive surgical interventions. The main method of treatment of all maxillofacial dysostoses is a reconstructive surgery.

Conclusions. Treatment of a child born with a mandibulofacial dysostosis requires the development of a joint rehabilitation program with various specialists, in which orthodontic treatment is an important aspect both at the preoperative stage and in the postoperative period.

Key words: Craniofacial malformation, Treacher-Collins syndrome, Franceschetti syndrome, orthodontic treatment.

Рецензент – проф. Ткаченко П. І.

Стаття надійшла 28.08.2018 року

DOI 10.29254/2077-4214-2018-4-1-146-263-266

УДК 611.018.4:616.314

Дубина В. О., Хавалкіна Л. М., Коробейнікова Ю. Л., Коробейніков Л. С.

ОЦІНКА СТАНУ КІСТКОВОЇ ТКАНИНИ ФРОНТАЛЬНОЇ ДІЛЯНКИ ЩЕЛЕП У ПАЦІЄНТІВ ЯКИМ ЗАСТОСОВУВАЛИ РІЗНИЙ ТИП ЛІКУВАННЯ У ДОВГОТРИВАЛИЙ ПЕРІОД

Українська медична стоматологічна академія (м. Полтава)

ludmila_khavalkina@dentaero.com

Зв'язок публікації з плановими науково-дослідними роботами. Робота є фрагментом комплексної НДР УМСА «Застосування матеріалів наповнених наночастками в стоматології». Державна реєстрація № 0116U004189.

Вступ. Розповсюдженість запально-дистрофічних захворювань пародонта, за даними ВООЗ, складає більш ніж 90%. Пародонтит у середній та старшій вікових групах населення являється головною причиною втрати зубів, що і зумовлює особливу увагу дослідників до питань етіології, патогенезу, діагностики і лікування даного захворювання. Науковці не припиняють досліджувати різноманітні способи лікування хронічного генералізованого пародонтиту (ХГП), які впливають на пародонтопатогенну мікробну флору, м'які та кісткову тканини. Лікарі-стоматологи прагнуть мати в арсеналі лікувальних засобів ХГП доступні, ефективні, гіпоалергенні речовини. Все це вимагає пошуку не просто нових лікарських препаратів вже відомих груп, а сучасних підходів до лікування патології пародонту. Одним із таких є застосування нанопрепарату Фуллерен С60, як такого, що має антибактеріальні властивості та впливає на стан кісткової тканини.

Мета дослідження. Оптимізація методу лікування пацієнтів із захворюванням тканин пародонту; досягти підвищення ефективності лікування хворих на ХГП.

Об'єкт і методи дослідження. У дослідженні приймали участь пацієнти які зверталися з приводу терапевтичного лікування ХГП на кафедрі післядипломної освіти лікарів-стоматологів. Необхідною умовою була письмова згода пацієнта на участь у програмі дослідження.

Загальна кількість піддослідних пацієнтів становила 30 осіб, серед яких було 19 жінок та 11 чоловіків. Вік пацієнтів знаходився у діапазоні від 35 до 58 років. Хворі були розподілені на дві групи.

До першої групи увійшли пацієнти яким в якості лікування застосовували антигомотоксичний препарат Траумель С – 10 осіб, до другої групи увійшли пацієнти яким застосовували нанопрепарат Фуллерен

С60 – 9 осіб, третя група – контрольна, до якої увійшли пацієнти з інтактними зубними рядами їхня кількість становила 11 осіб. Первинне обстеження пацієнтів передбачало збір анамнезу, огляд і застосування інструментальних методів (перкусія, зондування). Отримані дані вносили до амбулаторної картки, форма №43-О.

Рентгенологічним методом оцінки стану щільності кісткової тканини стала конусно-променева комп'ютерна томографія, проведена за допомогою апарата фірми «PICASSO» («Vatech», Південна Корея) [1,2,3].

Дослідну особу сканували в положенні сидячи з використанням спеціального опору для обличчя і центрацією за допомогою світлових променів. Рама з датчиком і рентгенівською трубкою робила оберт навколо голови пацієнта на 194 градуси. За один цикл зйомки отримували 3000 окремих знімків, час сканування складав 15-20 с. Загальний час випромінювання – 6 с. [4,5].

На дисплеї апарата обирали фізико-технічні параметри і ділянку рентгенологічного обстеження, остаточне налаштування проводили за допомогою джойстика, параметри зйомки задавалися автоматично, залежно від комплекції пацієнта.

Для сканування об'єкта використовували площинний сенсор діаметром 24/19 см, генеруючий промінь колімувався у вигляді конуса.

Для проведення дослідження здійснювали конусно-променево сканування верхньої та нижньої щелеп із товщиною зрізу 0,01 мм. Наступним кроком було визначення зон інтересу, для яких виконували ретроспективну реконструкцію зображення з метою побудови найбільш точної і детальнішої об'ємної моделі. На кожній із досліджуваних томограм було виділено по 4-6 зон обстеження.

Інформацію обробляли на комп'ютері з операційною системою «Windows XP & 7» у програмі «EzD2009».

Після цього тривимірний віртуальний об'єкт «нарізували» пошарово, відповідної товщини (0,01 мм), кожен зріз зберігався в пам'яті комп'ютера у вигляді

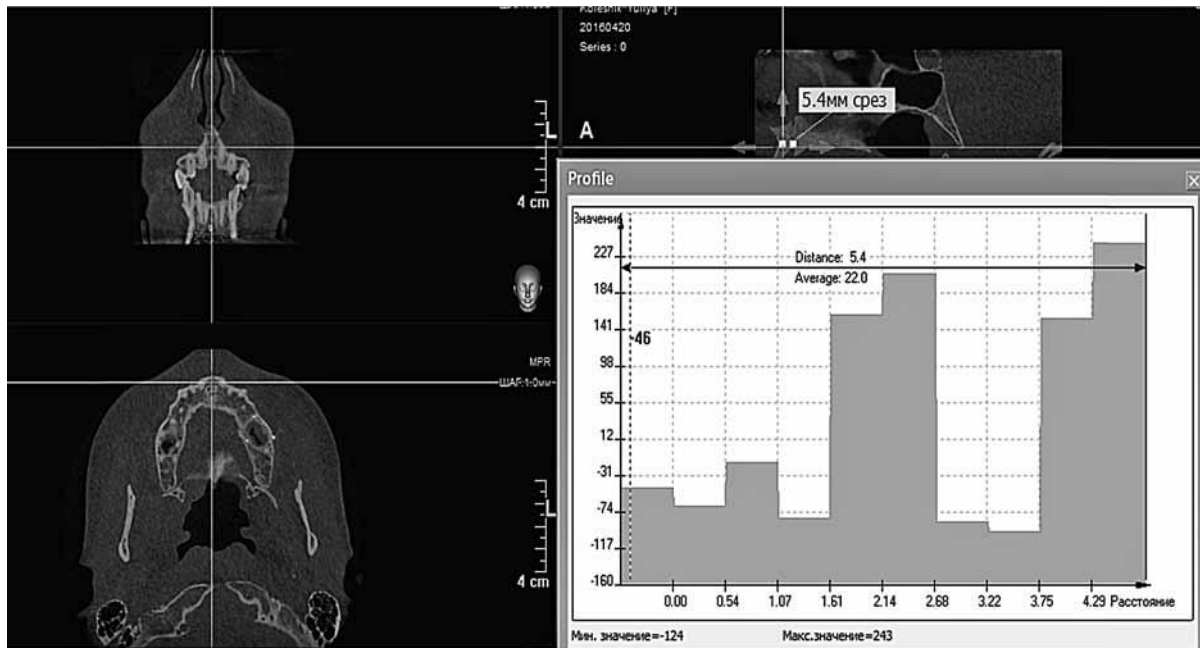


Рис. 1. Функція денситометрії за шкалою Хаунсфілда.

ді файлів у форматі DICOM (Digital Imaging Comon Medicin) [6,7].

У процесі роботи з програмою «EzD2009» використовувався базовий інтерфейс для роботи в основній опції MPR (multiplanar reformation).

Для вивчення щільності кісткової тканини в ділянці опорних зубів металокерамічних мостоподібних протезів використовували функцію денситометрії за шкалою Хаунсфілда (рис. 1).

Для цього обирали інструмент «Profile», на заданій ділянці проводили лінію потрібного розміру, під зображенням з'являвся графік шкали сірого кольору (шкала Хаунсфілда), що становить собою горизонтальну і вертикальну вісі. Вертикальна вісь відображає щільність кісткової тканини, горизонтальна – довжину лінії, проведеної на зображенні. Аналізуючи графік, оцінювали середнє арифметичне значення щільності, яке обчислювали зі значень крапок на графіку, отриманих у результаті розподілу вісі абсцис на 6 рівних частинах.

Етапами статистичного аналізу результатів проведених досліджень були:

- Формування робочої гіпотези;
- Визначення мети і завдань дослідження;
- Вибір методик статистичної обробки;
- Описова статистика і визначення необхідного обсягу вибірок;
- Визначення схожості та розбіжностей;
- Дослідження залежностей між групами;
- Класифікація і прогноз.

Статистичну обробку даних проводили за допомогою програмного ліцензованого русифікованого пакета «STATISTIKA v.6.0», за допомогою якого визначали:

- показник положення (мінімальне і максимальне значення у вибірці, середнє значення, медіана та мода);
- показники розкиду (розмах, інтервал вибірки);
- показник асиметрії: положення медіани відносно середнього значення.

Проводили візуалізацію характеристики груп – побудову гістограми. Характер розподілу значень у групах на нормальність перевіряли за критеріями Шапіро-Вілка, Колмогорова – Смирнова та Ліллієфорса.

1	
I група дослідження	
1	451
2	435
3	437
4	439
5	453
6	444
7	447
8	399
9	429
10	512
MEDIAN case 1-10	441.5

Рис. 2. Середнє значення показника щільності кісткової тканини до використання АГТ препарату Траумель С.

Схожість і розбіжність у групах визначали шляхом перевірки нульової й альтернативної гіпотез. Нульова гіпотеза – відмінностей між групами немає. Альтернативна гіпотеза – відмінності між групами значимі. Обраний рівень значимості можливість похибки становив 0,05, тобто припущена 5% можливість відхилення нульової гіпотези, а достовірність відмінностей значень дорівнювала 0,95, або 95%. Порівняння проводили за допомогою критерію Вілкоксона – Манна – Уїтні.

Результати дослідження та їх обговорення. Середнє значення показника щільності кісткової тканини у групі 1 до використання антигомотоксичного (АГТ) препарату Траумель С становило 441 одиниць НУ (рис. 2).

Після застосування АГТ препарату Траумель С, через 6 місяців було проведено повторне досліджен-

1		I група дослідження	
1			465
2			456
3			523
4			499
5			535
6			499
7			499
8			499
9			510
10			523
MEDIAN case 1-10			441,5
MEDIAN case 1-10			499

Рис. 3. Середнє значення показника щільності кісткової тканини після використання АГТ препарату Траумель С, через 6 місяців.

1		II група дослідження	
1			501
2			429
3			437
4			439
5			453
6			440
7			447
8			399
9			431
10			512
MEDIAN case 1-10			439,5

Рис. 4. Середнє значення показника щільності кісткової тканини до використання нанопрепарату Фуллерен С60.

1		II група дослідження	
1			522
2			543
3			622
4			566
5			515
6			633
7			520
8			560
9			610
10			622
MEDIAN case 1-10			439,5
MEDIAN case 1-10			563

Рис. 5. Середнє значення показника щільності кісткової тканини після використання нанопрепарату Фуллерен С60 через 6 місяців.

1		II група дослідження	
1			733
2			578
3			699
4			720
5			733
6			634
7			688
8			766
9			577
10			733
MEDIAN case 1-10			709,5

Рис. 6. Середнє значення показника щільності кісткової тканини у пацієнтів без патологічних змін тканин пародонту.




Рис. 7. Графік порівняння результатів двох піддослідних груп після лікування.

ня КПКТ та виявлено збільшення щільності кісткової тканини на 58 одиниць HU (рис. 3).

Таке ж дослідження проводили з групою номер 2. Першочергово до статистичної таблиці були занесені показники щільності кісткової тканини до лікування нанопрепаратом Фуллерен С60. Середнє значення у даних пацієнтів мало такий же показник як і в групі 1. Нашою метою було порівняння результатів лікування в майже однакових умовах щільності (рис. 4).

Після застосування нанопрепарату Фуллерен С60 були виявленні наступні результати показника щільності кісткової тканини (рис. 5):

Проведено дослідження щільності кісткової тканини у пацієнтів контрольної групи, для виявлення норми та порівняння результатів дослідження. Результати проведеного аналізу виявили (рис. 6):

Середнє значення показника щільності кісткової тканини у пацієнтів без патологічних змін тканин пародонту показало 709,5 одиниць HU., але зважаючи на те, що дослідження проводилось виключно на апараті «PICASSO» «Vatech», дані результати треба вважати умовними, та проводити порівняльні характеристики виключно на одному апараті.

Порівнюючи дані статистичного дослідження ми виявили, що використовуючи АГТ препарат Траумель С, показник щільності кісткової тканини збільшився на 57,5 одиниць HU.

Лікування пацієнтів нанопрепаратом Фуллерен С60, виявили збільшення показника щільності кісткової тканини на верхній челепі у фронтальній ділянці на 123,5 одиниць HU.

Для порівняння результатів двох груп, що досліджувались, використовували графік за допомогою статистичних даних STATISTIKA v.6.0 графік Лілієфорса (рис. 7).

Де найбільший результат було відмічено в групі 2 – пацієнти, яким проводилось лікування нанопрепаратом Фуллерен С60.

Висновки. Таким чином, порівнюючи результати лікування ХГП I та II ступенів, у пацієнтів на верхній щелепі у фронтальній ділянці ми виявили збільшення щільності кісткової тканини у групі 1 (пацієнти яким було проведено лікування АГТ препаратом Траумель С та пацієнтів групи 2, які проходили лікування нанопрепаратом Фуллерен С60. Більш виражені результати лікування ми отримали у 2 групі (препарат Фуллерен С60), що підтверджено результатами конусно-променевої комп'ютерної томографії.

Тому, ми можемо рекомендувати для пацієнтів з ХГП I-II ступенів тяжкості лікування безін'єкційним способом нанопрепаратом Фуллерен С60.

Перспективи подальших досліджень. Планується подальша розробка способу лікування ХГП I-II ступенів із застосуванням нанопрепарату Фуллерен С60.

Література

1. Vasilev AY. Luchevaya diagnostika v stomatologii. Moskva: GEOTAR-Media; 2010. 288 s. [in Russian].
2. Lindenbraten LD. Meditsinskaya radiologiya (osnovni luchevoy diagnostiki i luchevoy terapii). Moskva: Meditsina; 2000. 672 s. [in Russian].
3. Kamenetskiy MS, Pervak MB, Kosareva LI, Udod OA, Gubenko OV, Kotluby OV, et al. Promeneva diagnostika v stomatologii. Donetsk: vid-vo Noulidzh; 2010. 141 s. [in Ukrainian].
4. Kuts PV, Nespryadko VP, Urgin MM. Suchasni aspekti rentgenologiyi v stomatologii. Rengenogratiya. 2011;1:64-9. [in Ukrainian].
5. Ternovoy SK, Abduraimov AB, Fedotenko IS. Kompyuternaya tomografiya. Moskva: GEOTAR-Media; 2008. 175 s. [in Russian].
6. Bergstedt H, Heverling M. Zonarc: a new unit for X-raytomography of the skull and cervical spine. Electromedica. 2017;53(4):168-73.
7. Paukku P, Gothlin J, Totterman S. Radiation doses during panoramic zonography, linear tomography and plain film radiography of maxillo-facial skeleton. Eur. J. Radiol. 2016;3(3):239-42.

ОЦІНКА СТАНУ КІСТКОВОЇ ТКАНИНИ ФРОНТАЛЬНОЇ ДІЛЯНКИ ЩЕЛЕПИ У ПАЦІЄНТІВ ЯКИМ ЗАСТОСОВУВАЛИ РІЗНИЙ ТИП ЛІКУВАННЯ У ДОВГОТРИВАЛИЙ ПЕРІОД

Дубина В. О., Хавалкіна Л. М., Коробейнікова Ю. Л., Коробейніков Л. С.

Резюме. Проведено оцінку стану тканин пародонта у фронтальній ділянці верхньої щелепи за допомогою методу конусно-променевої комп'ютерної томографії; порівняння результатів впливу нанопрепарату Фуллерен С60 на кісткову тканину у довготривалий період. На основі отриманих даних обґрунтовано вибір лікування пацієнтів з хронічним генералізованим пародонтитом I-II ступенів антигомотоксичним препаратом Траумель С та нанопрепаратом Фуллерен С60.

Ключові слова: хронічний генералізований пародонтит, Траумель С, Фуллерен С60.

ОЦЕНКА СОСТОЯНИЯ КОСТНОЙ ТКАНИ ФРОНТАЛЬНОГО УЧАСТКА ЧЕЛЮСТЕЙ У ПАЦИЕНТОВ КОТОРЫМ ПРИМЕНЯЛИ РАЗЛИЧНЫЕ ТИПЫ ЛЕЧЕНИЯ В ДОЛГОСРОЧНОМ ПЕРИОДЕ

Дубина В. А., Хавалкина Л. М., Коробейникова Ю. Л., Коробейников Л. С.

Резюме. Проведена оценка состояния тканей пародонта во фронтальном участке верхней челюсти с помощью метода конусно-лучевой компьютерной томографии; сравнение результатов воздействия нанопрепаратом Фуллерен С60 на костную ткань в отдаленные результаты. На основе полученных данных обоснован выбор лечения пациентов с хроническим генерализованным пародонтитом I-II степени антигомотоксическим препаратом Траумель С и нанопрепаратом Фуллерен С60.

Ключевые слова: хронический генерализованный пародонтит, Траумель С, Фуллерен С60.

EVALUATION OF THE STATE OF BONE FITTING OF THE FRONTAL SHELL IN PATIENTS WHICH APPLIED A DIFFERENT TYPE OF TREATMENT IN A LONG-TERM PERIOD

Dubina V. A., Khavalkina L. M., Korobeinikova Yu. L., Korobeinikov L. S.

Abstract. The study was attended by patients who turned to therapeutic treatment of chronic generalized periodontium.

The patients were divided into two groups.

The first group consisted of patients treated with antihomotoxic drug Traumel C as treatment, and the second group of patients was the Fullerene C60 nanoparticle, the third group was control, the patients with intact dentition number was.

The X-ray method for assessing the density of bone tissue was a cone-ray computer tomography, carried out using the apparatus of the firm "PICASSO" ("Vatech", South Korea).

For the study, a tapered-beam scan of the upper and lower jaws with a thickness of 0.01 mm was performed.

On each of the studied tomograms, 4-6 zones of examination were allocated.

The information was processed on a computer running Windows XP & 7 in the EzD2009 program.

After that, the three-dimensional virtual object "cut" in a layer, corresponding thickness (0.01 mm), each slice was stored in the computer's memory in the form of files in the format of DICOM (Digital Imaging Common Medicine).

To study the density of bone tissue in the area of supporting teeth of metal-ceramic bridges, a function of densitometry on the Hounsfield scale was used.

The similarities and differences in the groups were determined by checking the zero and alternative hypotheses.

Comparing the data from the statistical study, we found that, using the antihomotoxic drug Traumel C, the bone density index increased by 57.5 units of HU.

Treatment of patients with the fullerene C60 nanoparticle showed an increase in the bone density of the upper anteriorvaxis in the frontal area by 123.5 units of HU.

Key words: chronic generalized periodontitis, Traumel C, Fullerene C60.

*Рецензент – проф. Ткаченко І. М.
Стаття надійшла 25.09.2018 року*