UDC 611.126:611.132.1]: 577.95:572.783

DYNAMICS OF MORphOMETRIC INDEXES OF VALVES OF AORTA AND PULMONARY TRUNK AT PEOPLE DURING ONTOGENESIS

Kozlovskaja A.A.

Summary. The ontogenetic dynamic of the morphometric parameters of aorta and pulmonary valves was studied. The qualitative changes of the age and individual peculiarities of the structures of the aorta and pulmonary valves together with increase of some parameters. The presence of the component of vessels in the cusps of the heart valves by the histochemistry methods. The periods of intensive changes of quantitative parameters of aorta and pulmonary valves during postnatal ontogenesis are determined.

Key words: aorta and pulmonary valves

Стаття надійшла 30.10.2006 р.

УДК 611.33+611.018

Н.Л. Свинцицкая

ОСОБЕННОСТИ МИКРОСКОПИЧЕСКОГО УСТРОЙСТВА СЛИЗИСТОЙ ОБОЛОЧКИ ИНТАКТНОГО ЖЕЛУДКА ЧЕЛОВЕКА

ВГУЗУ «Украинская медицинская стоматологическая академия» (г. Полтава)
Высшее государственное учебное заведение Украины

Вступление. По нашему мнению, роль сосудистых структур и сократительных элементов слизистой оболочки желудка не достаточно изучена, особенно во многих ее приспособительных реакциях. Ими нельзя пренебрегать при оценке патогенеза заболеваний желудка, особенно при язвенной болезни [1]. Поэтому мы уделили большое внимание особенности рельефа слизистой оболочки, описание которой в литературе нуждается в уточнении, что продиктовано необходимостью учета этих данных при изучении внутреннего строения и интрамуральной топографии разнохарактерных звеньев кровеносного русла.

Целью исследования стало изучение данных об особенностях микроскопического устройства слизистой оболочки желудка и ее сократительных элементов.

Объект и методы исследования. Материалом для исследования послужил секционный и операционный материал (12 случаев), а также гастробиопсии (6 случаев по результатам ФГС). В первом случае кусочки ткани вырезали через всю толщу стенки желудка в пилорическом отделе. Во втором случае ткани брали в пределах здоровых тканей (на 3 см выше или ниже язвы). В обоих случаях ткани фиксировали в 10% растворе нейтрального формалина и заключали в парафин с предварительной стандартной проводкой. Окраску ткани призводили гематоксилин-эозином и по Ван-Гизон. Гастробиоптаты фиксировали в 4% растворе глютаральдегида, заключали в Эпон 812 для получения серий полутонких срезов.

Результаты исследований и их обсуждение. Обычно в слизистых оболочках полых органов, согласно гистологической классификации, выделяют две слагаемые тканевые структуры: соединительнотканную основу, называемую собственной пластинкой, и эпителиальное покрытие, которое, взаимодействуя с содержимым полости данного органа, осуществляет защиту прилежащей изнутри собственной пластинки [2,5]. При этом разделительную и, вместе с тем, консолидационную роль между ними выполняет базальная мембрана, являющаяся по сути селективным барьером в обменных процессах между эпителием и интерстицием собственной пластинки. Данное положение с формальных позиций применимо также в анализе строения слизистой оболочки желудка, но только при условии существенных уточнений. В первую очередь это относится к самой собственной пластинке, в объеме которой сосредоточено бесчисленное количество желез. Ввиду того, что продольные оси последних (в направлении от устья к их концевым отделам) находятся под прямым углом к поверхности покровного эпителия, то при общем обзоре гистологических срезов вся толща собственной пластинки имеет черты колонкового строения. Кроме того, из-за тесного расположения желез

© Н.Л. Свинцицкая

между собой, рыхлая волокнистая соединительная ткань собственной пластинки в основном представлена в виде тонких межжелезистых прослоек, в которых локализуются кровеносные микрососуды и нервные проводники. Пограничным образованием слизистой оболочки с подслизистым слоем является мышечная пластинка, что относится к общеизвестному факту. Однако, имеющаяся в литературе ее функциональная оценка, по нашему мнению, представляется односторонней. Мы считаем, что ее роль, возможно, заключается не только в придании слизистой оболочке автономного локомоторного свойства, имеющего большое значение в приспособительных реакциях, но и в осуществлении барьерной функции между интерстициальными отсеками собственной пластинки слизистой оболочки и подслизистого соединительнотканного слоя.

Опираясь на данные литературы, следует думать, что барьерной функции мышечная пластинка обязана не столько тесному расположению в ней гладкомышечных волокон, сколько базальным мембранам, которые, как известно, плотно окружают каждое из них, формируя в целом многорядную полупроницаемую сеть, являющуюся надежным заслоном на пути проникновения из подслизистого слоя в интерстиций слизистой оболочки макромолекулярных соединений. Кроме того, благодаря именно базальным мембранам мышечной пластинки достигается ее барьерная целостность в местах прохождения через нее из подслизистого слоя кровеносных сосудов и нервных волокон, что осуществляется за счет плотной увязки фибриллярных структур мышечных базальных мембран с адвентицией кровеносных сосудов и базальными мембранами нейролеммоцитов (шванновских клеток нервных волокон). Толщина и форма мышечной пластинки слизистой оболочки желудка по своему протяжению значительно вариирует, что в большой степени зависит от угла наклона ее к плоскости среза **(рис. 1)**. Так, в поперечном сечении она выглядит в виде интенсивно окрашенной, тонкой, непрерывной, но изменчивой по очертанию полоски, в которой внутренняя слоистая структура выявляется только при больших увеличениях светового микроскопа. На тех же препаратах, но только в местах косого (тангенциального) сечения мышечная пластинка представляется в виде более широкого разволокненного слоя, в котором отдельные волокна, переплетаясь продольно между собой, ограничивают узкие неокрашенные ячейки веретенообразной формы, соответствующей таковой отдельных мышечных клеток. Осматривая пограничную зону между слизистой оболочкой и подслизистой основой, приходится часто встречать места, где мышечную пластинку прободают кровеносные микрососуды. По внешним морфологическим признакам они могут быть отнесены к артериолам и венулам. При более внимательном рассмотрении заметно, что их адвентициальная оболочка тесно связана с волокнистыми структурами мышечной пластинки, тем самым подтверждая постулированное выше положение о наличии структурной консолидации между базальными мембранами мышечной пластинки и стенкой кровеносных сосудов, за счет чего достигается ее барьерная целостность. Но в связи с этим возникает соображение о том, что данные места могут являться инициальными зонами расстройства микроциркуляторных процессов в слизистой оболочке желудка, например, в тех случаях, когда по какой-либо причине произойдет стойкое повышение тонуса мышечной пластинки в каком-то определенном микрорегионе, что приведет к сужению микрососудов, осуществляющих доставку крови к слизистой оболочке и отток ее в кровеносное русло подслизистого слоя.

На тех же препаратах хорошо видна связь мышечной пластинки слизистой оболочки с соединительнотканной стромой подслизистого слоя в виде касательно пролегающих к вплетающимся в нее пучков волокнистых структур. В отдельных местах среди них присутствуют гладкомышечные пучки, которые отщепляются от проникающих в подслизистый слой отрогов мышечной оболочки. Мы их выделяем под названием сократительно-якорных элементов желудочной стенки, которые, по нашему мнению, играют важную роль в поддержании подвижной связи слизистой оболочки с мышечной и регулирующих оптимальную ширину интерстициального пространства подслизистого слоя при всевозможных функциональных изменениях, связанных с его гидратацией и дегидратацией.

Придерживаясь логики структурного анализа, следующим объектом нашего внимания должны явиться сократительные

элементы собственно слизистой оболочки, относительно которых в подавляющем большинстве литературных источников содержатся только факты их наличия без должной функциональной оценки. Исключением из этого являются результаты исследования О.А. Шерстюка [3,4,6], который показал, что от мышечной пластинки происходит бесчисленное множество микроскопических пучков гладких миоцитов, пронизывающих поперечно (по направлению к покровному эпителию) всю толщу слизистой оболочки. Исходя из того, что любые сократительные структуры должны иметь точку фиксации (начало) и точку приложения своего действия (место прикрепления), автор вполне обоснованно доказал, что местами прикрепления гладкомышечных пучков слизистой оболочки являются покровный эпителий и стенки выводных протоков желудочных желез, а связующими элементами между ними служат их базальные мембраны.

Действительно, это положение подтверждают многочисленные наблюдения, полученные при изучении гистологических срезов слизистой оболочки, в любой плоскости ее сечения. Но наиболее показательными являются поперечные срезы, на которых хорошо видно, что данные мышечные пучки берут начало от мышечной пластинки, отщепляясь от нее под острым углом, а затем, меняя направление на вертикальное, погружаются в толщу собственной пластинки слизистой оболочки **(рис.2)**. По вполне понятным причинам, ни один произвольный гистологический срез не дает возможности увидеть их на всем протяжении от места начала до места прикрепления. Однако восполнить этот недостаток позволяют регулярно встречающиеся такие же структуры возле покровного эпителия и стенок выводных протоков желудочных желез **(рис.3)**. Кроме того, убедиться в целостности связи между начальными и конечными частями данных мышечных пучков удается при последовательном просмотре серийных гистологических срезов. Этим способом также установлено, что в толще слизистой оболочки желудка указанные сократительные элементы распределены в регулярном порядке, примерно на равноотдаленном расстоянии между собой, таким образом, что их отдельные смежные совокупности имеют очертания ячеек гексагональной формы. Это совпадает с принципом распределения в слизистой оболочке резистивных и емкостных кровеносных микрососудов, а также, возможно, находится в какой-то связи с кластерной формой расположения на поверхности слизистой оболочки желудочных ямок.

Поэтому, в интересах исчерпывающей структурно-функциональной характеристики слизистой оболочки желудка, мы предлагаем выделять описанные выше образования под названием ее гладкомышечных интрузий (в полной транскрипции: гладкомышечные внедрения слизистой оболочки желудка).

Если увязать в одно целое изложенные выше факты, то невольно напрашивается один обобщающий вывод, что самыми распространенными и многочисленными эффекторными элементами желудочной стенки являются гладкие мышечные клетки, которые структурно организованы в виде нескольких функциональных ассоциации:

1. Собственно мышечный пласт, состоящий из отдельных мышечных пучков трехнаправленной ориентации (мышечная оболочка желудка).
2. Мышечно-якорные цепи, проходящие от мышечной оболочки через подслизистую основу к слизистой оболочке.
3. Мышечная пластинка слизистой оболочки.
4. Гладкомышечные интрузии собственно слизистой оболочки.

С функциональной точки зрения заслуживает внимания то, что эти сократительные ассоциации, за счет прямых между ними связей, формируют в стенке желудка единую миоцитарную коммуникацию, способную осуществлять сложные координированные двигательные реакции, которые в широком объеме обеспечивают приспособительные изменения формы желудочной стенки: ее толщины, скользящее смещение слизистой оболочки с поддержанием допустимой ширины подслизистого интерстициального пространства, поверхностной трансформации покровного эпителия, а также интенсивности экструзии секрета из желудочных желез.

Если принять во внимание, что перечисленные выше структуры окружены непрерывно переходящей с одной эффекторной ассоциации на другую, базальной мембраной, то последнюю следует рассматривать в качестве разграничивающего селективного

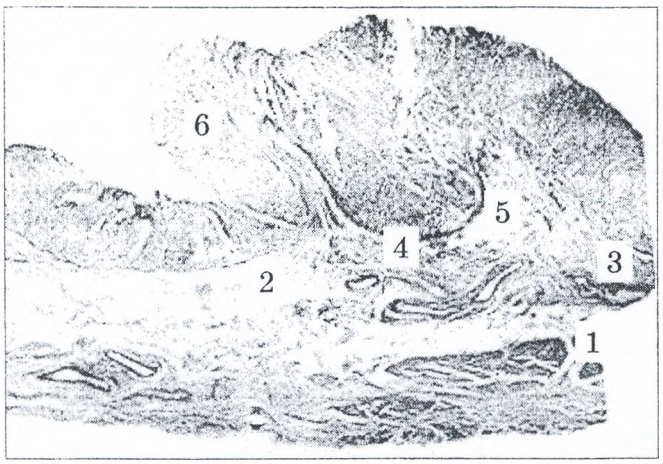

Рис. 1. *Желудочная стенка человека. Поперечный гистологический срез. Окраска по Ван-Гизону. Об. 10. Ок. 7.*
1*-мышечная оболочка,*
2*-подслизистая соединительно-тканная прослойка,*
3*-кровеносные сосуды,*
4*-мышечная пластинка слизистой оболочки,*
5*-соединительнотканная основа постоянных складок слизистой оболочки,*
6*-слизистая оболочка.*

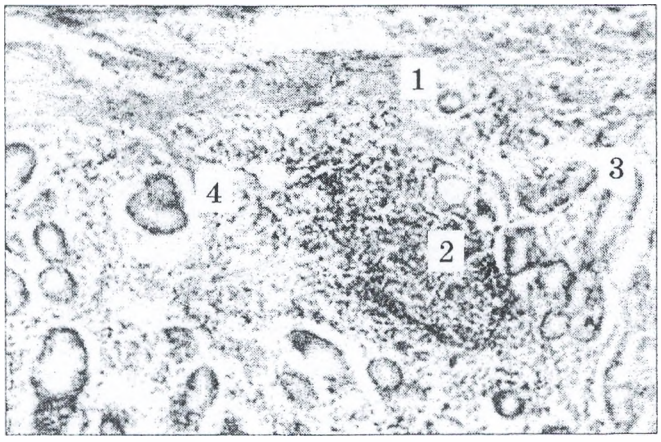

Рис. 2. *Слизистая оболочка желудка человека. Гистологический срез. Окраска гематоксилин-эозин. Об. 10. Ок. 7.*
1*-мышечная пластинка слизистой оболочки,*
2*-неинкапсулированный лимфатический фолликул,*
3*-концевые отделы желудочных желёз,*
4*-гладкомышечные пучки в соединительнотканной строме собственной пластинки слизистой оболочки.*

барьера, с одной стороны от которого находится интерстициальное пространство собственной пластинки слизистой оболочки, а по другую сторону – известные ассоциации эффекторных элементов. Такое представление полезно для того, чтобы иметь возможность правильно разбираться в локализации определенных патогенетических процессов.

Выполняя роль опосредующей среды, рыхлая волокнистая ткань собственной пластинки слизистой оболочки желудка по своему клеточному составу способна отражать всевозможные сдвиги функционального состояния желудка. Поэтому в ней всегда, в том или ином количественном соотношении, находятся разнообразные клетки, мигрировавшие из крови **(рис.3)**. Здесь можно встретить различные формы лимфоцитов, плазматические клетки, моноциты, а также макрофаги и полиморфноядерные лейкоциты. Но ни в одном случае изучения гистологических препаратов нам не удалось установить наличие в слизистой оболочке желудка тканевых базофилов, которые, как известно, в других органах и тканях, играют роль медиаторов в сосудистых реакциях при воспалительных процессах. Также известно их участие в механизме аллергических реакций. Поэтому отсутствие тучных клеток в слизистой оболочке желудка должно свидетельствовать об особой специфике развития и протекания в ней воспалительных процессов.

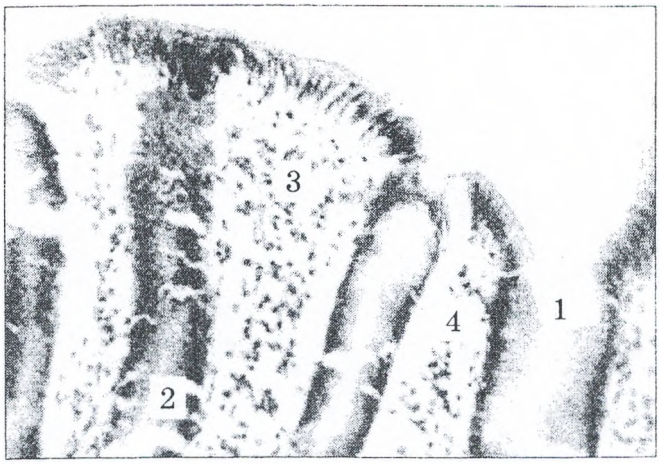

Рис. 3. *Слизистая оболочка желудка человека. Гистологический срез. Окраска гематоксилин-эозин. Об. 10. Ок. 7.*
1*-желудочная ямка,*
2*-протоки желудочных желёз,*
3*-диффузная лимфатическая инфильтрация,*
4*-гладкомышечные интрузии.*

Наряду с отмеченной выше диффузной формой иммунокомпетентных клеток в виде их инфильтрации собственной пластинки в слизистой оболочке желудка регулярно встречаются одиночные неинкапсулированные лимфатические фолликулы, размеры которых не превышают 0,5 мм **(рис.2)**. Являясь местным представительством иммунной системы организма, данные образования, в отличие от себе подобных в других органах пищеварительного тракта, располагаются не под покровным эпителием, а занимают

место между концевыми отделами желудочных желез, непосредственно примыкая к нижней поверхности мышечной пластинки. Из этого следует, что лимфоэпителиальный контакт в слизистой оболочке желудка осуществляется посредством железистого эпителия.

Учитывая то, что во всех изученных нами случаях, в собственной пластинке слизистой оболочки желудка имели место явления диффузной инфильтрации иммунокомпетентных клеток в различных соотношениях их типов, можно говорить с уверенностью о наличии в них фактора сенсибилизации на какой-то неизвестный антиген. Природу его установить практически невозможно, хотя бы потому, что в полости желудка, кроме возможного наличия некоторых штаммов патогенных микроорганизмов, например, Helycobacter pylori, непременно присутствуют чужеродные высокополимерные вещества пищевых продуктов, которые еще не подверглись полному ферментативному гидролизу.

В этом отношении в процессе пищеварения совсем иная антигенная ситуация складывается в тонкой кишке за счет потери в процессе гидролиза антигенных свойств различных белковых и других сложных молекулярных веществ. Вполне возможно, что именно этим объясняется различие в глубине расположения лимфатических фолликулов в слизистой оболочке желудка и тонкой кишки, где, в последней, они образуют ассоциации непосредственно с покровным эпителием. Если учесть при этом, что железистый эпителий принимает непосредственное участие в формировании молекул секреторного иммуноглобулина А, то представляется возможность установить морфологическую основу местной иммунной защиты слизистой оболочки желудка, что является немаловажным условием при анализе патогенеза местных воспалительных процессов.

Что касается самих желудочных желез, то результаты наших исследований полностью согласуются с современными представлениями об их структуре. При этом особого внимания заслуживают данные, полученные О.А. Шерстюком [3,4,6], который с помощью стереоморфологических методов показал, что желудочные железы в отдельности относятся к простым, но, тем не менее, разветвленным в своих концевых отделах образованиям. Поэтому в них, по аналогии с другими экзокринными железами, правомерно выделять ацинарные отделы и выводные протоки, которые, соединяясь, формируют один общий проток, открывающийся устьем совместно с двумя или тремя другими железами в одну желудочную ямку. Учитывая тот факт, что желудочные ямки распределены по поверхности слизистой оболочки в кластерном порядке, то не будет натяжкой считать, что в самой толще ее железы располагаются в виде отдельных блоков, каждый из которых включает несколько (3 или 4) железистых единиц. Можно предположить, что данные железистые блоки в отдельности будут иметь общие источники доставки крови и пути ее оттока.

Выводы.

1. В толще слизистой оболочки желудка сократительные элементы распределены в регулярном порядке, примерно на равноотдаленном расстоянии между собой, таким образом, что их отдельные смежные совокупности имеют очертания ячеек гексагональной формы.
2. Сократительно-якорные элементы желудочной стенки играют важную роль в поддержании подвижной связи слизистой оболочки с мышечной и регулируют оптимальную ширину интерстициального пространства подслизистого слоя при всевозможных функциональных изменениях, связанных с его гидратацией и дегидратацией.
3. За счет прямых связей между сократительными ассоциациями в стенке желудка формируется единая миоцитарная коммуникация, способная осуществлять сложные координированные двигательные реакции, которые в широком объеме обеспечивают приспособительные изменения формы желудочной стенки.

Перспективой дальнейших исследований является выяснение особенностей микроскопического устройства слизистой оболочки желудка человека при его патологии.

СПИСОК ЛИТЕРАТУРЫ

1. Аруин Л.И., Капуллер Л.И., Исаков В.А Морфологическая диагностика болезней желудка и кишечника. – М.: Триада – Х, 1998. – 496с.
2. Атлас по гистологии, цитологии и эмбриологии / С.Л. Кузнецов, Н.Н. Мушкамбаров, В.Л. Горячкина – М.: Медицинское информационное агентство, 2002. – С.

238-245.
3. Костиленко Ю.П., Шерстюк О.О. Розподіл гемомікросудин в топологічному просторі слизової оболонки пілоричного відділу шлунка людини // Вісник ВДМУ. – 2001. – №2. – С. 449-450.
4. Структура эпителиальных формаций слизистой оболочки пилорического отдела желудка человека / О.А. Шерстюк, Ю.П. Костиленко, Т.Ф. Дейнега, Л.Г. Колонтай // Український медичний альманах. – 2001. – №4. – С. 186-189.
5. Хэм А., Кормак Д. Гистология. Многотомное рук-во: Пер. с англ. – М.: Мир, 1983. – Т IV. – С. 133-138.
6. Шерстюк О.А., Костиленко Ю.П. Структурное обеспечение сократительных свойств слизистой оболочки желудка // Український медичний альманах. – 2001. – №3. – С. 183-184.

УДК 611.33+611.018

ОСОБЛИВОСТІ МІКРОСКОПІЧНОГО УЛАШТУВАННЯ СЛИЗОВОЇ ОБОЛОНКИ ІНТАКТНОГО ШЛУНКА ЛЮДИНИ

Свінцицька Н.Л.

Резюме. Морфологічні дослідження були проведені на основі серії парафінових гістологічних зрізів стінки шлунка людини. Особливу увагу приділено скоротливим елементам стінки шлунка. Виявлена закономірність розподілу скоротливих елементів в регулярному порядку, при якому їх сукупності мають контури комірок гексагональної форми. Крім того, серед м'язових елементів автор виділяє скоротливо-якірні елементи слизової оболонки шлунка людини, які відіграють важливу роль у підтримці рухомого зв'язку слизової оболонки з м'язовою.

Ключові слова: шлунок, слизова оболонка, скоротливі елементи стінки шлунка.

UDC 611.33+611.018

FEATURES OF THE MICROSCOPIC DEVICE OF THE MUCOUS MEMBRANE OF A STOMACH OF THE PERSON IN NORM

Svintsitskaya N.L.

Summary. Morphological research was carried out on the basis of the series of paraffin histologic cuts of the wall of a stomach of the person. The special attention is given contracting elements of the wall of a stomach. Law of distribution of contracting elements in the regular order at which their sets have contours of cells of the hexagonal form is revealed. Besides among muscular elements the author allocates contracting-anchor elements of the mucous membrane of a stomach of the person which play the important role in maintenance of mobile communication of the mucous membrane with muscular.

Key words: a stomach, the mucous membrane, contracting elements of the wall of a stomach.

Стаття надійшла 19.10.2006 р.

УДК 611.36/.37.013

О.М.Слободян, Ю.Т.Ахтемійчук, Ю.Є.Роговий

КОРЕЛЯЦІЙНИЙ АНАЛІЗ ПАРАМЕТРІВ ПАНКРЕАТОДУОДЕНАЛЬНОГО ОРГАНОКОМПЛЕКСУ НА ПОЧАТКУ ПЛОДОВОГО ПЕРІОДУ ОНТОГЕНЕЗУ ЛЮДИНИ

Буковинський державний медичний університет (м. Чернівці)

Вступ. Однією з умов одержання фундаментально значимих висновків та закономірностей є розгляд організму як цілісної системи в індивідуальному та історичному розвитку. Об'єктом дослідження мають бути не окремі органи, а що найменше їх органокомплекси, системи як одиниці інтеграції специфічних форм, функції, процесів [2, 3].

Ембріональний розвиток включає прогресивний ряд певних явищ. Знання попередніх стадій і визначення напрямку процесів органогенезу, при яких наслідки однієї стадії перетворюються в умови наступної, є безумовним чинником, що сприяє глибокому їх розумінню [4].

Для визначення закономірностей процесів органогенезу дванадцятипалої кишки (ДПК) і голівки підшлункової залози (ПЗ) важливо звертати увагу на особливості морфометричних змін у періоди їх приско-

© О.М.Слободян, Ю.Т.Ахтемійчук, Ю.Є.Роговий