

УДК 611.33:612.135

© Н.Л. Небаба, 2006

## СТРУКТУРНАЯ ОРГАНИЗАЦИЯ ПОДСЛИЗИСТОГО КРОВЕНОСНОГО РУСЛА ЖЕЛУДКА ЧЕЛОВЕКА В НОРМЕ

**Н.Л. Небаба***Кафедра анатомии человека, (зав. – проф. Ю.П. Костиленко), Украинской медицинской стоматологической академии, г. Полтава***THE STRUCTURAL ORGANIZATION OF THE SUBMUCOUS BLOOD BED OF THE HUMAN STOMACH IN NORM**  
**N.L. Nebaba**

### SUMMARY

In work on corrosion preparations and serial histologic paraffin cuts the three-dimensional organization of a microvascular network of the submucous plate of the wall of the human stomach is shown. Necessity of more detailed studying of the structural organization hemomicrocirculatory bed of the mucous membrane of different departments of the stomach is proved.

**СТРУКТУРНА ОРГАНІЗАЦІЯ ПІДСЛИЗОВОГО КРОВЕНОСНОГО РУСЛА ШЛУНКА ЛЮДИНИ В НОРМІ**  
**Н.Л. Небаба**

### РЕЗЮМЕ

В роботі на корозійних препаратах та серійних гістологічних парафінових зрізах показана тривимірна організація мікросудинної сітки підслизової пластинки стінки шлунка людини. Доведена необхідність більш детального вивчення структурної організації гемомікроциркуляторного русла слизової оболонки різних відділів шлунка.

**Ключевые слова: желудок, подслизистое кровеносное русло, метод коррозии.**

В современной литературе имеется ряд спорных вопросов морфологического характера, касающихся источников кровоснабжения и структурной организации сети кровеносных сосудов желудка человека [2,3]. До конца не ясны закономерности васкуляризации отделов желудка, что касается в первую очередь распределения сосудов гемомикроциркуляторного русла в его стенке [3,4,5,6]. Поэтому целью нашей работы стало изучение архитектоники кровеносных сосудов подслизистого сплетения, как наименее исследованного, выяснение закономерностей его трехмерной организации, а также взаимосвязи с другими микроциркуляторными звеньями кровеносного русла желудка.

### МАТЕРИАЛЫ И МЕТОДЫ

Исследование проведено на 7 тотальных препаратах желудка человека, умерших от причин, не связанных с патологией желудочно-кишечного тракта. На части препаратов (4) была проведена инъекция сосудистого русла быстротвердеющей стоматологической пластической массой «Протакрил-М» для получения слепков сосудистого русла. На 3 препаратах сосуды были инъецированы тушью с желатином с последующим заключением по общепринятым схемам в парафин и изучением под световым микроскопом.

### РЕЗУЛЬТАТЫ ИССЛЕДОВАНИЯ И ИХ ОБСУЖДЕНИЕ

Прежде чем изложить данные собственных исследований, считаем необходимым напомнить о полученных нами ранее результатах о структурной организации поверхностного кровеносного русла желудка.

Мы убедились в том, что оно представляет собой широкопетлистую сеть, петли которой образованы аркадным анастомозированием артерий и сопровождающих их вен на разных уровнях ветвления таким образом, что самые крупные по диаметру аркадные сосуды находятся со стороны малой и большой кривизны, в промежуточной площади между которыми как на передней, так и на задней поверхности они связаны аркадными петлями своих более тонких ответвлений. В связи с этим возникает необходимость провести их номинацию с указанием уровня порядка в данной системе ветвления. Поэтому предлагаем считать, что общими источниками кровоснабжения желудка являются экстрамуральные или экстраорганные сосуды малого и большого венечных трактов, которые будут фигурировать в качестве артерий и вен первого порядка. В этом случае сосудами второго порядка будут рассматриваться поперечно-противоположные или трансверзо-контралатеральные сосуды, относящиеся уже к внутриорганным, или интрамуральным кровеносным коммуникациям. Последние являются источниками образования ветвей третьего порядка, которыми в основном ограничиваются составные звенья поверхностной кровеносной сети желудка, ибо их дочерние ветви преимущественно внедряются штопорообразно вглубь желудочной стенки, где повсеместно анастомозируя между собой, формируют средний ярус густого сосудистого сплетения (рис. 1).

К сожалению, поставленные нами задачи на основе одних коррозионных препаратов решить невозможно в связи с тем, что стенка желудка не такая

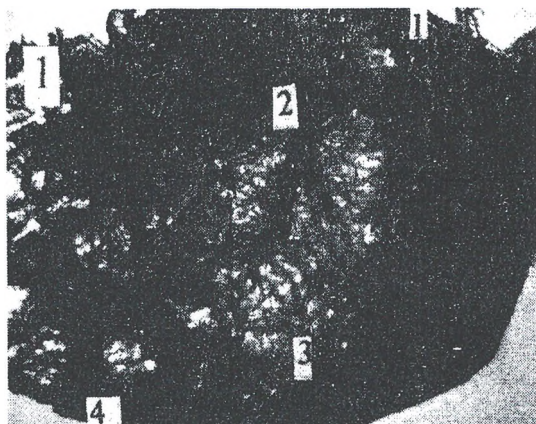


Рис. 1. Кровеносное русло задней стенки интактного желудка человека (мужчина, 42 года). Вид с наружной поверхности.

Монохромная инъекция кровеносных сосудов пластической массой «Протакрил - М» (наполненного желудка воздухом) с последующей коррозией в кислоте. 1 - артерии и вены малого венозного тракта, 2 - трансверзо-контралатеральные артерии и вены, 3 - артерии и вены третьего порядка, 4 - артерии и вены большого венозного тракта.

толстая, чтобы можно было точно определить глубину залегания в ней сосудистых сетей. Кроме того, изучение кровеносного русла желудка в значительной мере затрудняет то, что толщина его стенки чрезвычайно изменчива из-за наличия многочисленных и различных по степени выраженности и форме складок, одни из которых являются не постоянными, подвергающимися сглаживанию при его растяжении, а другие отличаются определенным постоянством при любом функциональном состоянии.

Как было отмечено выше, доставка крови к подслизистому кровеносному руслу и эвакуация крови из него осуществляется соответствующими ветвями, берущими начало от артерий и вен третьего порядка поверхностного кровеносного русла желудка. Они представлены короткими извитыми стволиками, которые проходят через всю толщу мышечной оболочки (рис.2). В пределах последней каких-либо заметных ответвлений от них не обнаружено. Из этого складывается впечатление, что сама мышечная оболочка не имеет своей автономной системы кровоснабжения. Забегая вперед отметим, что и мышечная пластинка слизистой оболочки лишена собственных кровеносных сосудов. Естественно возникла необходимость тщательно разобраться в этом вопросе. Для этого мы обратились к изучению гистологических препаратов, в процессе которого установлено, что мышечная оболочка на поперечных срезах состоит из отдельных пучков гладкомышечных клеток в поперечном, косом и тангенциальном сечениях, что в основном отражает известную трехмерную ориентацию ее слоев. Но особенно важно то, что эти мышечные пучки разделены между собой относительно широкими прослойками рыхлой волокнистой соединительной ткани. При этом наиболее обширны-

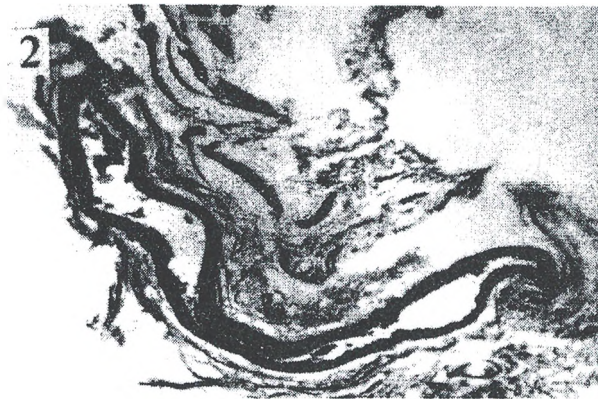


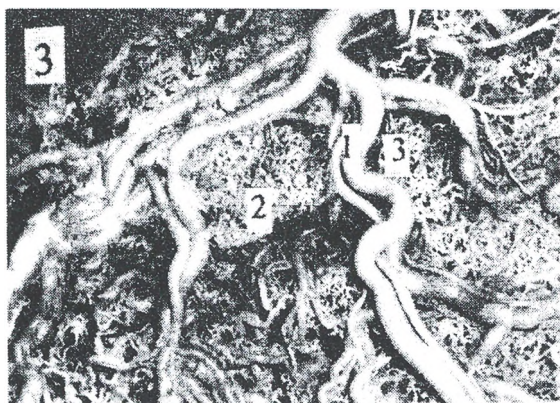
Рис. 2. Артериальный сосуд, направляющийся от поверхностного кровеносного русла через мышечную оболочку в подслизистый слой желудочной стенки. Гистологический срез, окраска гематоксилин-эозин. Объектив 10x15.

ми они являются со стороны подслизистого пространства, представляя, как-бы, его прямые ответвления, которые суживаются по направлению к самому поверхностному подсерозному слою. При детальном микроскопическом изучении оказывается, что обменные кровеносные сосуды только изредка встречаются именно в этом подсерозном слое мышечной оболочки и отсутствуют в ее глубокой подслизистой зоне. Из этого следует два вероятных предположения: первое – источником образования кровеносных микрососудов поверхностного слоя мышечной оболочки являются сосуды поверхностного кровеносного русла желудка, второе – глубокие ее слои не требуют собственной системы кровоснабжения, в силу того, что трофика их может быть обеспечена за счет интерстициальной жидкости подслизистой пластинки (пути внесосудистой микроциркуляции жидкости). Тем не менее на гистологических срезах нередко обнаруживаются мелкие артериальные и венозные сосуды в различной плоскости сечения, однако, при внимательном просмотре серийных срезов оказывается, что они относятся к транзитным, коммуникациям между поверхностным и подслизистым сплетениями кровеносного русла желудка.

На инъекционно-коррозионных препаратах, рассматриваемых с внешней поверхности стенки желудка, подслизистое кровеносное сплетение в общих чертах обозримо в пределах границ сосудистых петель поверхностного кровеносного русла (рис.1). Можно удостовериться в том, что оно по всей поверхности волнообразно искривлено в плоскости, соответствующей внешней форме непостоянных складок слизистой оболочки. В связи с этим внешне оно представляется не однообразным по своему общему виду и густоте. В целом же подслизистое кровеносное русло представлено густой сетью артериальных и венозных микрососудов, петли которой имеют неровную, извитую конфигурацию.

Но при этих общих внешних чертах с тем выделя-



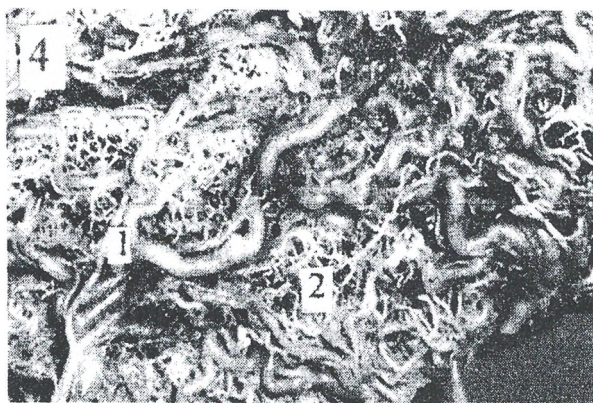


**Рис. 3.** Кровеносное русло передней стенки желудка в области малой кривизны. Монохромная инъекция пластической массой «Протакрил - М». 1 - трансверзо-контралатеральные сосуды, 2 - модульные ассоциации подслизистого кровеносного русла, 3 - кровеносные сосуды доставки и оттока крови в системе подслизистого кровеносного русла.

ются отдельные более густые зоны, напоминающие своей формой клубочки. При этом сами они имеют различную форму внешнего очертания. Обычно округлые сочетаются по протяжению с удлинёнными формами (рис.3, 4). Но независимо от этого их внутренняя сетевая конструкция является идентичной. С внешней поверхности коррозионных препаратов хорошо видно, что эти клубочковые микросудистые ассоциации связаны с сосудами поверхностного кровеносного русла двумя короткими, расположенными рядом, стволиками, один из которых является артерией, а другой – веной. В данном случае речь идет о тех кровеносных сосудах, которые прободая мышечную оболочку, оказываются в подслизистом пространстве, где они по модульному принципу обеспечивают доставку и отток крови в системе подслизистого микроциркуляторного русла.

Путем сопоставления результатов изучения коррозионных препаратов и гистологических серийных срезов было установлено, что данные клубочковые зоны гемомикроциркуляторного русла подслизистой пластинки соответствуют постоянным складкам (или желудочным полям) слизистой оболочки желудка. Участки подслизистой пластинки, внедряющиеся в толщу данных складок можно считать в качестве их соединительнотканной сердцевины, которая отчетливо отделена от собственно слизистой оболочки ее мышечной пластинкой. Последнюю следует считать пределом дислокации кровеносного русла подслизистой пластинки желудочной стенки. На гистологических срезах хорошо видно, что в центре соединительнотканной сердцевины постоянных складок (или желудочных полей) дислоцированы артериальные и венозные сосуды, которые являются источником кровоснабжения самой слизистой оболочки.

Последняя вполне обоснованно считается главенствующей тканевой основой функциональной



**Рис. 4.** Кровеносное русло задней стенки желудка в области малой кривизны. Монохромная инъекция пластической массой «Протакрил - М». 1 - трансверзо-контралатеральные сосуды, 2 - модульные ассоциации подслизистого кровеносного русла.

деятельности желудка, ибо ей принадлежит обеспечение таких важнейших процессов пищеварения, как предварительное гидролитическое расщепление белковых и других веществ, осуществляющееся в условиях кислой среды, защита эпителиальных структур от повреждающего действия не только повышенной кислотности желудочного сока совместно с протеолитическими ферментами, но и патогенных микроорганизмов, формирование химуса, а также процесса частичного всасывания жидкости с растворенными в ней мелкодисперсными веществами.

Косвенным подтверждением ведущей роли слизистой оболочки в функциональной деятельности желудка можно считать данные литературы, согласно которым из того общего объема крови, протекающего в единицу времени через все кровеносное русло желудка, более 70% приходится на долю слизистой оболочки. Остальная ее часть циркулирует в кровеносном русле подслизистой основы (около 15%) и в поверхностных сосудах (около 13%) [1]. Из этого следует, что кровеносная сеть слизистой оболочки обладает пропорционально большей емкостью по сравнению с двумя последними, хотя она согласно данным литературы представлена только сосудами микроциркуляторного русла, изучение которого требует не только особого методического подхода, но и учета его топологических отношений с остальными тканевыми структурами слизистой оболочки.

#### ВЫВОДЫ

1. Мышечная оболочка собственного кровеносного русла не имеет; ее трофика осуществляется со стороны поверхностных и, частично, подслизистых кровеносных сосудов.

2. Подслизистое кровеносное русло представлено густой сетью артериальных и венозных микрососудов, петли которой различны по величине и имеют извитую конфигурацию.

3. В подслизистом кровеносном русле выделяются отдельные более густые зоны сосудистого сплеме-

ния, напоминающие своей формой клубочки. Представленные клубочковые зоны гемомикроциркуляторного русла подслизистой пластинки проекционно соответствуют постоянным складкам (или желудочным полям) слизистой оболочки желудка.

4. В центре соединительнотканной сердцевины постоянных складок (или желудочных полей) дислоцированы артериальные и венозные сосуды, которые являются источником кровоснабжения самой слизистой оболочки.

#### ЛИТЕРАТУРА

1. Дорофеев Г.И., Успенский В.М., Ткаченко Е.И. Особенности кровообращения в желудке и роль сосудистого фактора в патогенезе язвенной болезни // Клиническая медицина, 1972. – Т.50, №10. – С.18-21.

2. Кровоснабжение органов пищеварительного тракта человека. Под ред. К.И. Кульчицкого. – «Здоров'я». – Киев. – 1970. – С. 3-9.

3. Литовский И.А. Механизмы сосудистых нарушений в патогенезе гастродуоденального язвообразования и пути их коррекции (клинико-экспериментальное исследование): Автореф. дис... д.м.н. 14.00.05 / Военно-медицинская академия. – Санкт-Петербург, 1997 – 44с.

4. Ольховський В.О. Макромікроскопічна та мікроскопічна анатомія нервів і судин шлунка людини на етапах онтогенезу: Автореф. дис... д-ра мед. наук: 14.03.01 / Харк. держ. мед. ун-т. – Х., 2004. – 36с.

5. Шерстюк О.А. Морфологическое состояние слизистой оболочки пилорического отдела желудка и десневых сосочков в норме и при язвенной болезни: Автореф. дисс. ... д.мед.н: 14.03.01 / Харьковский мед. ун-т. – Харьков, 2001. – 28 с.

6. Щербініна М.Б. Стан мікроциркуляторного русла слизової оболонки шлунка залежно від її секреторної активності у хворих з пептичною виразкою // Сучасна гастроентерологія. – 2002. - №3. – С.24-28.

УДК: 616-003,96:5762:616.34:616-089.168.1-06:616.381:611.34

© С.П. Одарченко, 2006

## АДАПТАЦІЙНІ МОРФОЛОГІЧНІ ЗМІНИ ТОВСТОЇ КИШКИ В НАЙБЛИЖЧІЙ ПІСЛЯОПЕРАЦІЙНИЙ ПЕРІОД ПІСЛЯ ЧЕРЕВНО-АНАЛЬНОЇ РЕЗЕКЦІЇ ПРЯМОЇ КИШКИ ЗА ПЕТРОВИМ-ХОЛДИНИМ ІЗ ФОРМУВАННЯМ ШТУЧНОГО ЗАМИКАЮЧОГО КЛАПАНУ.

С.П. Одарченко

Кафедра топографічної анатомії та оперативної хірургії (зав. проф. Г.Я.Костюк) Вінницького національного медичного університету ім. М.І. Пирогова

### ADAPTATIONAL MORPHOLOGICAL CHANGES OF COLON IN THE NEAREST POSTOPERATIVE PERIOD AFTER THE ABDOMINAL-ANAL RESECTION OF RECTUM BY PETROV-KHOLDYN WITH FORMING ARTIFICIAL LOCKING VALVE

S.P. Odarchenko

#### SUMMARY

Morphological research of adaptation processes which arise up in fabrics of descendens colon and valvular anatomises in different terms of postoperative period is conducted in the experiment. On early stages (7-14 days) in mucous membrane in area of valve there are disorders of hemodynamical, dystrophic changes of elements and superficial inflammatory changes which show up forming of shallow erosions.

### АДАПТАЦИОННЫЕ МОРФОЛОГИЧЕСКИЕ ИЗМЕНЕНИЯ ТОЛСТОЙ КИШКИ В БЛИЖАЙШИЙ ПОСЛЕ ОПЕРАЦИОННЫЙ ПЕРИОД ПОСЛЕ БРЮШНО-АНАЛЬНОЙ РЕЗЕКЦИИ ПРЯМОЙ КИШКИ ПО ПЕТРОВУ-ХОЛДИНУ С ФОРМИРОВАНИЕМ ИСКУССТВЕННОГО ЗАПИРАЮЩЕГО КЛАПАНА

С.П. Одарченко

#### РЕЗЮМЕ

В эксперименте проведено морфологическое исследование адаптационных процессов, которые возникают в тканях низведенной кишки и клапанного анастомоза в разные сроки послеоперационного периода. На ранних этапах (7-14 суток) в слизистой оболочке в области клапана возникают расстройства гемодинамики, дистрофические изменения паренхиматозно-стромальных элементов и поверхностные воспалительные изменения, которые проявляются формированием мелких эрозий.

Ключові слова: пряма кишка, черевно-анальна резекція, адаптація.

Найбільш складна проблема онкопроктології - частота ураження якого складає від загальної кількості лікування раку дистального відділу прямої кишки, 70-80%, а методи лікування при локалізації пухлини