ТЕОРЕТИЧНА І ЕКСПЕРИМЕНТАЛЬНА МЕДИЦИНА

УДК 611.813.9

О.Д. Боягина

Харьковский национальный медицинский университет

МЕТОДЫ ИЗУЧЕНИЯ МОЗОЛИСТОГО ТЕЛА (АНАЛИТИЧЕСКИЙ ОБЗОР ЛИТЕРАТУРЫ)

Представлены данные о современных методах исследования, используемых при изучении строения головного мозга и отдельных его образований. Показано, что методы, вошедшие в практику морфологических исследований в последние годы и позволяющие изучать строение головного мозга в прижизненном состоянии, существенно расширили возможности получения прямой визуальной информации о состоянии его внутренних структур. К сожалению, эти методы не обладают достаточной разрешающей способностью, чтобы детально различать структуру изучаемых образований на микроскопическом и ультраструктурном уровнях.

Ключевые слова: *головной мозг, мозолистое тело, макромикроскопический уровень исследования, магнитно-резонансная томография.*

В настоящее время методы исследования, которые используются в практике изучения строения головного мозга и отдельных его образований, можно разделить на хорошо известные традиционные, используемые для прямого изучения посмертного материала, и технологически новые, позволяющие изучать визуально объекты в их прижизненном состоянии, которые отличаются по своим возможностям получения информации, в связи с чем они не являются альтернативными. К первым относятся методы анатомического препарирования (макроскопический уровень исследования), различные способы препарирования с использованием небольших увеличений световой оптики (макромикроскопический уровень исследования), методы подготовки препаратов для исследования структур при больших увеличениях светового микроскопа (гистологические методы – микроскопический уровень исследования) и методы подготовки объектов для изучения их в трансмиссионном и сканирующем электронных микроскопах (ультраструктурный уровень исследования).

Новые технические средства, вошедшие в практику морфологических исследований в последние годы и позволяющие изучать строение головного мозга в прижизненном состоянии, существенно расширили возможности получения прямой визуальной информации о состоянии его внутренних структур при различном функциональном состоянии. К сожалению, эти методы не обладают достаточной разрешающей способностью, чтобы детально различать структуру изучаемых образований на микроскопическом и тем более ультраструктурном уровнях. Поэтому по своим возможностям получения морфологических характеристик они могут быть взаимодополняемо сопоставимы только с первыми двумя уровнями традиционных методов – макроскопическим и макромикроскопическим, что следует учитывать при оценке данных литературы, полученных на их основе.

Если традиционные методы морфологических исследований хорошо известны и поэтому не требуют подробного описания, то технологически новые средства, которые в последние годы нашли широкое применение в практике изучения головного мозга и, в частности, мозолистого тела, нуждаются в рассмотрении.

Наибольшие успехи в развитии знаний о строении и функции головного мозга и от-

© *О.Д. Боягина, 2015*

дельных его структурных ансамблей, включающих комиссуральные связи между ними, в основном достигнуты благодаря двум качественно новым методам, а именно диффузионно-тензорной методике и магнитно-резонансной томографии (МРТ). Результаты, которые получаются при использовании их в комбинации, дают более полное и расширенное представление о траектории комиссуральных волокон и топографическом распределении их в мозолистом теле. Возможность получения многосрезовых изображений в любой плоскости, высокая разрешающая способность контрастирования мягких тканей сделали МРТ незаменимым по эффективности методом исследования в медицине вообще и в неврологии в частности [1–9]. С помощью МРТ измеряется активность мозга, определяются связанные изменения в потоке крови, что основывается на общепризнанном понятии о том, что нейронная активация в какой-либо области мозга сопровождается локальным повышением кровотока. Данный эффект зависит от уровня оксигенации крови. Иными словами, данный метод позволяет регистрировать различное соотношение обогащенного кислородом гемоглобина к дезоксигемоглобину в крови. Учитывая, что две формы гемоглобина имеют различное магнитное поведение, изменение их относительной концентрации в связи с увеличением кровотока, вызванного повышенной нервной деятельностью, создает магнитно-электрический сигнал, который улавливается прибором, выделяя участки мозга, которые активны в данный момент времени [10–12]. Вначале считалось, что данный эффект в основном возможен за счет синаптической активности только в сером веществе. Однако в дальнейшем было установлено, что гемодинамический эффект распространяется и в белом веществе, в частности в мозолистом теле, что позволяет регистрировать в его определенных отделах следы при активации некоторых зон коры больших полушарий. Благодаря этому удалось уточнить топографию в мозолистом теле нервных проводников, осуществляющих определенные связи между корковыми центрами двух полушарий.

Но необходимо отметить, что МРТ-изображения мозолистого тела, как и других образований головного мозга, являются результатом суммирования магнитно-электрических сигналов, без тонкого различения их на микроскопическом уровне, в связи с чем данный метод в плане сугубо морфологических исследований имеет только дополняющее значение.

В целях изучения полового диморфизма и возрастных различий мозолистого тела необходимо располагать достоверными количественными критериями о его форме, что достигается путем проведения хорошо известного морфометрического анализа на основе условно избирательных на нем ориентиров, которыми являются обычно разноотдаленные точки и прямолинейные дистанции между ними. Примером такого подхода является изобретение А.Н. Бирюкова [13]. Все измерения автором проведены на срединных изображениях головного мозга, полученных с помощью МРТ, на которых квантирование мозолистого тела проводится на основе суммы отдельных, вполне предвиденных замеров. К ним относятся: толщина колена мозолистого тела – расстояние между передней и задней точками колена мозолистого тела; толщина переднего отдела мозолистого тела – расстояние между верхней и нижней точками передней трети его ствола; толщина среднего отдела – расстояние между верхней и нижней точками средней трети ствола мозолистого тела; толщина задней части мозолистого тела – расстояние между верхней и нижней точками задней трети его ствола; толщина валика мозолистого тела – расстояние между передней и задней точками его валика; длина мозолистого тела – расстояние между передней и задней точками мозолистого тела; высота мозолистого тела – расстояние между прямой, соединяющей нижние точки колена и валика, и верхней точкой мозолистого тела. Остальные предлагаемые автором дистанции предназначены для определения глубины залегания его в головном мозге.

Вполне очевидно, что данный принцип может быть использован с равным успехом не только по отношению к МРТ-снимкам, но и на натуральных препаратах полушарий головного мозга, медиальная поверхность которых открыто демонстрирует искомые образования.

Надо отметить, что данный способ является примером упрощенного подхода к анализу такого сложного по геометрии образования, как поперечный профиль мозолистого тела. Поэтому в литературе имеют место и другие попытки приблизиться к бо-

лее полному охвату его формы. Так, для количественной оценки формы мозолистого тела F. Tomaiuolo, S. Campana et D. Collins [14] использовали прямоугольный контур, охватывающий пределы мозолистого тела на срединных МРТ-снимках полушарий мозга, дающий возможность определить угол его изгиба путем вычисления значения угла при вершине равнобедренного треугольника, который имел ту же самую основу и высоту, что и прямоугольник, описанный вокруг контура мозолистого тела (рис. 1). На основе этого авторы выяснили, что угол изгиба мозолистого тела был более выпуклым у слепых по сравнению со зрячими людьми.

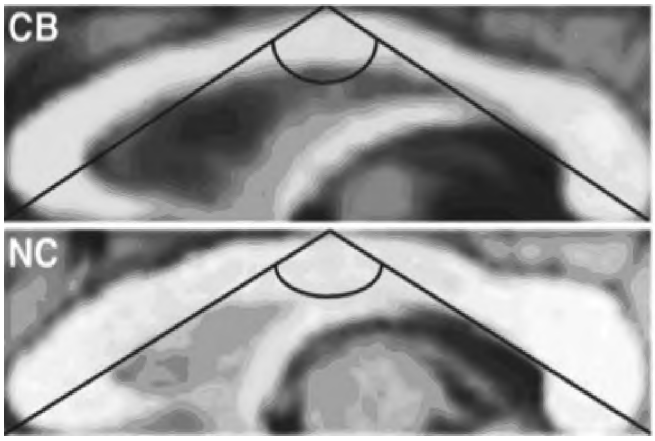

Рис. 1. Пример анализа формы мозолистого тела у врожденно слепых субъектов и лиц с нормальным зрением [14]

В стремлении к более исчерпывающему количественному анализу формы и размеров мозолистого тела некоторые авторы прибегли к многофакторному математическому аппарату, для чего его форма моделируется с помощью конфигурации условных меток, к которым относятся центр колена, центр валика и 50 полуметок, равномерно расположенных по окружностям двойного контура мозолистого тела начиная от задней оконечности колена (рис. 2). Эти конфигурации регистрируются путем прокрустова наложения, смещая систему координат к одному центроиду, за счет масштабирования их в соответствии с единым центроидным размером, а также их вращения для того, чтобы свести к минимуму остатки наименьших квадратов между соответствующими метками. При этом центроидный размер рассчитывается, как корень квадратный из суммы квадратов расстояния всех меток от их центроида [15]. Напомним, что центроидом называется равновесная точка какой-то геометрической фигуры или объемного тела. Данный способ геометрического анализа мозолистого тела, который, по нашему мнению, является излишне трудоемким, использован авторами для изучения его полового различия в контексте аллометрической вариативности. Примечательно, что полученные авторами результаты по существу не очень отличаются от тех, которые получены другими авторами с помощью более простых методов морфометрического анализа.

Внедрение в практику исследований методов МРТ и других новейших технических средств прямой визуализации способствова-



Рис. 2. Принцип моделирования мозолистого тела с помощью отметок, соответствующих центрам колена и валика, а также 50 полуметок, равномерно расположенных по его контуру [15]

ло расширению возможностей изучения первичных заболеваний мозолистого тела различного генеза: пороков развития (частичное или полное отсутствие мозолистого тела), опухолей, кровоизлияний, ятрогенных повреждений [1]. Но, к сожалению, эти методы не обладают достаточной разрешающей способностью, чтобы детально различать структуру изучаемых образований на микроскопическом и ультраструктурном уровнях.

Литература

1. *Байбаков С.Е.* Использование магнитно-резонансной томографии в нейроанатомических исследованиях (краткий обзор литературы) / И.В. Гайворонский, С.Е. Байбаков // Морфологические аспекты фундаментальных и прикладных исследований: сб. научн. тр. – Воронеж, 2008. – С. 11–30.

2. Biometry of the corpus callosum in children: MR imaging reference data / C. Garel, I. Cont, C. Alberti et al. // Am. J. Neuroradiol. – 2011. – Vol. 32, № 8. – P. 1436–1443.

3. Comparative study of ultrasonography and magnetic resonance imaging in midline structures of fetal brain / F. Yang, T.Z. Yang, H. Luo et al. // Sichuan Da Xue Xue Bao Yi Xue Ban. – 2012. – Vol. 43, № 5. – P. 720–724.

4. Corpus callosum thickness in children: an MR pattern-recognition approach on the midsagittal image / S. Andronikou, T. Pillay, L. Gabuza et al. // Pediatr. Radiol. – 2015. – Vol. 45, № 2. – P. 258–272.

5. Diameter, length, speed, and conduction delay of callosal axons in macaque monkeys and humans: comparingdata from histology and magnetic resonance imaging diffusion tractography / R. Caminiti, F. Carducci, C. Piervincenzi et al. // J. Neurosci. – 2013. – Vol. 33, № 36. – P. 14501–14511.

6. *Li Y.* Fully automated segmentation of corpus callosum in midsagittal brain MRIs [Electronic resourse] / Y. Li, M. Mandal, S.N. Ahmed // Conf. Proc. IEEE Eng. Med. Biol. Soc. – 2013. – P. 5111–5114. – DOI: 10.1109/EMBC.2013.6610698

7. *Mazerolle E.L.* Detecting functional magnetic resonance imaging activation in white matter: interhemispheric transfer across the corpus callosum [Electronic resourse] / E.L. Mazerolle, R.C. D'Arcy, S.D. Beyea // BMC Neurosci. – 2008. – Vol. 12, № 9. – P. 84. – DOI: 10.1186/1471–2202–9–84

8. *Prakash K.N.* Morphologic relationship among the corpus callosum, fornix, anterior commissure, and posterior commissure MRI-based variability study / K.N. Prakash, W.L. Nowinski // Acad. Radiol. – 2006. – Vol. 13, № 1. – P. 24–35.

9. The role of the corpus callosum in seizure spread: MRI lesion mapping in oligodendrogliomas / U.C. Wieshmann, K. Milinis, J. Paniker et al. // Epilepsy Res. – 2015. – Vol. 109. – P. 126–133.

10. *Fabri M.* Functional topography of human corpus callosum: an FMRI mapping study [Electronic resourse] / M. Fabri, G. Polonara // Neural. Plast. – 2013. – Article ID 251308. – DOI: 10.1155/2013/251308

11. Functional topography of the corpus callosum investigated by DTI and fMRI / M. Fabri, Ch. Pierpaoli, P. Barbaresi, G. Polonara // World J. Radiol. – 2014. – Vol. 6, № 12. – P. 895–906.

12. Topographical organization of human corpus callosum: an fMRI mapping study / M. Fabri, G. Polonara, G. Mascioli et al. // Brain Res. – 2011. – Vol. 1370. – P. 99–111.

13. Пат. 2396907 РФ: МПК8 А 61 В 6/03. Способ прижизненного определения размеров мозолистого тела / Бирюков А. Н. ; заявитель и патентообладатель Государственное образовательное учреждение высшего профессионального образования «Рязанский государственный медицинский университет им. акад. И.П. Павлова Федерального агентства по здравоохранению и социальному развитию» (RU). – № 2008106151/14 ; заявл. 18.02.2008 ; опубл. 20.08.2010. – 9 с.

14. Morphometric changes of the corpus callosum in congenital blindness [Electronic resourse] / F. Tomaiuolo, S. Campana, D. Collins et al. // PLoS One. – 2014. – Vol. 9, № 9. – e107871. – DOI: 10.1371/Journal.pone.0107871

15. Gender-based differences in the shape of the human corpus callosum are associated with allometric variations / E. Bruner, J.M. de la Cuetara, R. Colom, M. Martin-Loeches // J. Anat. – 2012. – Vol. 220, № 4. – P. 417–421.

16. *Бейн Б.Н.* Патогенетическая классификация поражений corpus callosum (по данным магнитно-резонансной томографии) / Б.Н. Бейн, К.Б. Якушев // Клиническая неврология. – 2010. – № 1. – С. 21–25.

17. Further evidence for the topography and connectivity of the corpus callosum: an fMRI study of patients with partial callosal resection / G. Polonara, G. Mascioli, N. Foschi et al. // J. Neuroimaging. – 2015. – Vol. 25, № 3. – P. 465–473.

18. *Jang S.H.* Unusual compensatory neural connections following disruption of corpus callosum fibers in a patient with corpus callosum hemorrhage / S.H. Jang, S.S. Yeo, M.C. Chang // Int. J. Neurosci. – 2013. – Vol. 123, № 12. – P. 892–895.

19. Organising white matter in a brain without corpus callosum fibres / A. Benezit, L. Hertz-Pannier, G. Dehaene-Lambertz et al. // Cortex. – 2015. – Vol. 63. – P. 155–171.

20. Paidipati Gopalkishna Murthy K. Magnetic resonance imaging in marchiafava-bignami syndrome: a cornerstone in diagnosis and prognosis [Electronic resourse] / K. Paidipati Gopalkishna Murthy // Case Rep. Radiol. – 2014. – Article ID 609708. – DOI: 10.1155/2014/609708

21. Pediatric neurofunctional intervention in agenesis of the corpus callosum: a case report / S.C. Pacheco, A.P. Queiroz, N.T. Niza et al. // Rev. Paul. Pediatr. – 2014. – Vol. 32, № 3. – P. 252–256.

О.Д. Боягіна

МЕТОДИ ВИВЧЕННЯ МОЗОЛИСТОГО ТІЛА (АНАЛІТИЧНИЙ ОГЛЯД ЛІТЕРАТУРИ)

Представлені дані про сучасні методи дослідження, що використовуються при вивченні будови головного мозку й окремих його утворень. Показано, що методи, які увійшли в практику морфологічних досліджень в останні роки і дозволяють вивчати будову головного мозку в прижиттєвому стані, істотно розширили можливості отримання прямої візуальної інформації про стан його внутрішніх структур. На жаль, ці методи не мають достатньої роздільної здатності, щоб детально розрізняти структуру досліджуваних утворень на мікроскопічному та ультраструктурному рівнях.

Ключові слова: *головний мозок, мозолисте тіло, макромікроскопічний рівень дослідження, магнітно-резонансна томографія.*

O.D. Boiagina

METHODS OF CORPUS CALLOSUM RESEARCH (ANALYTICAL REVIEW OF LITERATURE)

Data on modern research methods used in the course of study of the brain structure and its individual entities is presented. It is shown that the methods routinely practiced in morphological studies in recent years and allowing to study the structure of the brain in lifetime condition, significantly expanded the opportunities of getting direct visual information on the status of its internal structures. Unfortunately, these methods do not have sufficient resolution to distinguish the structure of the entities in details at microscopic and ultrastructural levels.

Key words: *brain, corpus callosum, macro-microscopic level of research, magnetic resonance imaging.*

Поступила 18.11.15