Эффективность клинического внедрения предложенных способов цветнейтрализации зубов составила 35,0%, что позволило максимально приблизить внешний вид конструкций к естественным зубам.

Выводы. Таким образом, применение новых способов цветнейтрализации зубов, включающих отбеливание и плобирование, отбеливание и изготовление винирных покрытий, изготовление цветокорригирующего винира, изготовление винира с использованиме дополнительных красителей, позволило на 35 % сократить количество неудовлетворительно выполненных пломб, повысить качество изготовления эстетических конструкций, максимально приблизив их внешний вид к естественным зубам.

Литература. *1. Луцкая И.К., Новак И.В. Цветнейтрализующая техника в эстетической стоматологии // Современная стоматология, 2007.-№4.-С. 20-24. 2. Луцкая И.К., Новак Н.В. Методы клинического отбеливания зубов // Современная стоматология, 200. - №2 - С. 4-9. 3. Луцкая И.К., Новак Н.В. Имитация цвета и формы центральных резцов в реставрации // Дентал Юг, 2009. - №12. - С. 28-29. 4. Удод, А. А. Комплексная клиническая система оценки качества реставрационных работ в стоматологии / А.А. Удод // Вісн. стоматології. - 2007. -№6.-С. 31-36. 5. Yamamoto M. Система регулирования белизны и новая концепция определения цвета натуральных зубов // Квинтэссенция, 1995. -С. 39-73.*

Новосельцева Т.В., Непорада К.С., Костыренко А.П.

ГИСТОХИМИЧЕСКИЕ ОСОБЕННОСТИ СТРОЕНИЯ ДЕНТИНА ЗУБА

ВГУЗУ «Украинская медицинская стоматологическая академия», г.Полтава

Известно, что дентин по своей твердости уступает эмали, а по своему химическому составу больше напоминает компактную кость. Подобно остеобластам кости, одонтобласты дентина имеют отростки, которые располагаются в дентинных трубочках и формируют вначале предентин, затем регулярный дентин и вблизи эмали − плащевой дентин [1-3, 5]. Сложным вопросом является процесс биоминерализации дентина, который не описан в литературе. Попытки Окушко и других авторов объяснить отложение кальция в дентин за счет поступления его из пульпы через дентинную жидкость наталкиваются на тот факт, что дентинная жидкость содержит в основном сывороточные белки и в меньшей степени минералы. В предыдущих наших работах было показано, что в эмале происходит процесс биоминерализации призм преимущественно за счет ротовой жидкости. Более того, на границе с дентином имеется специальный канал, от которого вглубь дентина, паралельно пучкам дентинных трубочек, отходят каналы, которые между собой часто анастомозируют. Микроэлементы кальция и фосфора через эти специальные каналы могут поступать в дентин [4].

Цель работы: исследовать гистохимические особенности строения дентина зуба.

Материал и методы исследования. Материалом для исследования послужили зубы различных классов не пораженные кариесом и флюорозом. После фиксации их в 10% растворе нейтрального формалина нами проводилось изготоление как вертикальных, так и горизонтальных шлифов в различных слоях дентина: плащевом, регулярном и предентине. С целью гистохимической характеристики структурных элементов дентина нами проведена вначале окраска ШИК-реакцией, которая позволяет выявить наличие тропоколлагена. Затем элективно полученные шлифы окрашивались тионином (согласно Лилли) [6].

Следовательно, предложенный нами метод выявления гистохимических структур дентина позволяет установить их гистотопографическое расположение в различных слоях дентина, который в дальнейшем может быть использован в определении развития кариозного процесса.

Вследствие сложности приготовления тонких шлифов дентина нами впервые применен метод эпимикроскопического исследования. Последний предполагает использование толстых шлифов. При этом изготавливалось два варианта толстых шлифов: первый - с тщательной полировкой поверхности шлифа и второй − с декальцинацией в трилоне-В. Первый вариант дал хорошие результаты на продольных шлифах. В то время, как второй выриант более точно выявил топографию структур дентина на поперечних шлифах.

Результаты. Проведенное эпимикроскопическое исследование окрашенных ШИК-реакцией шлифов свидетельствует, что наиболее интенсивно окрашивается предентин, затем менее выраженное окрашивание отмечается вокруг дентинных трубочек регулярного дентина, и почти полностью исчезает в зоне плащового дентина. Комбинированная окраска ШИК-тионином синим показала, что в зоне предентина выявляются тионин-позитивные отростки одонтобластов, что проникают из пульпы. В зоне регулярного дентина отростки одонтобластов дихотомически делятся и формируют между собой анастомозы параллельные предентину (рис. 1).

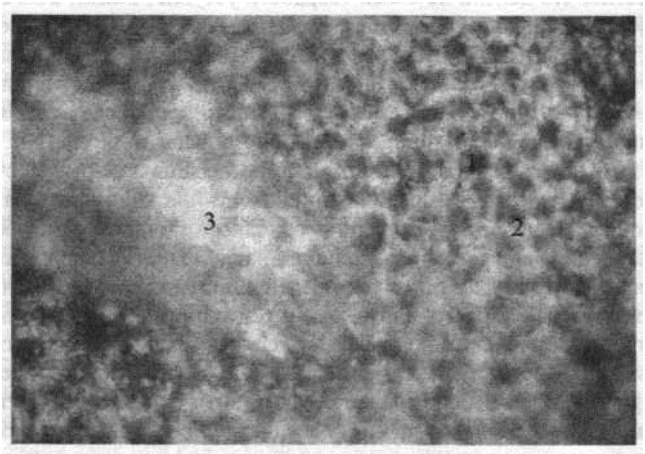

Рис.1. Поперечный шлиф регулярного дентина.
1. Дентинные канальцы. 2. Перитубулярный дентин.
3. Интерглобулярный дентин. Окр. ШИК-тионином синим. Ув. Х400.

Наконец, в плащевом дентине выявляются тонкие отростки одонтобластов, часть из которых окружают интерглобулярный дентин, а некоторые из них даже проникают в эмаль, образуя эмалевые веретена (рис. 2).

Следовательно, формирование дентина обусловлено вначале монопедическим выходом отростка одонтобласта из пульповой камеры, затем последующим дихотомическим делением его, который вдоль эмалево-дентинной границы заканчивается либо терминальными отростками, либо их инвагинацией в эмаль в виде эмалевых веретен, а возможно эмалевых кустиков.

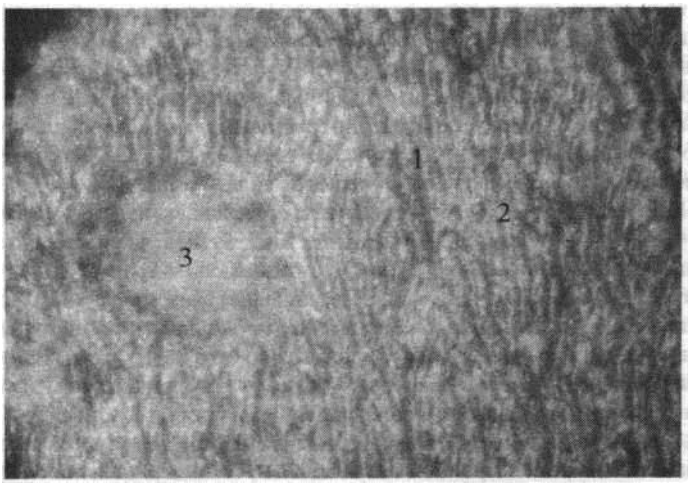

Рис. 2. Продольный шлиф плащового дентина.
1. Дентинные канальцы. 2. Интратубулярный дентин.
3. Глобула. Окр. ШИК-тионином синим. Ув. Х400.

Особый интерес представляет собой изучение выявленных нами каналов, который локализуеться в сетчатом слое эмали, проникая в дентин.

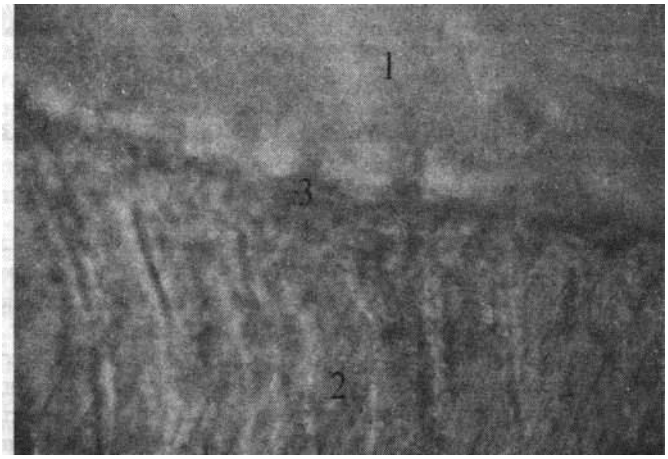

Рис. 3. Продольный шлиф зуба.
1. Эмаль. 2. Дентин. 3. Канал вдоль эмалеводентинной границы.
Окр. ШИК-тионином синим. Ув. Х400.

Эпимикроскопическим гистохимическим исследованием при окраске ШИК-альциановым синим установлено, что вдоль эмалево-дентинной границы образуется особое пространство, названное нами каналом, в просвете которых содержатся крупные кристаллы, очевидно, карбоксиаппатита. От данного канал отходят вглубь дентина каналы меньшего диаметра, что отделяют отдельные пучки дентинных трубочек и дают свои ответвления в виде анастомозов.

Горизонтальные анастомозы в свою очередь отделяют плащевой дентин от регулярного. Эти каналы могут достигать предентина и даже пульповой камеры (рис. 3). Такое расположение горизонтальных анастомозов сети каналов содержит ШИК-альцианпозитивное вещество и напоминает линии Оуэна, которые, согласно литературным данням, хорошо выражены после прорезывания зубов, а в последующем редуцируются. Процесс редукции, повидимому, связан с третичной биоминерализацией дентина.

Выводы. Подводя итог проведеному исследованию, можно предположить, что дентин зуба имеет два транспортных пути. С дной стороны плазменные элементы дентинной жидкости, обуславливающие процесс коллагенизации, то есть образования органической матрицы дентина поструплают из пульпы. Всем известно свойство коллагена на поперечных дисках своей исчерчернности вставлять кристаллы кальция. Но, учитывая то, что содержание кальция в дентинной жидкости незначительное, возможно, что последний поступает в дентин по описанным нами каналам непосредственно из ротовой жидкости. Таким образом, можно сделать вывод, что дентин зуба имеет два пути трофики, описанных еще Мюллером. Первый − цетробежный, благодаря дентинной жидкости, второй − цетростремительный, благодаря компонентам ротовой жидкости [1].

Литература. *1. Боровский Е.В. Терапевтическая стоматология / Е.В. Боровский, В.С. Иванов, Ю.М. Максимовский, Л.Н. Максимовская. − М.: Медицина, 1998. − 736 с. 2. Быков В.Л. Гистлогия и эмбриология органов полости рта человека / В.Л. Быков. - Санкт-Петербург: Спец.лит., 1996. - С. 109-126. 3. Гасюк А.П. Морфо- и гистогенез основных стоматологических заболеваний (на украинском и русском языках) / А П. Гасюк, В.И. Шепитько, В.Н. Ждан. - Полтава, 2008. - 93с. 4. Гасюк АП. Особые эпимикроскопичекие структуры эмали и дентина зуба/ А.П. Гасюк, Т.В. Новосельцева, А.П. Костиренко //Вісник проблем біології і медицини. - 2013. - Вип. 4, Том 1 (104). - С. 251-253. 5. Пальцев М.А. Атлас по патологической анатомии / М.А. Пальцев, А.Б. Пономарев, А.В. Берестова - М.: Медицина, 2003. - 422 с. 6. Лилли Р. Патогистологическая техника и практическая гистохимия / Р.Лилли. - Москва: Мир, 1969. - 630 с.*

Падалка А.І.

ПРОФІЛАКТИКА КАРІЄСУ ЗУБІВ У МОЛОДИХ ЛЮДЕЙ З ЗАВЕРШЕНОЮ МІНЕРАЛІЗАЦІЄЮ ЕМАЛІ

ВДНЗУ «Українська медична стоматологічна академія», м. Полтава, Україна

Згідно з існуючою серед більшості стоматологів думкою, після 18 років емаль зубів вважається емаллю з завершеною мінералізацією і з високою резистентністю до ураження карієсом [1, 2, 4]. Але і у людей молодого віку після 18 років також розвивається первинний карієс, попередження розвитку якого є актуальною проблемою в профілактичній стоматології. Найбільш ефективними карієспрофілактичними засобами вважаються фториди, які входять до складу зубних паст, ополіскувачів для порожнини рота, стоматологічних лаків, гелів, герметиків [3, 8]. Але у молоді карієспрофілактична ефективність фторидів менше виражена, ніж у дітей, емаль яких ще не дозріла. Однією із причин такого стану є відсутність диференційованого індивідуального підходу до вибору у молоді лікарських препаратів для самостійного застосування з метою попередження розвитку карієсу.

Мета роботи. Розробити схему профілактики карієсу зубів у молодих людей з завершеною мінералізацією емалі, шляхом самостійного місцевого використання пацієнтами