

- [Смирнова М.Ю., Строев Ю.И., Наури Д.А и др.] // Вестник Санкт-Петербургского университета. - 2006. - сер. 11. - Вып. 4. - С. 95 - 104.
- Шапаренко П.П. Антропометрия / П.П. Шапаренко. - Вінниця, 2000. - 71 с.
- Шилияев Р.Р. Дисплазия соединительной ткани и ее связь с патологией внутренних органов у детей и взрослых / Р.Р. Шилияев, С.Н. Шальнова // Вопросы современной педиатрии. - 2003. - Т. 2, № 5. - С. 61-67.
- Carter J.L. Somatotyping - development and applications / J.L. Carter, B.H. Heath. - Cambridge University Press, 1990. - 504 p.
- Classification of primary and incisional abdominal wall hernias. Hernia / [Muysoms F.E., Miserez M., Berrevoet F. et al.] // Vol. 13. - № 4. - Aug. 2009. - P. 409 - 414.
- Kucharz E. The Collagens: Biochemistry and Pathophysiology / E. Kucharz // New York: Springer-Verlag. - 1992. - 430 p.

Власов В.В., Калиновський С.В.

ФЕНОТИПИЧЕСКИЕ ПРОЯВЛЕНИЯ НЕДИФФЕРЕНЦИРОВАННОЙ ДИСПЛАЗИИ СОЕДИНИТЕЛЬНОЙ ТКАНИ У БОЛЬНЫХ ПУПОВОЙ ГРЫЖЕЙ

Резюме. Фенотипические признаки недифференцированной дисплазии соединительной ткани (НДСТ) изучены у 208 больных пупочной грыжей. Чаще наблюдали нарушения моторной функции пищеварительного тракта (91,3%), нарушения осанки (87,02%), снижение тонуса мышц живота (86,5%), плоскостопие (82,7%). Согласно критериям Т.Ю. Смольновой (2003) больше было пациентов с признаками НДСТ средней степени тяжести (51,4%), которая была у пациентов с мезоморфным, эндоморфным и эндомезоморфным соматотипами. Больше всего было пациентов с MASS-подобным фенотипом (63,5%), НДСТ с марфаноидным и елерсоподобным фенотипами наблюдали у 15,9% и 23,1% больных соответственно. НДСТ тяжелой степени наблюдали преимущественно среди лиц брахиморфного типа телосложения (18,3%). Часто у пациентов, которые имели НДСТ средней степени тяжести наблюдали повышенную массу тела (45,7%).

Ключевые слова: пупочная грыжа, недифференцированная дисплазия соединительной ткани, соматотип, грыжевой дефект.

Vlasov V.V., Kalinovsky S.V.

PHENOTYPIC OF UNDIFFERENTIATED DYSPLASIA OF CONNECTING TISSUE IN PATIENTS WITH UMBILICAL HERNIA

Summary. Phenotypic of undifferentiated dysplasia of connecting tissue was determined in 208 patients with umbilical hernia. Disturbances in motor function was the most common for this patients (91,4%), incorrect posture (87,02%), lowering the tone of abdominal muscles (86,5%), flatfoot (82,69%). According to the criteria of T.Y. Smolnova (2003) most patients were with undifferentiated dysplasia of connecting tissue of average degree (51,4%). This sign was determined in persons with mesomorphic, endomorphic and endomesomorphic somatotypes. Most patients have MASS-type phenotype (63,5%), 15,9% of patients have marfan - type phenotype and 23,1 of them - Ehlers-type phenotype. The patients with brachimorphic stature (18,28%) have undifferentiated dysplasia of connecting tissue of weighty degree. Obesity (45,68%) was the most common feature in patients with undifferentiated dysplasia of connecting tissue of average degree.

Key words: umbilical hernia, undifferentiated dysplasia of connecting tissue, somatotype, type of stature, hernia defect.

Стаття надійшла до редакції 28.11.2013 р.

Власов Василь Володимирович - д.мед.н., кафедра хірургії факультету післядипломної освіти Вінницького національного медичного університету ім. М.І. Пирогова, Хмельницька обласна лікарня, доцент кафедри хірургії ФПО, м. Хмельницький, лікар-хірург відділення хірургії підшлункової залози з центром шлунково-кишкових кровотеч; vvlasov@mail.ru

Калиновський Сергій Валерійович - кафедра хірургії факультету післядипломної освіти Вінницького національного медичного університету імені М.І. Пирогова, аспірант кафедри; Kalina_sv@ukr.net, Україна

© Харченко О.В.

УДК: 616.33-006:611.018.7 :[616-052]

Харченко О.В.

Кафедра медико-біологічних дисциплін ПНПУ імені В.Г. Короленка (вул. Остроградського, 2, м. Полтава, 36003, Україна)

ДИСПЛАСТИЧНІ ЗМІНИ СЛИЗОВОЇ ОБОЛОНКИ ШЛУНКА, ЩО ВИЯВЛЕНІ ЗА ДОПОМОГОЮ МЕТОДУ ISSR-PCR У ПАЦІЄНТІВ ХВОРИХ НА РАК ШЛУНКА

Резюме. Проведена діагностика за допомогою реакції ISSR-PCR, яка показала зміни ДНК епітелію слизової оболонки характерні для дисплазії епітелію різного ступеня тяжкості в слизовій оболонці шлунка у пацієнтів, які хворіють на виразково-інфільтративний рак шлунка. У випадках із указаними дисплазіями відбулися зміни у вигляді збільшення розмірів ампліконів, які характерні ознакам малігнізації. Описані зміни мають характер мікросателітних експансій. Ампліфікаційні профілі периферичної крові пацієнтів, що не мали візуальних метастазів дали позитивний результат в 27,8% випадків. Це вказує на здатність первинної пухлини до десимінації та ризик раннього метастазування.

Ключові слова: ДНК, амплікони, фенотип.

Вступ

Дослідження є фрагментом науково-дослідної роботи Харківського національного медичного універси-

тету "Формування сучасних методів хірургічного лікування і профілактики ускладнень захворювань і травм

органів грудної клітки і черевної порожнини" (№ держреєстрації 0110U002649).

Основною причиною смерті в розвинених країнах поряд із смертністю від серцево-судинних процесів і їх ускладнень є смертність від злоякісних пухлин, кількість яких постійно зростає.

В Україні в 2009 р. рак шлунка займав 3 (9,0%) місце в структурі онкопатології чоловіків і 6 (5,6%) місце у жінок; в структурі онкосмертності він посідає 2 (11,8 і 9,3%) місце в обох групах. В Україні на сьогодні превалює метод діагностики раку шлунка "за принципом звертання", тому в 70% випадків діагностується розповсюджений пухлинний процес. У зв'язку з цим 5-річна виживаність хворих на рак шлунка не перевищує 13,8% в порівнянні з 50,0% в Японії [Шалімов, 2002; Янкін; 2010].

Відомо, що злоякісна трансформація має певні перебудови в геномі клітин, це, в свою чергу, може бути виявлено при аналізі геномної ДНК [Заридзе, 2004; Карселадзе, 2009].

Важка дисплазія характеризується клітинною атипією, анізокаріозом, гіперхроматозом ядер, різким збільшенням ядерно-цитоплазматичних співвідношень та розповсюдженою псевдостратифікацією [Аруін, 2002].

PCR є універсальною технікою, яку активно використовують з середини 80-х років. Серед численних маркерів, основаних на використанні PCR, особливе місце займають ті, що є фрагментами ДНК, розташованими між локусами інвертних повторів ДНК: ISSR (Inter simple sequence repeats). Використанню цих маркерів передують відкриття того факту, що еукаріотні геноми в середньому на 30-90% представлені високо поліморфними повторюваними послідовностями. Повторювана ДНК виконує своєрідну функцію з абсорбції мутацій в геномі [Янкін, 2010].

Відносна насиченість геномів тими чи іншими мікросателітними послідовностями є результатом дії багатьох факторів, серед яких одним з основних є рівень стабільності мікросателітної ДНК. Інтенсивне подовження мікросателітних послідовностей за рахунок реплікаційних помилок має назву мікросателітної експансії [Baldi, Baisnee, 2000].

Більшість мікросателітних мутацій пов'язані з інсерціями або делеціями деяких повторів, що відбуваються під час реплікації. Таке порушення стабільності мікросателітів частіше всього відбувається завдяки утворенню петель на ДНК під час реплікації ("slippage") [Freimer, Slatkin, 1996].

Характер і закономірності розподілення в геномі мікросателітів має особливий інтерес завдяки тій ролі, яку вони грають в розвитку онкологічних захворювань [Baldi, Baisnee, 2000; Wooster, et al. 1999].

Матеріали та методи

В роботу покладено результати дослідження 50 спостережень слизової оболонки операційного мате-

ріалу шлунків, що резеційовані з приводу раку шлунка. Для дослідження брали зразки слизової оболонки шлунка з ознаками дисплазії різного ступеня, в якій вивчали зміни ДНК за допомогою полімеразної ланцюгової реакції (PCR) [Freimer, Slatkin, 1996; Tsanev, 2005].

Індивідуальне ДНК-типуння (генотипування) зразків слизової оболонки шлунка проводили шляхом ампліфікації ДНК в полімеразній ланцюговій реакції (PCR) з використанням ISSR - праймеру S2, який мав структуру: (AGC)₆G [Freimer, Slatkin, 1996].

Ампліфікацію проводили в 25 мкл реакційної суміші, що містила 1x реакційний буфер з трифосфатами, праймер наведеної структури, Таг-полімерази ("Тапотілі", ВНДІ генетики, Росія), ДНК додавали в кількості 10 - 20 нг на реакцію. Температура відпалу праймера становила 57°C, синтез фрагментів ДНК проходив в 30 циклах ампліфікації на термоциклері (ампліфікаторі) "Терцик" ТП4-ПЦР 01 ("ДНК - технологія", Росія) в режимі: I - 95°-2хв., II - 94°-30с, 57°-2хв, 72°-2хв., III - 72°-10хв. Електрофоретичне розділення продуктів ампліфікації проводили в 2%-му горизонтальному агарозному гелі (Вагофор, Латвія) в 1x TBE-буфері з наступним їх фарбуванням протягом 10 хв в 0,5мкг/мл розчині бромистого етидію і багаторазовою промивкою в проточній воді. Візуалізацію електрофореграм проводили на транслюмінаторі в ультрафіолетовому світлі з довжиною хвилі 365 нм з наступним фотографуванням. Визначення розмірів ампліконів виконували за допомогою маркера молекулярної маси 1000bp DNA-Ladder, pUC 19 DNA/ Msp I ("Fermentas", Литва) [Абрамов, Трофимов, Ребриков, 2006].

Результати. Обговорення

Генотипування епітелію слизової оболонки шлунка пацієнтів хворих на виразково-інфільтративний рак шлунка виявило досить стабільні ДНК-профілі представлені експансією фрагментів розміром 520 та 620 п.н. (пар нуклеотидів) в усіх спостереженнях (рис. 2) і мали повну відмінність від профілю маркера норми (рис. 1).

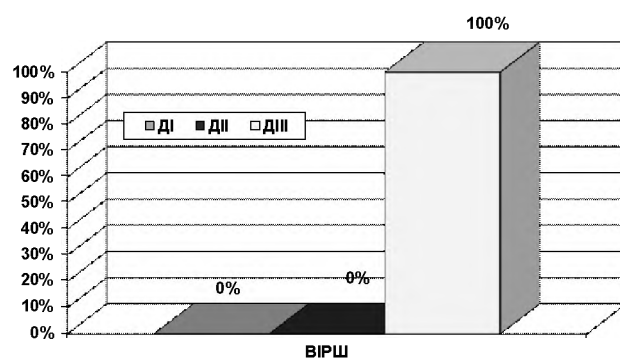


Рис. 1. Розподілення ДНК-профілів слизової оболонки шлунка у хворих на виразково-інфільтративний рак.

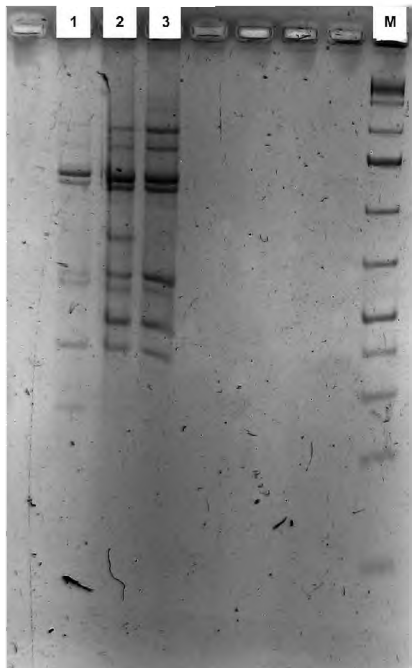


Рис. 2. Электрофореграммы продуктов амплификации зрзків ДНК слизової оболонки шлунка хворих на виразково-інфільтративний рак шлунка: 1,2,3 - ДНК-профілі відповідають маркеру пухлини; М - маркер розміру фрагментів ДНК.

Зважаючи на те, що у всіх спостереженнях, за результатами генотипування, були одержані ДНК-профілі де була явна експансія фрагментів розміром від 520 до 620 п.н., останні можна вважати за маркер наявності в пацієнта пухлини.

Серед 18 хворих, в яких діагностовано ранній рак шлунка з відсутністю метастазів в лімфатичні вузли, дисеміновані пухлинні клітини були виявлені в п'яти випадках, з яких при низькодиференційованій аденокарциномі та низькодиференційованій аденокарциномі з переходом в перстневидноклітинний рак - по одному

випадку відповідно, при недиференційованому раку в двох і при перстневидноклітинному в одному. Але в усіх випадках, в котрих були виявлені метастази в лімфатичні вузли, дисеміновані пухлинні клітини периферичної крові (за методом ISSR-PCR) також були виявлені.

Приведені дані свідчать, що в периферичній крові хворих на виразково-інфільтративний рак шлунка, у яких традиційними методами діагностують МО, за допомогою молекулярно-біологічного методу ISSR-PCR пухлинні клітини виявлені в 27,8% випадків.

Висновки та перспективи подальших розробок

1. При виразково-інфільтративному раку шлунка генотипування слизової оболонки виявило стабільні ДНК-профілі представлені експансією фрагментів розміром 520 та 620 п.н.(пар нуклеотидів). Це свідчить про їх генетичну однотипність і можливість використовувати як маркер малігнізації.

ДНК-типсування зрзків пухлини пацієнтів хворих на виразково-інфільтративний рак шлунка, що не мали візуальних метастазів, а також взятих від них зрзків периферичної крові виявило досить стабільні ДНК-профілі в матеріалі пухлини, і були представлені експансією фрагментів розміром 520 та 620 п.н., але ампліфикаційні профілі периферичної крові цих пацієнтів дали позитивний результат лише в 27,8% випадків. Це вказує на здатність первинної пухлини до десимінації та ризик раннього метастазування.

В подальшому маркер планується дослідити на практиці з метою діагностики неопластичних змін епітелію слизової оболонки шлунка у хворих на хронічний атрофічний гастрит.

Список літератури

- Абрамов Д.Д. Точность метода полимеразной цепной реакции "в реальном времени" / Д.Д. Абрамов, Д.Ю. Трофимов, Д.В. Ребриков // Прикл. Биохимия и микробиология. - 2006. - Т. 42. - С.485 - 488.
- Аруин Л.И. Новая Международная классификация дисплазий слизистой оболочки желудка / Л.И. Аруин // Росс. журн. гастроэнтерол., гепатол., колонопроктол. - 2002. - №3. - С. 15 - 17.
- Канцерогенез / Под ред Д.Г. Заридзе. - Москва: Медицина, 2004. - 576 с.
- Карселадзе А.И. Некоторые основополагающие понятия онкоморфологии в свете достижений современной молекулярной биологии / А.И. Карселадзе // Арх. пат. - 2009. - Вып.5. - С. 17-21.
- Шалімов С.О. Рак в Україні, 2000-2001 / С.О. Шалімов, З.П. Федоренко, Л.О. Гулак // Бюлетень національного канцер-реєстру України - К., - 2002. - 73 с.
- Янкин А.В. Скрининг рака желудка / А.В. Янкин // Практ. Онкология. - 2010. - № 11(2). - С. 96 - 101.
- Baldi P. Sequence analysis by additive scales: DNA structure for sequences and repeats lengths / P. Baldi, P.F. Baisnee // Bioinformatics. - 2000. - Vol. 16. - P. 865 - 889.
- Freimer N.B. Microsatellites: evolution and mutational process / N.B. Freimer, M. Slatkin // Ciba Found Symp. - 1996. - №197. - P. 51 - 67
- Tsanev R. Molecular mechanisms of cancer cells survival / R.Tsanev // J.BUON. - 2005. - №10. P.309 - 18.
- Wooster R. Instability of short tandem repeats (microsatellites) in human cancers / R. Wooster, A.M. Cleton-Jansen, N. Collins, J. Mangion, R.S. Cornelis, C.S. Cooper, B.A. Gusterson, B.A.Ponder, A.von Deimling, O.D.Wiestler // Nat Genet. - 1999. - № 6. - P. 152 - 156.

Харченко А.В.

ДИСПЛАСТИЧЕСКИЕ ИЗМЕНЕНИЯ СЛИЗИСТОЙ ОБОЛОЧКИ ЖЕЛУДКА, КОТОРЫЕ ВЫЯВЛЕНЫ ПРИ ПОМОЩИ МЕТОДА ISSR-PCR У ПАЦИЕНТОВ БОЛЬНЫХ РАКОМ ЖЕЛУДКА

Резюме. Проведена диагностика при помощи реакции ISSR-PCR, которая показала изменения ДНК эпителия слизистой оболочки характерные для дисплазии эпителия разной степени тяжести в слизистой оболочке желудка у пациентов, которые болеют язвенно-инфильтративным раком желудка. В случаях с указанными дисплазиями образовались изменения в виде увеличения размеров ампликонов, которые характерны для признаков малигнизации. Описанные изменения имеют характер микросателлитных экспансий. Амплификационные профили периферической крови пациентов, которые

не имели визуальных метастазов дали позитивный результат в 27,8% случаев. Это указывает на способность первичной опухоли к диссеминации и риск раннего метастазирования.

Ключевые слова: ДНК, ампликоны, фенотип.

Kharchenko A.V.

DYSPLASTIC CHANGES OF GASTRIC MUCOSA DETECTED BY THE ISSR-PCR METHOD IN PATIENTS WITH GASTRIC CANCER

Summary. *Diagnostics of mucosa, provided by the ISSR-PCR reaction, showed the DNA changes of gastric mucosa epithelium, typical for epithelium dysplasia of different severity in gastric mucosa of patients, suffering from ulcerative- infiltrating gastric cancer. In cases of specified dysplasia, changes in form of enlargement of amplicones have been generated, which are typical for malignancy manifestations. The described changes are of microsatellite expansion origin. Amplificated profiles of peripheral blood samples of patients without visual metastases were positive in 27,8% of cases. This indicates the ability of primary tumor to dissemination and risk of early metastasing.*

Key words: DNA, amplicones, phenotype.

Стаття надійшла до редакції 28.11.2013 р.

Харченко Олександр Вікторович - кандидат медичних наук, доцент, завідувач кафедри медико-біологічних дисциплін Полтавського національного педагогічного університету імені В.Г. Короленка; +38 050 740-47-49; harchenko1957@rambler.ru

© Ющенко Л.О.

УДК: 616.89:613.9:616.33-008.3

Ющенко Л.О.

Вінницький національний медичний університет імені М. І. Пирогова (вул. Пирогова, 56, м. Вінниця, Україна, 21018)

ПСИХОЕМОЦІЙНИЙ СТАН ДІТЕЙ СТАРШОГО ВІКУ З ФУНКЦІОНАЛЬНОЮ ДИСПЕПСІЄЮ

Резюме. *У дітей старшого віку з функціональною диспепсією нами проведена оцінка темпераменту за опитувальником Г. Айзенка та рівень агресивності згідно анкети А. Басса та А. Дарки. Проведені дослідження вказаних показників дають можливість оцінити психоемоційний стан хворих на функціональну диспепсію, а їх результати можуть бути використані при наданні їм психологічної допомоги.*

Ключові слова: функціональна диспепсія, підлітки, психоемоційний стан.

Вступ

Функціональна диспепсія (ФД), як хронічний гетерогенний розлад функції шлунково-кишкового тракту, відноситься до найбільш поширених гастроентерологічних захворювань [Brum, Braden, 2010]. За даними популяційних досліджень ФД вражає близько 40% населення, у половини з них симптоми зберігаються більше 5 років, а частина зазначила, що перші симптоми почали з'являтися в старшому дитячому віці [Lacy et al., 2012]. ФД є поліетіологічним захворюванням. Найбільш важливими є нервово-психічний, інфекційний, аліментарний, вісцеральний, генетичний та інші фактори [Task, Talley, 2013; Vanheelm, Farre, 2013]. Серед різних психогенних факторів, що призводять до розвитку захворювань гастродуоденальної зони, основне місце займають стресові ситуації [Белоусов, 2009; Свінціцький та ін., 2012; Loyd et al., 2011], які викликають дисбаланс між процесами збудження та гальмування в центральній нервовій системі, особливо в лімбіко-ретикулярному комплексі [Казак, Дубченко, 2004; Fiedler et al., 2006.]. Новітні дослідження показують деякі патофізіологічні механізми у виникненні ФД, які допомагають прояснити важливу роль психологічних чинників та психіатричних розладів. Ідеї авторів стосуються інтеграції сигналів кишечник-головний мозок, що обробляються в гомеостатичних ітеро-

цептивних областях мозку із подачею з екстероцептивної системи, емоційної та когнітивної ділянок [Van Oudenhove, Aziz, 2013].

Призводять до появи симптомів ФД, усугубляють, обтяжують, доповнюють, пролонгують розвиток хвороби невідповідні з віковими фізіологічними можливостями дитячого організму шкільні та інші навчальні навантаження, невизначеність перспектив навчання та працевлаштування, страх не відповідати очікуванням оточуючих, незадоволення матеріальним становищем сім'ї, погіршення взаємовідносин з однолітками та батьками, хронічна відсутність відпочинку [Белоусов, 2009; Бурлачук, 2004]. Причому у дітей часто відмічається нещасливе дитинство (unhappy childhood) та елементи фізичного насилля [Ивашкин и др., 2012]. Психопатологічні та психодіагностичні дослідження показали, що в усіх дорослих з ФД були виявлені симптоми тривоги та ознаки прихованих депресивних розладів, які і відіграють роль в етіопатогенезі захворювання [Колесников и др., 2011; Ивашкин и др., 2011; Погромов и др., 2012].

Метою нашого дослідження стало виявлення особливостей психоемоційного стану у обстежуваних дітей старшого віку з різними категоріями функціональної диспепсії.