УДК 616. 33 - 002. 44. 001. 8

© Коллектив авторов, 2004.

СОСТОЯНИЕ СЛИЗИСТОЙ ОБОЛОЧКИ ЖЕЛУДКА И ЕЁ МИКРОЦИРКУЛЯТОРНОГО РУСЛА В ИНТАКТНОЙ И ПЕРИФОКАЛЬНОЙ ЗОНЕ ПРИ ЯЗВЕННОЙ БОЛЕЗНИ АССОЦИИРОВАННОЙ С НР

О.А. Шерстюк, Т.Ф. Дейнега, И.М. Солдатова, Л.О. Тихонова

Кафедра анатомии человека (зав. - проф.Ю.П. Костиленко) Украинской медицинской стоматологической академии, г. Полтава.

THE STATE OF THE STOMACH MUCOUS MEMBRANE AND ITS MICROCIRCULATORY BED IN THE INTACT AND PERIFOCAL ZONE IN ULCEROUS DISEASE ASSOCIATED WITH HP

O.A. Sherstyuk, T.F. Deinega, I.M. Soldatowa, L.O. Tikhonova

SUMMARY

In the article there was presented an analysis of the own scientific data of the stomach mucous membrane state and the links of the vascular microcirculatory bed in norm and in intact and perifocal zones at the ulcerous disease (the localization of the ulcer in the pyloric region), it being accompanied with the colonization of the pyloric helicobacter.

СТАН СЛИЗОВОЇ ОБОЛОНКИ ШЛУНКА ТА ЇЇ МІКРОЦИРКУЛЯТОРНОГО РУСЛА В ІНТАКТНІЙ ТА ПЕРИФОКАЛЬНІЙ ЗОНІ ПРИ ВИРАЗКОВІЙ ХВОРОБІ, ЩО АСОЦІЙОВАНА З НР

О.О. Шерстюк, Т.Ф. Дейнега, І. М. Солдатова, Л.О.Тихонова

РЕЗЮМЕ

В статті представлений аналіз власних наукових даних про стан слизової оболонки шлунка та ланок кровоносного мікроциркуляторного русла в звичайному стані та в інтактній і перифокальній зонах при виразковій хворобі (локалізація виразки в пілорічному відділі), що супроводжується колонізацією шлунка пілоричним хелікобактером.

Ключевые слова: желудок, слизистая оболочка, гемомикроциркуляторное русло, язвенная болезнь.

В последние годы отмечен значительный рост количества больных с язвенной болезнью, что объясняется увеличением психогенных нагрузок, ухудшением состояния окружающей среды, качеством пищи, улучшением диагностики данного заболевания [1, 3].

МАТЕРИАЛЫ И МЕТОДЫ

Целью морфологического исследования было изучение состояния слизистой оболочки пилорического отдела и её микроциркуляторного кровеносного русла в интактной и перифокальной зоне у больных с язвенной болезнью желудка. Исследовано 11 препаратов слизистой желудка, полученных у людей с язвенной болезнью желудка с локализацией язвы в области пилорического отдела желудка. Возраст больных от 45 до 55 лет (8 мужчин и 3 женщины), без отягощающих интеркуррентных заболеваний. Диагноз верифицирован результатами фиброгастроскопического исследования и положительными тестами на колонизацию слизистой желудка Нр. По результатам внутрижелудочной pH-метрии показатели желудочной секреции у больных соответствовали состоянию гипер- или нормацидности. Биопсийный материал брали в интактной и перифокальной зонах язвы на расстоянии 2 сантиметров от её краев, в участках, не имеющих макроскопических изменений. Биоптаты фиксировали в 12% растворе нейтрального формалина, а также в 4% растворе глутарового альдегида. В первом случае препараты заключали в парафин для получения гистологических срезов толщиной 6 мкм, во втором случае ткань заключали в Эпон-812 для получения полутонких срезов толщиной 1-2 мкм [2]. Парафиновые срезы окрашивали гематоксилин-эозином, а полутонкие – 0,1% раствором толуидинового синего на фосфатном буфере [6]. Эта окраска позволяет одинаково хорошо выявить эпителиальные, соединительнотканные, мышечные и сосудистые компоненты слизистой желудка.

РЕЗУЛЬТАТЫ И ИХ ОБСУЖДЕНИЕ

На гистологических препаратах слизистой желудка в интактной зоне не отмечено значительных нарушений микроциркуляции и реологических свойств крови в виде агрегаций форменных элементов и сладж-феномена. Желудочные железы имели обычное строение, широкий просвет и крупные париетальные клетки. Межклеточные интерстициальные пространства выводных протоков желёз, по сравнению с нормой, несколько расширены. Напротив, в слизистой оболочке краевой зоны язвы наблюдается выраженное нарушение процессов микроциркуляции. В зонах возле язвы выявляли спазм артериол, полнокровие капилляров, посткапилляров и венул. Явления венозной гиперемии и застоя крови

распространены повсеместно. Венулы приобретают веретёнообразную форму за счёт значительного расширения посткапиллярных и собирательных венул, в просветах которых происходит сладжирование крови. Стаз крови в участках оттока часто сопровождается образованием микротромбов. Отмечены явления отёка и пролиферации эндотелия сосудов, плазматическое пропитывание стенки, развитие диапедезных кровоизлияний, отёчность окружающих тканей. Нередки явления пристеночного стояния ПМЯ-лейкоцитов и их диапедез через эндотелиальную выстилку кровеносных микрососудов. Очевидно, что нарушение проницаемости посткапиллярных и собирательных венул является причиной появления отдельных мелкоочаговых и сливных геморрагий. Они встречаются постоянно под покровным эпителием и несколько глубже собственной пластинки в виде отдельных масс слившихся эритроцитов. Эти морфологические изменения, согласно нашим наблюдениям, наиболее отчётливо выражены в посткапиллярных венулах, которые сосредоточены приэпителиально в области желудочных ямочек в соединительнотканных валикообразных углублениях. Необходимо обратить особое внимание на тот морфологический факт, что соединительная ткань этих углублений сильно гидратирована. Степень гидратации, очевидно, велика ибо отмечается нарушение структурной связи между соединительной тканью и базальной мембраной покровного эпителия. Возникающее между ними пространство, выглядит совершенно бесструктурным. Появление в окружающей ткани плазменных белков приводит, как известно, к нарастанию осмотического давления, а нарастание гидростатического давления в свою очередь должно приводить к перемещению жидкости в толще слизистой оболочки. К структурам, которые способны дренировать избыточные объёмы жидкости в слизистой желудка являются лимфатические микрососуды и железы. Нами отмечены в стенках желёз очаги, состоящие из клеток со светлой цитоплазмой и контурными очертаниями ядер, что может свидетельствовать о явлениях их деструкции. В отдельных местах эти клетки разрушены и подвержены отторжению. Всё же наиболее типичным морфологическим проявлением деструкции железистого эпителия является повсеместное расширение межклеточного пространства в стенках концевых отделов (рис 1А) и выводных протоках желёз (рис. 1Б) из-за расхождения клеток железистого эпителия. Этому может также способствовать Нр, который может проникать через расширенные интерстициальные пространства и располагаться между эпителиоцитами и приводить к нарушению соединительных комплексов в зоне интердигитации [9]. Известно, что в некоторых случаях хеликобактер пилори способен повреждать и сами эпителиальные клетки [7]. Нарушение межклеточных связей приводит к обратной диффузии ионов водорода, что, по мнению некоторых исследователей, способствует язвообразованию [1, 3]. Кроме того, в процессе развития язвы в слизистой оболочке возникает такое состояние, при котором выделяемый сок желудочными железами становится неполноценным, так как представляет собой в основном фильтрат

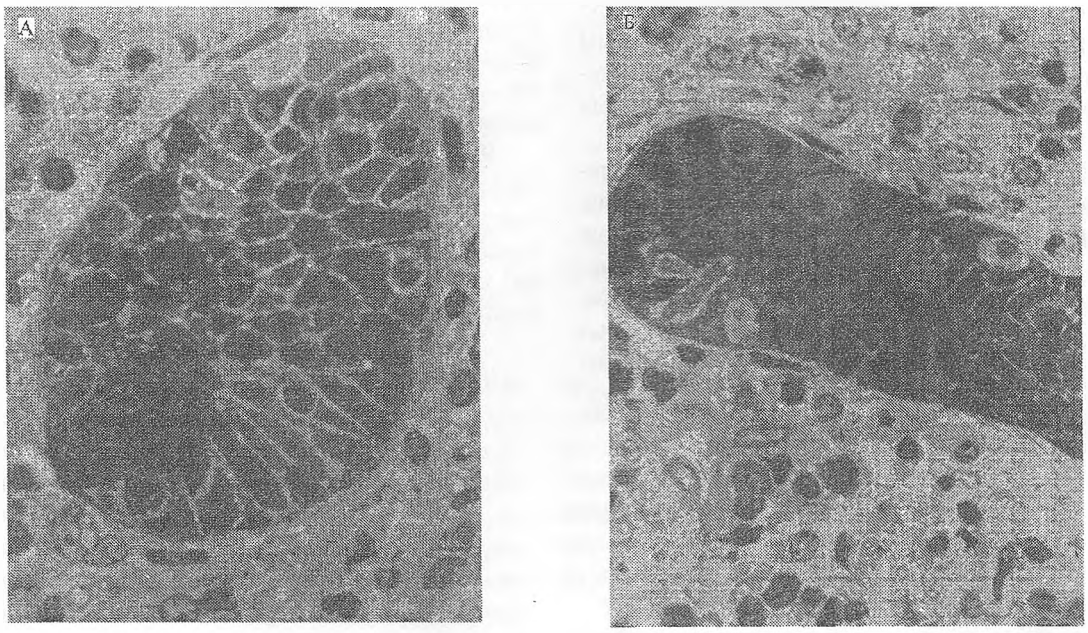

А Б

Рис.1. Эпителиальные комплексы пилорических желез. А – касательный полутонкий срез концевого отдела железы. Б – полутонкий срез стенки осевого (центрального) протока железы. Масляная иммерсия. Окраска толуидиновым синим.

плазмы крови. Это может приводить к изменению вязкости слизи в желудочных ямках и снижению способности связывать соляную кислоту.

Необходимо также отметить, что в средней оболочке артериолярных микрососудов часто выявляли процессы коллагенообразования, утолщения стенки и гиалиноза. В некоторых случаях наблюдали фибриноидный некроз стенок мелких артерий.

Как мы видим, патоморфологическая картина в периульцерозной зоне достаточно многообразная и банальная, однако наиболее типичным гистологическим признаком колонизации желудка Hp есть не только клеточная инфильтрация поверхностных слоёв слизистой оболочки, наличие нейтрофильных лейкоцитов в подслизистом и эпителиальном слое, но и ярко выраженное расширение межклеточного пространства железистого эпителия, на что мы первыми обратили внимание [8, 9]. Нами, как и рядом других авторов, отмечена прямая зависимость лимфоцитарно-плазмоцитарной и нейтрофильной инфильтрации от степени выраженности колонизации Hp слизистой оболочки [4, 5].

ВЫВОДЫ

Изложенные выше факты, по нашему мнению, позволяют расширить существующее представление о патогенезе язвенной болезни ассоциированной с Hp и сделать некоторые заключения.

1. Желудочные железы, их межклеточные пространства обеспечивают фильтрационную проводимость железистого эпителия и осуществляют дренирование интерстиция собственной пластинки слизистой желудка.

2. Желудочные железы эвакуируют во внешнюю среду избыточное количество фильтрата плазмы крови, что приводит к оводнению секрета и разжижению слизи, а значит - к снижению её защитных свойств.

3. Одним из морфологических признаков хеликобактерной колонизации слизистой желудка является значительное расширение межклеточных пространств выводных протоков желёз, а также ярко выраженная гидратация соединительной ткани валикообразных углублений в области желудочных ямок в результате чего нарушается структурная связь между соединительной тканью и базальной мембраной покровного эпителия.

ЛИТЕРАТУРА

1. Винник Ю.С., Картель С. И., Черданцев Д. В., Вахрунин А.А., Первова О.В. Микроциркуляция слизистой желудка и двенадцатиперстной кишки при язвенной болезни, ассоциированной с Helicobacter pylori // Методология флоурометрии. - 1998. - №1. - С. 83-88.

2. Костиленко Ю.П. Методы многослойной реконструкции эпителиальных комплексов слюнных желез на основе серийных полутонких срезов // Арх. анатом. гистол. и эмбриол. - 1983. - Т. 85, вып. 1. - С. 85-88.

3. Литовский И.А. Механизмы сосудистых нарушений в патогенезе гастродуоденального язвообразования и пути их коррекции (клинико-экспериментальное исследование): Автореф. дис... д-ра мед.наук: 14.00.05 / Санкт-Петербургский мед. ин-т. - СПб, 1997. - 44 с.

4. Морозов И.А. Цитологическая диагностика инфекций Helicobacter pylori в желудке // Рос. журн. гастроентерол., гепатол., колопроктол. - 2000. - №2. - С. 7-10.

5. Орзиев З.М. Зависимость частоты рецидивов дуоденальных язв от уровня инфицированности слизистой оболочки желудка Hp // Клин. мед. - 2001. - №4. - С. 35-36.

6.Саркисов Д.С., Перов Ю.Л. Микроскопическая техника // М.: Медицина, 1996. - 544 с.

7. Харченко О.В. Пілоричний хелікобактер у слизовій оболонці хворих на хронічну виразку шлунку // Буковинський медичний вісник. - 2001. - Т. 5, №1-2. - С. 252-254.

8.Шерстюк О.А. Морфологическое состояние слизистой оболочки пилорического отдела желудка и десневых сосочков в норме и при язвенной болезни: Автореф. дисс... д-ра мед.наук: 14.03.01 / Харьковский мед. университет, 2001. - 28 с.

9. Шерстюк О.А., Костиленко Ю.П. Характер альтеративных изменений тканевых структур краевой зоны язвы слизистой оболочки пилорического отдела желудка // Вісник морфології. - 2001. - Т. 7, №1. - С. 110-112.

Поступила 05.05.04