«Українська медична стоматологічна академія»
Кафедра загальної хірургії з доглядом за хворими

РАНЫ. ФАЗЫ РАНЕВОГО ПРОЦЕССА

Шумейко І.А.

Полтава 2019

Рана – это механическое повреждение тканей организма с нарушением целости покровов (кожи, слизистых оболочек). Характеризуется 3 основными местными признаками:

зиянием краев, зависящим от величины, глубины и локализации ,

болью и кровотечением, которые обусловлены повреждением нервов и сосудов.

В результате травмы или операции образуются различные раны. Все они в течение раневого процесса проходят различные стадии заживления, которые генетически запрограммированы и при небольших размерах, как правило, заживают самостоятельно.

По размеру, раны до 50 см^2 считают *необширными*, а свы**ше** — *обширными*, то есть самостоятельно не заживающими **без** хирургического лечения и оказывающими отрицательное влияние на гомеостаз и функцию жизненно важных органов больного.

Классификация ран

По этиологии (в зависимости от вида травмирующего агента):

1. Хирургические (наносятся в условиях операционной, являются асептическими).

2. Случайные.

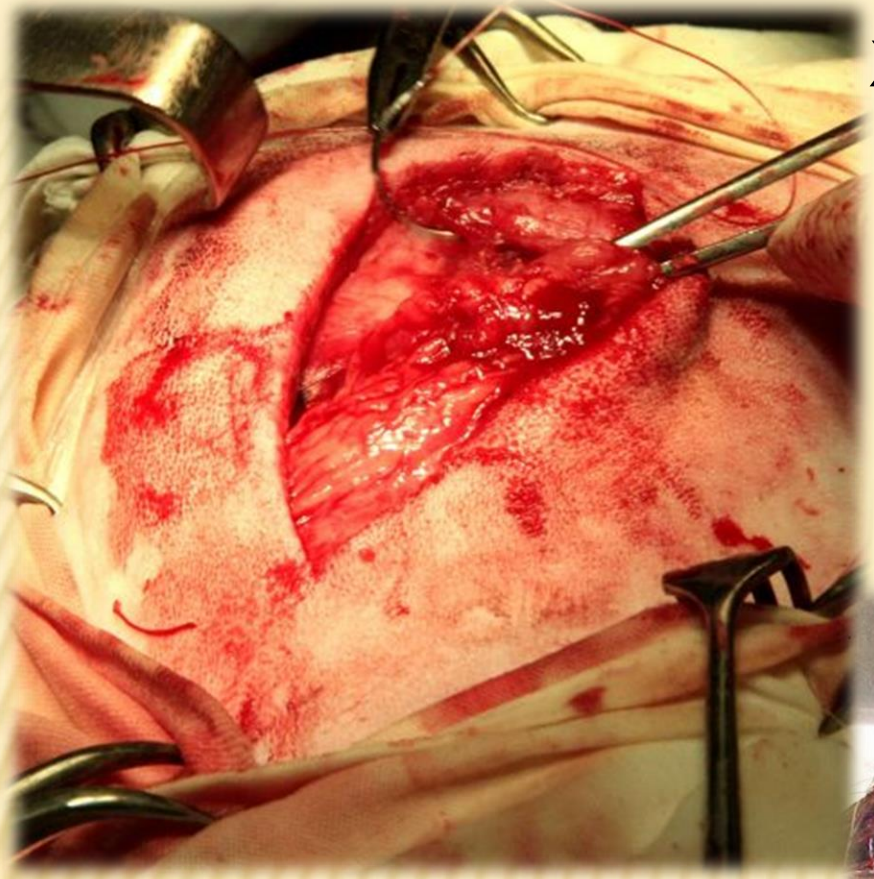

Хирургическая рана

Посттравматическая рана

В зависимости от вида травмирующего агента:

1. Резаные.
2. Колотые.
3. Рубленые.
4. Укушенные.
5. Ушибленные.
6. Размозженные.
7. Рваные.
8. Огнестрельные.
9. Ожоговые.
10. Смешанные.

По характеру раневого канала травматические раны разделяются на:

- сквозные,
- касательные,
-слепые.

При последних, как правило, на дне раны располагаются инородные тела, что необходимо учитывать при хирургической обработке.

По отношению к полостям тела раны могут быть:
- проникающими (с повреждением или без повреждения внутренних органов)
-непроникающими.

В зависимости от степени развития раневой инфекции различают раны:
- чистые,
- бактериально загрязненные,
- инфицированные,
- гнойные.

В зависимости от локализации и объема поражения различают ранения:
- мягких тканей,
- костей и суставов,
- сосудов и нервов,
- внутренних органов.

Ранения могут быть:
- одиночными,
- множественными,
- сочетанными, т.е. с повреждением нескольких жизненно важных образований, но в одной анатомической области (сочетанные ранения могут быть множественными).

Заживление как острых, так и хронических ран происходит в результате одних и тех же процессов, которые традиционно подразделяются на три фазы:

1)воспаления;
2)регенерации;
3)эпителизации и реорганизации рубца.

(М.И. Кузин, Б.М. Костючонок, 1990)

Хотя это деление искусственное, оно отражает хронологическую последовательность событий, характеризующих процесс раневого заживления.

В 1-й **фазе раневого процесса** превалирует *реакция на повреждение тканей*:

- вазоконстрикция,
- отек,
- увеличение проницаемости капилляров,
- агрегация клеток крови,
- миграция лейкоцитов,

и *гемостатическая реакция*, локализующая воспаление в пределах поврежденных тканей.

Эти процессы тесно взаимосвязаны, опосредованы активацией *плазмокининовой системы, активных аминов, полипептидов, протеаз, простогландинов*.

Вследствие нарушений микроциркуляции в ране развивается *тканевая гипоксия*, первичный, а затем и вторичный тканевой *ацидоз*, *нарушения кислотно-щелочного равновесия*, *дисагрегация* и *деполимеризация основного вещества* соединительной ткани и *распад коллагена*.

Параллельно этим изменениям под воздействием медиаторов воспаления происходит *миграция клеток* в область раны. Нарастание клеточной реакции означает начало периода очищения раны и отторжения нежизнеспособных тканей.

Первоначально в ране преобладают *полиморфно-ядерные лейкоциты*, при нарастании ацидоза происходит их смена на *моноцитарные клетки*, которые являются предшественниками более мощных *фагоцитов-макрофагов*.

Разрушение фагоцитов ведет к освобождению *перекиси водорода*, *гидролаз*, *протеаз* и других *протеолитических ферментов*, участвующих в процессе расплавления тканей.

При небольшом количестве нежизнеспособных тканей, микробов и инородных тел, фагоцитоз и протеолиз обеспечивают быстрое очищение раны от нежизнеспособных тканей и **переход во** 2**-ю фазу раневого процесса** — фазу регенерации.

Клинически это совпадает *с началом развития грануляционной ткани*

-уменьшением числа нейтрофилов и макрофагов,

- увеличением их способности к завершенному фагоцитозу

- увеличением клеток молодой соединительной ткани.

Развитие грануляционной ткани, новообразование капилляров и фибробластов идет параллельно с интенсивным образованием коллагена, волокна которого стабилизируются полиме-ризованными мукополисахаридами межуточного вещества соединительной ткани.

Фибробласты и образуемые ими коллагеновые волокна способствуют развитию феномена *раневой контракции*, заключающегося в равномерном концентрическом уменьшении площади раны за счет сближения ее краев. *Контракция наиболее выражена* при локализации ран на спине, ягодицах, передней брюшной стенке.

Параллельно с созреванием грануляций происходит эпителизация, степень которой обусловлена состоянием тканей раны.

Синхронизация процесса эпителизации и созревание грануляционной ткани является важнейшим условием нормального течения заживления раны.

3-я фаза — реорганизации рубца — характеризуется в основном уменьшением числа фибробластов, снижением активности ферментов, упорядочением и перестройкой коллагеновых волокон под воздействием коллагеназы нарастающего эпителия.

Однако все эти изменения происходят лишь при *неосложненном раневом процессе и небольшой по площади ране*.

Как правило, наибольшие трудности возникают при лечении обширных ран с осложненным раневым процессом.

К осложнениям раневого процесса относятся:

- затяжное течение первой фазы раневого процесса;
- нагноение в ране;
- дальнейшее распространение;
- воспалительных изменений;
- вторичные некрозы;
- хроническое воспаление;
- отсутствие репаративных изменений;
- образование келлоидов.

Все эти нарушения связаны с

- многочисленными особенностями конкретного больного,
- наличием сопутствующих заболеваний
- их тяжестью,
- нарушениями иммунитета,
- механизмами возникновения раны,
- наличием бактериального загрязнения раны
- способами лечения.

Клинические признаки

Клинические признаки течения раневого процесса достаточно точно отражают характер происходящих изменений, но всегда имеют субъективную оценку и являются поздними симптомами изменений в ране, однако они могут служить для приблизительной ориентировки в стадии раневого процесса.

Оценка 1-й фазы раневого процесса, как правило, не вызывает затруднений в связи с наличием *воспалительных изменений в ране и нежизнеспособных тканей*. Практическое значение имеет диагностика завершения 1-й фазы, то есть момент ее очищения и начала 2-й фазы, когда возможны конкретные действия по закрытию раны.

Клиническими симптомами очищения раны и готовности ее к закрытию являются:

- отсутствие воспалительных изменений в ране и окружающих тканях (отсутствуют отек мягких тканей, локальная гипертермия, гиперемия кожи);
- отсутствие некрозов и нежизнеспособных тканей на поверхности и в глубоких слоях раны;
- незначительное количество экссудата (серозного характера);
- раневая поверхность покрыта грануляционной тканью (грануляции не отечные, мелкозернистые, ярко-красного цвета);
- выраженная краевая и или островковая эпителизация.

Клиническими признаками нарушений возникающих в 3-е фазе раневого процесса является - образование грубых рубцов и келоидов.

Основой этих изменений является нарушение процесса образования гладкой эластичной соединительной ткани, вместо которой образуется грубая волокнистая соединительная ткань воспалительного происхождения, то есть *в глубине тканей не ликвидирована причина воспаления*, связанная либо с заживлением раны вторичным натяжением, либо с нарушением крово- и лимфообращения в процессе реорганизации рубца.

Грубый коллоидный рубец

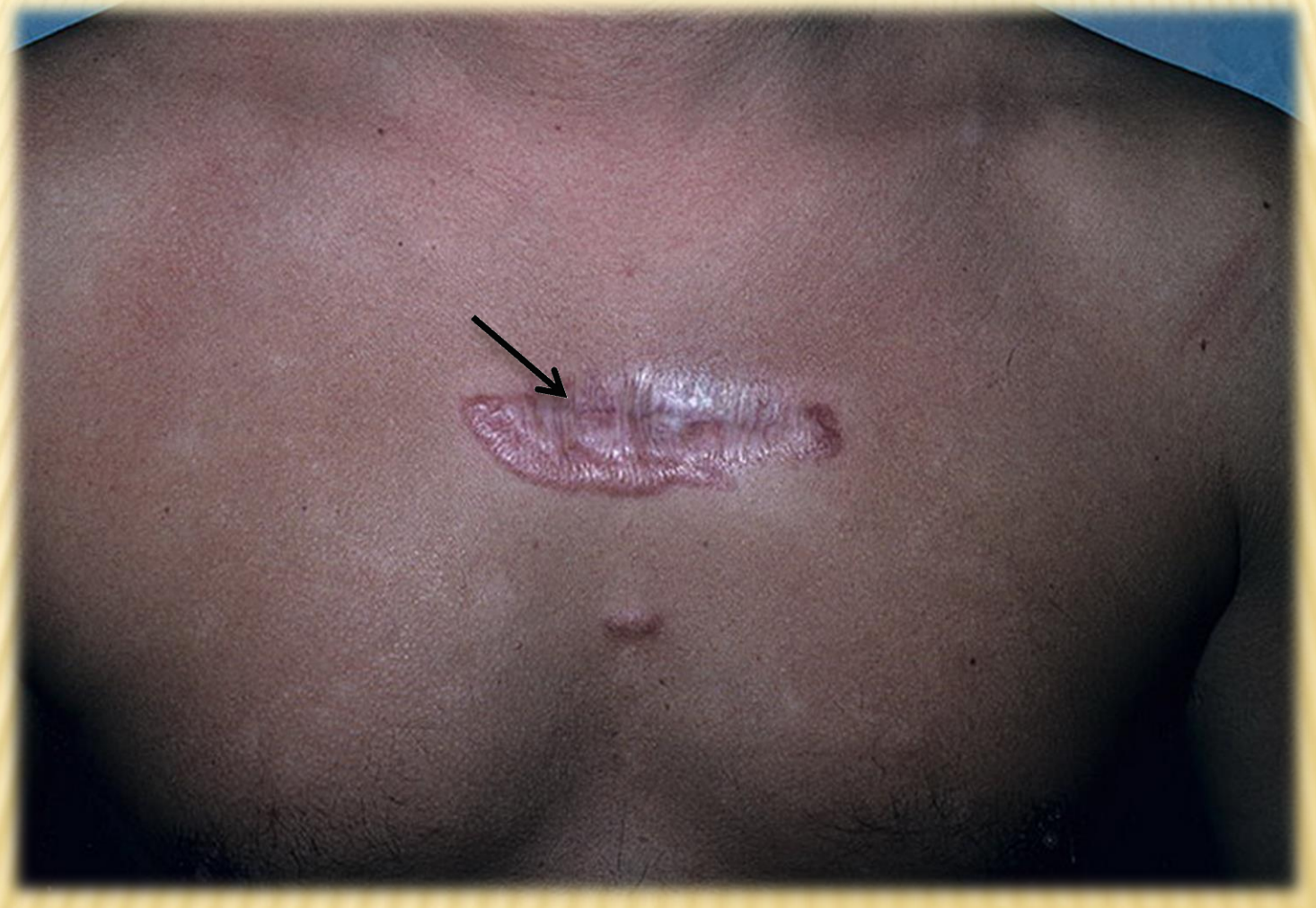

Если раневая поверхность превышает 500 $см^2$, то изменения гомеостаза, возникающее в результате потерь с раневой поверхности, и интоксикация требуют коррекции этих показателей.

Раны площадью 800—1000 $см^2$ и более требуют постоянной интенсивной терапии.

Таким образом, **площадь раны** в значительной степени определяет лечебную тактику и показания к интенсивной терапии.

При обычном физикальном обследовании пациента с обширной раной, даже в отсутствие достаточно информативных данных современных методов обследования можно не только поставить достаточно точный диагноз, но и решить многие тактические вопросы и наметить план дальнейшего обследовании:

Состояние сознания и адекватное поведение в значительной степени определяется наличием или отсутствием гнойной интоксикации или сопутствующим поражением центральной нервной системы.

При обширной травме достаточно часто возникает **интоксикационный делирий,** как результат печеночной недостаточности.

Общий осмотр пациентов при наличии обширной раны не менее информативен, чем осмотр самой раны.

При внешнем осмотре можно выявить признаки истощения:

• бледности или гиперпигментацию кожи вследствие длительной гнойной интоксикации или надпочечниковой недостаточности,
• наличие пастозности или отеков вследствие сердечной или почечной недостаточности,
• нарушение подвижности в суставах или артриты как проявление гнойной интоксикации или метастатического поражения при развитии сепсиса, пролежни, связанные с длительным тяжелым общим состоянием больного или недостаточным уходом.

Исследование лимфоузлов, кроме диагностики гнойного поражения лимфоузлов или аденофлегмоны, требует исключить системные заболевания соединительной ткани и туберкулезное поражение при их системном увеличении, а регионарные лимфоузлы могут быть увеличенными как следствие распространения инфекции из гнойного очага.

При исследовании легких необходимо уточнить частоту дыхания больного и характерные жалобы, т.к. одышка не только выявляет тяжесть гнойной интоксикации, но и указывает на возможное развитие осложнений в ране с вовлечением системы дыхания.

Среди осложнений, связанных с поражением легкого при обширных ранах, наиболее частыми являются *пневмонии и эмпиемы плевры*.

Изучение гемодинамики и функции сердечнососудистой системы при лечении ран одна из наиболее важных задач.

У пациентов с обширными ранами, особенно при сопутствующей лихорадке, пульс учащен. Учащение пульса может быть связано не только с *гнойно-резорбтивной лихорадкой* но и с наличием *инфекционно-токсического миокардита(часто* сопутствует тяжелой гнойной инфекции, а в 80% случаев возникает при сепсисе).

Учащение пульса, может быть связано и с сопутствующим заболеванием, например с перенесенным инфарктом миокарда или с хронической ишемической болезнью сердца с признаками декомпенсации кровообращения.

В процессе **клинического обследования органов брюшной полости** при обширных ранах необходимо обращать внимание на увеличение печени и селезенки.

Увеличение печени может свидетельствовать о нарушении гемодинамики вследствие сердечной недостаточности или на фоне сердечной недостаточности и интоксикации, о чрезмерной по объему инфузионной терапии.

Клинические симптомы поражения почек при обширных ранах встречаются довольно часто.

Причиной поражения почек являются не только гнойная интоксикация, которая в зависимости от ее степени может сопровождаться олигурией и анурией. При оценке деятельности почек необходимо учитывать анамнестические данные; при синдроме раздавливания или позиционного сдавления обычно возникает миоглобинурия, при которой развивается анурия.

Стрессовые ситуации предъявляют повышенные требования и к **эндокринной системе** (декомпенсация диабета, тиреотоксикоз, повышенные требования к системе гипофиз — кора надпочечников).

Лабораторная диагностика раневого процесса

Метод «раневых отпечатков»

Для цитологического исследования ран по методу М. П. Покровской и М. С. Макарова необходимо предварительное изготовление препаратов-отпечатков. С этой целью используют обычные предметные стекла(хранятся в банке со спиртом).

Перед изготовлением препарата стекло извлекается стерильным пинцетом из банки и тотчас же прожигается над пламенем спиртовой горелки (то есть предметное стекло дважды дезинфицируется). Теплое стекло теперь может быть использовано для приготовления препарата-отпечатка из раневой поверхности.

С поверхности раны при помощи стерильного ватного шарика предварительно снимается гной (но не верхний лейкоцитарный слой). Удерживая стекло, противоположным концом его последовательно прикасаются к тому месту раны, которое подлежит исследованию. После этого на стекле остаются отпечатки приставших к нему клеток.

На поверхности стекла указываются фамилия больного, дата, номер препарата и т. д. Надпись делается карандашом.

Препарат фиксируют и красят, смотрят под микроскопом.

Формально выделено 6 типов отпечатков:

- дегенеративный,
- дегенеративно-воспалительный,
- воспалительный,
- воспалительно-регенераторный,
- регенераторно-воспалительный ,
- регенераторный.

Первые 3 типа отражают, как правило, 1-ю фазу раневого процесса, а оставшиеся типы отпечатков 2-й фазы раневого процесса, от начала очищения раны до ее полного очищения, тоесть когда закрытие раны швами или кожной пластикой принципиально возможно

Одним из наиболее важных и информативных критериев является **микробиологическая характеристика** качественного состава микрофлоры и количественного содержания микробных тел в грамме ткани (мягкие ткани, кости, костный мозг, экссудат).

Изучение качественного состава микрофлоры позволяет получить информацию и составить представление о давности патологического процесса. Например, *монокультуры стафилококка* или *стрептококка* характерны для *первично гнойных ран*, а *вторичное бактериальное загрязнение*, то есть *смешанная грамположительная и грамотрицательная микрофлора*, косвенно указывает на давность процесса или наличие госпитальной инфекции.

С другой стороны, смена смешанной микрофлоры на монокультуры в посеве из раны указывает на положительные сдвиги в течении раневого процесса.

Выделение чистых культур микроорганизмов и изучение чувствительности к антибиотикам позволяет проводить целенаправленную антибактериальную терапию.

Биохимическую характеристику течения раневого процесса дополняет метод **исследования показателей тканевого гемостаза грануляционной ткани**, смысл которого заключается в исследовании показателей коагулограммы донорской крови, в которую в последующем добавляют экстракт биопсированного кусочка тканей из раны.

Повторное исследование тех же показателей коагулограммы после добавления экссудата в значительной степени помогает ориентироваться в стадии раневого процесса.

При исследовании определяют:

- фибринолитическую активность сыворотки крови,
- время рекальцификации,
- свободный гепарин,
- тромбиновое время,
- активность фибриназы,
- продукты деградации фибрина и фибриногена(ПДФ).

Для первой фазы раневого процесса, когда в ране преобладают воспалительные изменения и микробная обсемененность достаточно высокая, характерны следующие изменения:

- высокое содержание фибриногена,
- высокая фибринолитическая активность,
- удлинение сроков рекальцификации,
- высокое содержание свободного гепарина,
- увеличенное тромбиновое время,
- снижение активности фибриназы,
- увеличение содержания продуктом деградации фибрина и фибриногена,

то есть снижение свертывающего потенциала крови.

По мере очищения раны эти показатели закономерно меняются и свидетельствуют о повышении свертывающего потенциала крови и преобладании активности репаративных процессов:

- снижается фибринолитическая активность,
- укорачивается время рекальцификации,
- нормализуется содержание свободного гепарина и тромбиновое время,
- значительно увеличивается активность фибриназы
- нормализуется содержание продуктов деградации фибрина и фибриногена

Степень воспалительных изменений в ране можно оценить по данным **исследования неспецифической люминалозависимой хемилюминесценции лейкоцитов (СПХЛ).**

Смысл этого исследования сводится к оценке интенсивности выделения перекиси водорода фагоцитами, участвующими в реализации воспалительной реакции, то есть чем больше люминесценция, обусловленная выделением перекиси водорода, тем активнее происходит воспалительная реакция.

Точная диагностика стадии раневого процесса необходима прежде всего для определения тактики хирургического лечения.

Комплексная оценка этих показателей позволяет точно определить стадию раневого процесса, наличие и характер осложнений, однако немаловажное значение имеет и оценка общего состояния больного: наличие достаточного уровня общего белка, активности ферментов и содержания микроэлементов в сыворотке крови.

Спасибо за внимание!