МІНІСТЕРСТВО ОХОРОНИ ЗДОРОВ'Я УКРАЇНИ
ХАРКІВСЬКИЙ ДЕРЖАВНИЙ МЕДИЧНИЙ УНІВЕРСИТЕТ

ПЕЛИПЕНКО ЛАРИСА БОРИСІВНА

УДК 611.37-018.7

ПРОСТОРОВА ОРГАНІЗАЦІЯ ЕПІТЕЛІАЛЬНИХ КОМПЛЕКСІВ ТА СУДИН ГЕМОМІКРОЦИРКУЛЯТОРНОГО РУСЛА В МЕЖАХ ДОЛЬОК ПІДШЛУНКОВОЇ ЗАЛОЗИ ЛЮДИНИ

14.03.01 – нормальна анатомія

Автореферат

дисертації на здобуття наукового ступеня

кандидата медичних наук

ХАРКІВ - 1998

Дисертацією є рукопис.

Робота виконана в Українській медичній стоматологічній академії Міністерства охорони здоров'я України

Науковий керівник – доктор медичних наук професор

Костиленко Юрій Петрович,

завідувач кафедри анатомії людини

Української медичної стоматологічної Академії

Офіційні опоненти:

– доктор медичних наук, професор Ковешніков Володимир Георгійович, зав. каф. анатомії людини Луганського медичного університету МОЗ України;

– доктор медичних наук, професор Волошин Микола Анатолійович, зав. каф. анатомії людини Запорізького медичного університету МОЗ України.

Провідна установа: Дніпропетровська державна медична академія.

Захист відбудеться 28 травня 1998 р. об 11 годині

на засіданні спеціалізованої вченої ради Д 64.600.03 при

Харківському державному медичному університеті (310022, м.Харків-22, просп. Леніна, 4).

З дисертацією можна ознайомитись у бібліотеці Харківського державного медичного університету (310022, м.Харків-22, . просп.Леніна 4).

Автореферат розісланий 28 квітня 1998р.

Вчений секретар

спеціалізованої вченої ради_____ Жубрікова Л.О.

ЗАГАЛЬНА ХАРАКТЕРИСТИКА РОБОТИ

Актуальність проблеми. Різні за етіопатогенезом захворювання підшлункової залози складають серйозну проблему в гастроентерології, про що свідчать статистичні дані, згідно з якими серед хворих гастроентерологічного профілю на їхню частку припадає 31,7% (Соколов В.Н., Цыбирнэ К.А., 1978; Богер М.М., 1984). Поряд з цим на особливу увагу заслуговують всілякі розлади функції підшлункової залози, яка надзвичайно тонко реагує на найменші зміни фізіологічного режиму інших органів травної системи та характеру дієти (Шелагуров А.А., 1967; Рафес Ю.А., Крышень П.Ф., 1974; Богер М.М., 1984; Скуя Н.А., 1986). Очевидним є те, що досягнення бажаного результату при лікуванні людей, що страждають на захворювання підшлункової залози, багато в чому залежить від врахування всебічних структурно-функціональних показників норми, без знання яких неможливо скласти чітке уявлення про сутність того чи іншого патологічного процесу.

Згідно з даними літератури, вивчення підшлункової залози має довгу історію, завдяки чому в наш час наука має в розпорядженні розмаїття фактичних даних та уявлень, які можуть створити ілюзію всебічного і повного знання про цей орган (Козырь П.К., 1969; Крутикова И.Ф., 1971; Пермяков П.К. з співавт., 1974; Яглов В.В., 1978; Сапин М.Р., Вагнер В.Г., 1981; Яглов В.В. з співавт., 1985; Дюбенко К.А., 1988).

Одначе, до сьогодні залишаються практично не вивченими закономірності тривимірної організації різнохарактерних тканинних компонентів, що являють собою той структурний базис, який забезпечує механізми функціонування підшлункової залози.

В наш час розв'язання цієї проблеми можливе в контексті сучасного уявлення про структурно-функціональні одиниці, яке припускає визначення в органі найбільш крайнього, елементарного рівня організації тканинних структур, в конструкції якого втілена функціональна сутність даного органа. Інакше кажучи, під структурно-функціональними одиницями розуміють мікроанатомічний комплекс тканинних структур, який в цілісності своїй є якісно еквівалентним функціональній специфіці органа.

Принципово важливою умовою є необхідність урахування сукупності обслуговуючих структур (кровоносні та лімфатичні мікросудини, сполучнотканинні й нервові елементи), які забезпечують нормальне функціонування всього мікрокомплексу.

З цієї точки зору одержання необхідної інформації про принцип структурного забезпечення екзокринної функції підшлункової залози має зводитися до проведення стереоморфологічного аналізу даного

Положення, що виносяться на захист:

1. З точки зору ієрархічної організації в підшлунковій залозі людини виділені:

а) ацинуси - кінцеві асоціації секреторних гландулоцитів, згрупованих довкола епітеліальної стінки вставочної протоки;

б) поліацинарні одиниці - певні групи ацинусів, вставочні протоки яких об'єднані короткою проміжною протокою;

в) аденомери - субдолькові одиниці, що включають в себе групу поліацинарних одиниць, об'єднаних спільною внутрішньодольковою протокою;

г) дольки - структури модульного типу, які складаються з кількох аденомерів, внутрішньодолькові протоки яких об'єднані однією загальнодольковою протокою.

2. Кровоносні мікросудини, що здійснюють доставку крові до дольок та її розподіл серед тканинних структур індивідуальної дольки (артеріоли і прекапіляри) локалізуються переважно в міждолькових сполучнотканинних перегородках (периферичні зони індивідуальної дольки), тоді як ємнісні мікросудини (збиральні й колекторні венули), що відводять кров від дольки, знаходяться коло загальнодолькових проток, утворюючи навколо них густі венулярні сплетіння.

3. Обмінні кровоносні мікросудини (капіляри та посткапілярні венули) розосереджені всередині дольок серед епітеліальних структур, займаючи місця у певних відсіках внутрішньодолькового інтерстицію. При цьому "істинні" капіляри, стінки яких утворені нефенестрованими ендотеліальними клітинами, розташовані в міжацинарному інтерстиції, утворюючи сплетіння, окремі петлі якого знаходяться між ацинусами на рівній віддалі одна від одної, таким чином, що один капіляр бере участь разом з іншими в кровопостачанні двох чи трьох ацинусів.

4. Найістотнішою закономірністю для підшлункової залози є суворі межові співвідношення між внутрішньодольковими протоками та посткапілярними венулами, які знаходяться в найбільш широких та гідратованих вузлових відсіках внутрішньодолькового інтерстицію. Стінка їхня відрізняється від інших мікросудин капілярного типу підвищеною гідравлічною провідністю, оскільки вона утворена фенестрованим ендотелієм.

Впровадження. Одержані в результаті досліджень дані про стереоморфологію епітеліальних комплексів та судин гемомікроциркуляторного русла підшлункової залози новонародженого та дорослої людини використовуються в учбовому процесі на кафедрах анатомії людини, гістології та ембріології людини, нормальної фізіології,

патологічної анатомії, а також на кафедрі внутрішніх хвороб Української медичної стоматологічної академії.

Особистий внесок здобувача. Всі положення, які виносяться на захист, розроблені автором самостійно.

Апробація результатів дисертації. Основні положення дисертації доповідалися і обговорені на:

1. 3-м Конгрессе Международной ассоциации морфологов (г. Тверь, 1996).
2. Науковій конференції: "Актуальні питання морфогенезу" м. Чернівці, 1996).
3. Параді "Наукові читання. Гістологія - як науково-практичний базис у підготовці лікарських кадрів", присвяченій 130-річчю з дня заснування кафедри гістології ХДМУ (м. Харків, 1997).
4. Міжнародній конференції: "Фізіологія та патологія імунітету, гомеостазу та перекисного окислення ліпідів" (м.Полтава, 1997).

Публікації. Основні положення і висновки дисертаційної роботи викладено у 7 друкованих працях.

Об'єм і структура дисертації. Робота викладена на 202 сторінках машинопису, містить 59 рисунків (мікрофотографій). Включає вступ, огляд літератури, опис матеріалу й методів дослідження, результати власних досліджень, їх аналіз та обговорення, висновки, покажчик літератури. Список використаної літератури складається з 239 найменувань, з них 158 праці вітчизняних та 81 іноземних авторів.

МАТЕРІАЛ І МЕТОДИ ДОСЛІДЖЕННЯ.

Матеріалом дослідження послужили 10 препаратів підшлункової залози людей зрілого віку I періоду (від 22 до 35 років) і 10 препаратів підшлункової залози новонароджених, які померли від причин, не пов'язаних із захворюваннями шлунково-кишечного тракту і не мали їх у анамнезі.

Матеріал фіксували в 4% розчині глютарового альдегіду на фосфатному буфері при pH 7,4 і вміщували в ЕПОН-812 згідно з вимогами, що ставляться в електронній мікроскопії (Карупу В.Я., 1984).

Серійні напівтонкі зрізи одержували на ротаційному мікротомі МПС-2, оснащеному спеціальною приставкою, що дозволяє надійно фіксувати скляні ножі (Костиленко Ю.П. з співавт., 1976) і використовували з метою виготовлення об'ємних моделей методом багатошарової пластичної реконструкції для здійснення стереологічного аналізу епітеліальних комплексів та судин гемомікроциркуляторного русла підшлункової залози.

Матеріалом для виготовлення пластичних моделей служили стандартні, з достатньою прозорістю, пластинки зуботехнічного воску завтовшки 2 мм, які мали необхідну міцність та пластичність (Костиленко Ю.П., 1980).

На основі серійних напівтонких зрізів методом двовимірної фотореконструкції були виготовлені мікрофотокарти (об'єктив х 20, окуляр х 8), які використовували для всебічного гістологічного та морфометричного аналізу. Статистична обробка одержаних результатів проводилась у відповідності з загальноприйнятими методами (Гублер Е.В., Генкин А.А., 1973; Гублер Е.В., 1978; Лакин Г.Ф., 1980).

Ультратонкі зрізи одержано на ультратомах УМТП-7 та LKB-III методом прицільного мікротомування. Контрастування тканини в зрізах проводили спочатку в насиченому розчині уранілацетату (Stempak J.S., Ward R.T., 1964), а потім - цитратом свинцю за Reynolds E.S. (1963). Вивчення й фотографування об'єктів здійснювалось на електронному мікроскопі ПЕМ-100 при прискорюючих напругах 75кВ.

РЕЗУЛЬТАТИ ДОСЛІДЖЕННЯ ТА ЇХ АНАЛІЗ.

Одержані нами результати в основному узгоджуються з даними літератури (Крутикова И.Ф., 1971; Донскова М.А., 1974; Андрейцев А.Н. с співавт., 1975; Wormsley K.G., 1978; Богер М.М., 1984; Самодуров А.С., 1986; Скуя Н.А., 1986; Железнов П.М., 1995), що підшлункова залоза людини за цілим рядом цитологічних та гістологічних ознак, а також за сукупною множиною епітеліальних структур, що входять до її складу (ацинуси, вставочні, проміжні, внутрішньодолькові та загальнодолькові протоки), належить до складних розгалужених утворів, що виробляють секрет білкового характеру.

В процесі дослідження було підтверджено, що стінки кінцевих відділів підшлункової залози утворені шаром високоспеціалізованих клітин, що виробляють білковий секрет. За своєю загальною ультраструктурною організацією вони істотно нічим не відрізняються від інших клітин з подібним типом секреції докладний опис яких представлений в літературі (Hendeler H., 1964; Пермяков Н.К. с співавт., 1973; Елецкий Ю.К., Яглов В.В., 1976; Jacobson E.D., 1977; Хем А., Кормак Д., 1983).

При вивченні серійних напівтонких зрізів було встановлено, що підшлункова залоза людини являє собою складну багаторівневу полімерну функціональну систему, що складається з однотипних, за своєю внутрішньою будовою, структурних формацій, які чітко виділяються у вигляді окремих скупчень епітеліальних комплексів, розділених між собою

добре вираженими прошарками пухкої волокнистої сполучної тканини і відомих під назвою дольок. Будова кожної дольки зокрема втілює в себе не тільки екзокринну, але й ендокринну функції, оскільки в товщі її серед екзокринних кінцевих відділів знаходяться елементи інсулярного апарату.

Екзокринна частина займає основний об'єм дольки і являє собою складний багаторівневий комплекс, що складається з просторово впорядкованих залозистих структур, серед яких виділяються кінцеві відділи та вивідні протоки.

Проведений нами структурний декомпозиційний аналіз дозволив внести ясність у питання про характер розгалуженої системи епітеліальних трубок, що здійснюють відтік секрету, котрий виробляється ацинарними структурами індивідуальної залозистої дольки. Згідно з нашими даними, ця система включає в себе такі утвори:

1. Вставочні протоки. Під вставочною протокою розуміють залозисту трубку, що здійснює відтік секрету від одного ацинуса.

2. Проміжні протоки. Зокрема під цією назвою виділяється коротка залозиста трубка, що здійснює відтік секрету від мінімальної групи (від 2 до 4) ацинусів.

3. Внутрішньодолькові (покреслені) протоки. Окрема внутрішньодолькова протока являє собою відносно довгу епітеліальну трубку, що здійснює відтік секрету від кількох ацинарних груп, які складають субдолькову одиницю.

4. Загальнодолькова протока. Розглядається як колекторна залозиста трубка для всієї сукупності секретуючих структур окремої дольки. Із загальнодолькової протоки секрет відтікає в більшу міждолькову протоку, що збирає секрет від деякої сукупності дольок.

Враховуючи характер просторової організації кінцевих відділів - ацинусів та їхні зв'язки з вивідними протоками, видається можливим виділити в дольці кілька рівнів структурної організації. До них ми відносимо:

1. Ацинус. Під цією назвою розуміється кінцева асоціація секреторних гландулоцитів, які згруповані довкола епітеліальної стінки вставочної протоки таким чином, що остання неначе впинається на деяку глибину всередину ацинуса.

2. Поліацинарна одиниця. Це поняття пропонується з метою виділення групи ацинусів, вставочні протоки яких об'єднані однією спільною для них проміжною протокою.

3. Аденомер. Під цією назвою слід розуміти субдолькову одиницю, що включає в себе групу поліацинарних одиниць, об'єднаних однією внутрішньодольковою протокою.

4. Долька. Чітко відмежована сполучнотканинними прошарками від маси собі подібних, структура модульного типу, яка складається з кількох аденомерів, внутрішньодолькові протоки яких об'єднані однією загальнодольковою протокою.

Введення поняття про структурно-функціональну одиницю припускає не тільки можливість відносної функціональної автономії останньої, але й зміну рівня секреторної активності органа в цілому, завдяки включенню в специфічну діяльність різного числа структурно-функціональних одиниць.

Деякі дані, наведені в літературі (Елецкий Ю.К., Зорина О.М., 1973; Пермяков Н.К. с співавт., 1974; Jacobson E.D., 1977) дозволяють казати про те, що специфічна функція підшлункової залози здійснюється в результаті надходження до секреторних клітин вихідних продуктів, синтезу з них високомолекулярних речовин, накопичення їх в цитоплазмі у вигляді секреторних гранул і виведення секреторних продуктів з клітин в просвіт ацинусів, а потім у вивідні протоки залози. Рівень та специфіка секреторної діяльності залози безпосередньо зв'язані з підтриманням динамічної сталості того внутрішнього середовища, що оточує залозисті елементи органа. Як це середовище, в наш час розглядають рідке середовище (аморфну речовину) пухкої волокнистої сполучної тканини (інтерстицій). Саме вона опосередковує транспорт рідини та розчинених в ній речовин між кров'ю та секреторними клітинами залози (Романов И.Н., 1980; Караганов Я.Л. с співавт., 1982).

Відомо, що пухка сполучна тканина має високу гідравлічну проникність і, отже, не чинить істотного опору переміщенню розчинів (Intaglietta H., 1977). В підшлунковій залозі людини індивідуальні залозисті дольки відділені одна від одної міждольковими сполучнотканинними прошарками, в товщі яких розташовуються артеріальні та венозні мікросудини, за діаметром відповідні артеріолам та венулам, а також лімфатичні мікросудини. Від міждолькових сполучнотканинних перегородок всередину дольок відходять тонкі відроги, заповнені інтерстиціальним гелем і волокнистими елементами. За допомогою методу реконструкції вдалося показати, що внутрішньодольковий інтерстицій нагадує складно розгалужений лабіринт, що має локальні розширення і зв'язуючі їх надзвичайно вузькі щілини. Розширення, як правило, розташовуються між трьома чи чотирма суміжними ацинусами, тому мають на поперечних зрізах трикутну або ромбовидну форму. Вузькі щілини спостерігаються між суміжними, тісно прилягаючими одне до одного кінцевими відділами залоз. В розширених зонах інтерстицію, виділених нами під назвою "вузлових інтерстиціальних відсіків",

розташовуються кровоносні мікросудини, що супроводяться термінальними нервовими провідниками, та тіла фібробластів, які мають відносно довгі периферичні відростки, що проникають вглиб вузьких міжацинарних щілин.

Заслуговує на особливу увагу той факт, що найширші "вузлові інтерстиціальні відсіки" розташовуються навколо внутрішньодолькових та загальнодолькових вивідних проток, поряд з котрими знаходяться посткапілярні та збиральні венули.

Тісна топографічна близькість цих утворів, ймовірно, не випадкова і повинна знайти відповідне функціональне пояснення. На нашу думку, є підстави припускати, що така близькість може стосуватися евакуації рідини з інтерстиціального простору та просуванню секрету по вивідних протоках. Доказом цього може служити той факт, що посткапілярні венули мають фенестрований ендотелій і, отже, мають високу гідравлічну провідність. З літератури відомо, що коефіцієнт фільтрації рідини через фенестрований ендотелій у 20 разів перевищує гідравлічну провідність стінки обмінних мікросудин з неперервним ендотелієм (Zwietach B.W. et al., 1980). На цій основі є логічним припустити, що зони інтерстицію, які прилягають до посткапілярних венул, характеризуються високим ступенем гідратації. В свою чергу, висока гідратація інтерстицію припускає наявність в ньому підвищеного гідростатичного тиску, що переміщує рідину на істотну відстань.

В літературі існує певна точка зору з питання про структурну організацію шляхів, що здійснюють кровопостачання індивідуальної дольки підшлункової залози. Згідно з даною точкою зору, підшлункова залоза розглядається як орган, секреторна й судинна системи якого тісно взаємодіють між собою: вивідна система охоплюється судинними розгалуженнями, в яких основні венозні стволи розташовані більш поверхнево за артеріальні, а їхні розгалуження трьох, чотирьох і більше порядків пронизують підшлункову залозу в різних напрямках, створюючи артеріо-венозний кістяк органа (Розенман С.З., 1974).

Проведене Г.А.Алимовым і А.М.Лихачёвой (1978) морфологічне вивчення ендотеліальної трубки периацинарних та колопротокових капілярів підшлункової залози миші в умовах відносного спокою дозволило припустити, що колопротокові капіляри виявляються ширшими від периацинарних, оскільки в цьому стані органа діаметр протоки є мінімальним через низький рівень виділення панкреатичного соку через них. А при вивченні структурних змін ендотеліальної трубки цих же капілярів підшлункової залози в ході умовно-рефлекторної фази активності органа було визначено, що принциповий план будови ендотеліальної

вистилки колопротокових кровоносних капілярів підшлункової залози як у стані відносного спокою, так і в умовно-рефлекторній фазі функціонування органа, однаковий. Припускається, що спостережені зміни розмірів ендотеліальної трубки колопротокових кровоносних капілярів в ході умовно-рефлекторної фази діяльності підшлункової залози пов'язані з втратою рідини за рахунок фільтрації з просвіту капілярного русла в інтерстицій (Алимов Г.А., Лихачева Л.М., 1978).

Згідно з даними, одержаними В.В.Ягловым з співавторами (1985), при вивченні структурної організації мікроциркуляторного русла підшлункової залози кішки, артерії, що входять у залозу, діляться до 4-5 порядків і гілки останнього порядку проходять між дольками, а від них до дольок відходять артеріоли, що мають в дольках прямолінійний хід і діляться на 2-4 прекапілярні артеріоли. Нами було виявлено, що в свою чергу, в межах панкреатичних острівців артеріоли розпадаються на капіляри, що утворюють в острівцях судинні клубочки, а потім за допомогою венозної мікросудини кров відводиться безпосередньо в більші збиральні венули, або ж посткапіляри острівця, з'єднуються з посткапілярами екзокринної частини залози. В результаті злиття посткапілярних венул утворюється внутрішньодолькова збиральна венула, що впадає в міждолькову венозну сітку (рис.5.1).

На особливу увагу заслуговує питання про наявність в підшлунковій залозі артеріо-венулярних анастомозів та їхню роль у функції підшлункової залози. Згідно з точкою зору К.А.Дюбенко (1988), гемомікроциркуляторне русло підшлункової залози включає до свого складу всі шість ланок (артеріоли, прекапілярні артеріоли, капіляри, посткапіляри, венули), а також артеріоло-венулярні анастомози, що є одним з елементів структурної основи місцевої інтраорганної регуляції крові.

Завдяки комбінації методів наповнення кровоносних судин барвниковими масами, багатошарової графічної реконструкції, а також вивченню корозійних препаратів з допомогою скануючого електронного мікроскопа Ю.П.Костиленко (1980, 1984), вивчаючи конструкцію мікроциркуляторного русла піднебінних слинних залоз пацюка встановив, що кровопостачання даних залоз здійснюється на основі концентрично-радіальної форми організації судин, що дозволяє виділити окремі мікросудинні модулі. При такій формі організації гемомікроциркуляторного русла доставка крові та її розподіл серед залозистої тканини здійснюється з боку кінцевих відділів, а не по ходу вивідних проток залози. При цьому в межах індивідуального модуля прекапілярні артеріоли проходять по міждольковим сполучно-тканинних прошарках по напрямку до центру, де розташовується збиральна венула.

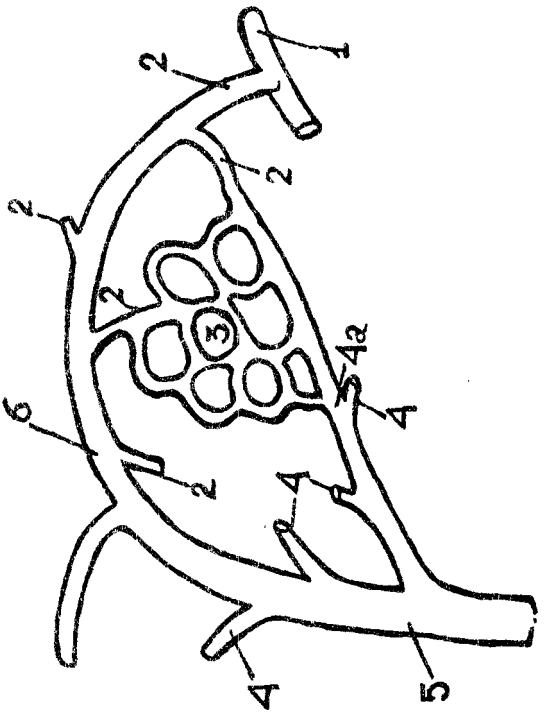

Рис. 5.1. Схема, що ілюструє дислокацію інсулярних мікросудин в гемомікроциркуляторному руслі окремої дольки підшлункової залози.
1 – артеріола; 2 – прекапіляри; 3 – інсулярна капілярна мережа;
4 – посткапіляри, що відводять кров від екзокринної частини залози;
4а – посткапіляр, що відводить кров від капілярної сітки острівця;
5 – збиральна венула; 6 – шлях вибіркового кровообігу.

Підшлункова залоза новонародженої та дорослої людини має чітко виражену дольчасту будову, хоч дольки в підшлунковій залозі новонародженого добре сформовані лише по периферії і мають досить незначні розміри (0,15 х 0,17 мм). В центральних відділах дольок підшлункової залози новонародженого переважає сполучнотканинна строма, відмічаються широкі міждолькові та внутрішньодолькові сполучнотканинні перегородки.

Наші дослідження свідчать, що за сукупністю морфологічних ознак, підшлункова залоза новонародженої людини належить до біфункціонального органу, що повністю склався і відрізняється від такого у дорослої людини деякими рисами, які відображають зміни, що виникли в результаті пристосованої перебудови з віком.

Конкретно ці зміни заключаються у відносному переважанні в дольці підшлункової залози новонародженої людини об'єму інтерстиціального простору, розвиненішій сітці кровоносних мікросудин та меншій густині екзокринних клітин в кінцевих відділах, в зв'язку з чим останні розташовані в топологічному просторі індивідуальної дольки більш вільно.

В межах окремо взятої залозистої дольки, що складається з певної сукупності ацинусів і розгалуженої системи внутрішньодолькових проток, існує топографічно визначений взаємозв'язок між епітеліальними компонентами та функціональними сегментами гемомікроциркуляторного русла. Результати наших досліджень підтверджують той факт, що резистивні мікросудини (артеріоли, прекапілярні артеріоли) переважно знаходяться в міждолькових сполучнотканинних перегородках. На нашу думку, це може бути достатнім свідоцтвом того, що доставка крові до залозистих дольок здійснюється з боку кінцевих відділів, а не по ходу вивідних проток, оскільки перші займають, в основному, периферію дольки, а вивідні протоки розташовуються в її центрі, знаходячись в оточенні кінцевих відділів. Для "істинних" кровоносних капілярів місцем розташування виявляються прошарки пухкої волокнистої тканини, які собою, як правило, охоплюють три суміжних ацинуси. Інакше кажучи, для кровоносних капілярів характерним є відносно регулярне розосередження серед ацинусів. При цьому вони знаходяться між собою приблизно на рівній віддалі. Критерій товщини тканини в підшлунковій залозі у дорослої людини складає 80,62 ± 2,05 мкм, у новонародженого - 35,94 ± 0,56 мкм. Але до найбільш істотних закономірностей в епітеліально-судинних взаєминах належить строгий топологічний зв'язок внутрішньодолькових та загальнодолькових проток з емнісними кровоносними мікросудинами (посткапілярними та збиральними венулами). Нагадаймо, що в підшлунковій залозі до мікросудин з фенестрованим ендотелієм належать

постканілярні венули. Як відомо, дана морфологічна ознака (фенестрований ендотелій) свідчить про підвищену гідравлічну провідність їхньої стінки. Все це, в свою чергу, приводить нас до висновку, що в підшлунковій залозі до судин з підвищеною фільтраційною здатністю належать постканілярні венули, наповнення кров'ю котрих приводитиме до підвищення фільтрації плазми в інтерстиціальний простір, оточуючий внутрішньодолькові протоки. В свою чергу, підвищення фільтрації рідини з капілярів та постканілярних венул в інтерстицій повинне приводити до обводнення міжклітинної речовини, що оточує епітеліальні комплекси залозистої дольки, що має виражатися у збільшенні об'єму інтерстиціального простору.

Розглянемо коротко ймовірну послідовність подій, що відбуваються в цей час в кінцевих відділах залози, які є основним джерелом утворення специфічного секрету підшлункової залози людини. Очевидним є те, що рідина і розчинені речовини, необхідні для секреторної діяльності ацинарних гландулоцитів, надходять з "істинних" кровоносних капілярів до проміжної зони "вузлових інтерстиціальних відсіків" залозистих дольок. Звідси вони переміщуються в міжацинарні щілини. Якщо врахувати, що "істинні" кровоносні капіляри розосереджені серед ацинусів на рівній віддалі одне від одного, то рух інтерстиціальної рідини в залозистій дольці має складатися з ряду периацинарних зустрічних потоків. Далі, рідина та розчинені речовини повинні пройти базальну мембрану і потрапити в міжклітинні щілини в шарові секреторного епітелію. Спочатку, ймовірно, в шарові секреторного епітелію переважають процеси, пов'язані з трансмембранним переносом рідини та розчинених речовин в цитоплазму гландулоцитів для здійснення репаративних процесів та повного відновлення секреторної діяльності клітини.

До істотного уточнення деталей в структурній організації секреторного епітелію підшлункової залози людини, яке ми виносимо на обговорення, належать морфологічні факти, що свідчать про наявність у шарові залозистого епітелію складного за конфігурацією й неоднакового за шириною щілиноподібного простору, що служить, на нашу думку, як канали трансмурального (юкстацелюлярного) переміщення рідини. Мабуть, наявність цього міжклітинного простору є характерною особливістю не тільки підшлункової, але й слинних залоз, підтвердженням чого можуть служити результати досліджень Ю.П.Костиленко (1984), який досить докладно описав відповідні утвори в епітелії піднебінних слинних залоз. Автор акцентував увагу на тому, що секреторні клітини знаходяться між собою в таких взаємовідносинах, які дозволяють зберегти між ними вузькі щілини, що знаходяться між апікальними поверхнями клітин,

які автор виділяє під назвою щілин апроксимального контактування.

Примітним для них виявляється те, що обмежуючі їх плазматичні мембрани двох суміжних клітин не утворюють складок чи мікроворсинок. Крім того, коло апікального відділу вони закінчуються сліпо, оскільки тут знаходиться зона спеціалізованих структур, представлених десмосомами і апікально розташованими відносно них, щільними, оклюзійними з'єднаннями. В результаті цього, внутрішні просвіти залозистих трубок і щілини апроксимального контактування виявляються розділеними. За нашими спостереженнями, щільні контакти переривоються в місцях кутового сходження клітин, тобто там, де відбувається з'єднання, як правило, трьох клітин. Ці місця відповідають виявленим нами відносно значним і за шириною щілинам, які, починаючись від базальної мембрани, вільно відкриваються в ацинарні просвіти. Ці зони міжклітинного простору ми виділяємо під назвою "синтональних щілин", підкреслюючи цим, що вони знаходяться в ділянці кутового з'єднання клітин. На відміну від апроксимального контактування клітин, вони мають складнішу просторову конфігурацію, через наявність в них великої кількості мікроворсинок чи складок, які утворюються за рахунок плазматичних мембран суміжних клітин. Слід звернути увагу на те, що в прилягаючих до мікроворсинок зонах цитоплазми секреторних клітин зосереджені мітохондрії. Ці морфологічні фактори можуть непрямо свідчити, що в цих зонах міжклітинного простору здійснюються активні процеси трансмембранного переносу речовин.

Далі, готові продукти секреції надходитимуть до внутрішніх просвітів ацинусів, а потім переходитимуть до вивідних проток і накопичуватимуться в них з наступним виведенням в міру необхідності у просвіт дванадцятипалої кишки.

ВИСНОВКИ

1. За сукупністю морфологічних ознак, підшлункова залоза новонародженої людини належить до біфункціонального органу, що повністю склався і відрізняється від такого у дорослої людини деякими рисами, котрі полягають у відносному переважанні в дольці підшлункової залози новонародженої людини об'єму інтерстиціального простору, розвиненішій сітці кровоносних мікросудин та меншій густині екзокринних клітин в кінцевих відділах, в зв'язку з чим останні розташовані в топологічному просторі індивідуальної дольки більш вільно.

2. Система епітеліальних трубок, що здійснюють відтік секрету, що виробляється ацинарними структурами індивідуальної залозистої дольки, включає в себе такі утвори:

а) вставочні протоки, що здійснюють відтік секрету від одного ацинуса;

б) проміжні протоки - каналізуючі відтік секрету від мінімальної групи (2-4) ацинусів;

в) внутрішньодолькові протоки - що відводять секрет від кількох поліацинарних груп;

г) загальнодолькові протоки - колекторні шляхи відтоку секрету від окремих залозистих дольок.

3. З точки зору ієрархічної організації в підшлунковій залозі людини виділені:

а) ацинуси - кінцеві асоціації секреторних гландулоцитів, згрупованих довкола епітеліальної стінки вставочної протоки;

б) поліацинарні одиниці - певні групи ацинусів, вставочні протоки яких об'єднані короткою проміжною протокою;

в) аденомери - субдолькові одиниці, що включають в себе групу поліацинарних одиниць, об'єднаних спільною внутрішньодольковою протокою;

г) дольки - структури модульного типу, які складаються з кількох аденомерів, внутрішньодолькові протоки яких об'єднані однією загальнодольковою протокою.

4. В межах індивідуальної залозистої дольки інтерстиціальний простір являє собою складно розгалужений лабіринт, що складається із взаємозв'язаних між собою міжацинарних щілин різної форми та ширини. Найширші і найгідратованіші з них, які виділяються під назвою вузлових інтерстиціальних "відсіків", розташовані навколо внутрішньодолькових та загальнодолькових проток.

5. Кровоносні мікросудини, що здійснюють доставку крові до дольок та її розподіл серед тканинних структур індивідуальної дольки (артеріоли і прекапіляри) локалізуються переважно в міждолькових сполучнотканинних перегородках (периферичні зони індивідуальної дольки), тоді як ємнісні мікросудини (збиральні й колекторні венули), що відводять кров від дольки, знаходяться коло загальнодолькових проток, утворюючи навколо них густі венулярні сплетіння.

6. Обмінні кровоносні мікросудини (капіляри та посткапілярні венули) розосереджені всередині дольок серед епітеліальних структур, займаючи місця у певних відсіках внутрішньо-дольковогo інтерстицію. При цьому "істинні" капіляри, стінки яких утворені нефенестрованими ендотеліальними клітинами, розташовані в міжацинарному інтерстиції,

утворюючи сплетіння, окремі петлі якого знаходяться між ацинусами на рівній віддалі одна від одної, таким чином, що один капіляр бере участь разом з іншими в кровопостачанні двох чи трьох ацинусів.

7. Найістотнішою закономірністю для підшлункової залози є суворі межові співвідношення між внутрішньодольковими протоками та посткапілярними венулами, які знаходяться в найбільш широких та гідратованих вузлових відсіках внутрішньодолькового інтерстиції. Стінка їхня відрізняється від інших мікросудин капілярного типу підвищеною гідравлічною провідністю, оскільки вона утворена фенестрованим ендотелієм.

8. В міжклітинному просторі епітеліальних стінок ацинусів та проток підшлункової залози людини є локальні наскрізні міжклітинні "канальці", які візуалізуються на напівтонких зрізах при великих збільшеннях світлової оптики і підтверджуються результатами електронномікроскопічних досліджень. Вони можуть служити шляхами трансепітеліального переносу рідини з інтерстиції в просвіти епітеліальних трубок.

СПИСОК ПРАЦЬ, ОПУБЛІКОВАНИХ ПО ТЕМІ ДИСЕРТАЦІЇ

1. Пространственная организация экзокринных эпителиальных комплексов в пределах дольки поджелудочной железы человека //Вестник проблем биологии и медицины. - Полтава-Харьков, 1997. - №24. -С.17-21.
2. Топологическая характеристика интерстициального пространства индивидуальной дольки поджелудочной железы человека //Вестник проблем биологии и медицины. - Полтава-Харьков, 1997. -№24. -С.22-26.
3. Предметность концепции о структурно-функциональных единицах органов //Вестник проблем биологии и медицины. - Полтава-Харьков, 1997. -№28. -С.31-36. (Ю.П.Костиленко, Т.Ф.Дейнега, Е.Б.Тумакова).
4. Морфологические критерии функционального анализа микроциркуляторного русла экзокринных желез //Морфология. -Санкт-Петербург, 1996. -Т.109. -В.2. -С.61. (Ю.П.Костиленко, Е.А.Девяткин, Е.Б.Тумакова и др.).
5. Методы изучения пространственной организации секреторного эпителия и гемомикроциркуляторного русла экзокринных желез /Сб. Актуальні питання морфогенезу. Матеріали наукової конференції. - Чернівці, 1996. -С.335 (Е.Б.Тумакова).
6. Микроскопическая анатомия: принципы, задачи, методы /Сб. Гістологія як науково-практичний базис підготовки медичних кадрів.

Збірник наукових робіт, ювілейних читань, присвячених 130-річчю кафедри гістології та ембріології ХДМУ. -Харків, 1997. -С.74-76. (Ю.П.Костиленко, Е.А.Девяткин, Е.Б.Тумакова.)

7. Методы изучения закономерности стереоморфологических взаимоотношений между эпителиальными структурами и функциональными звеньями гемомикроциркуляторного русла поджелудочной железы человека /Сб.: Фізіологія та патологія імунітету, гемостазу та перекисного окислення ліпідів. Збірник тез доповідей Міжнародної конференції. -Полтава, 1997. -С.57.

АНОТАЦІЯ

Пелипенко Л.Б. Просторова організація епітеліальних комплексів та судин гемомікроциркуляторного русла в межах дольок підшлункової залози людини. – Рукопис.

Дисертація на здобуття наукового ступеня кандидата медичних наук за спеціальністю 14.03.01 – нормальна анатомія. – Харківський державний медичний університет, Харків, 1998.

Захищаються основні положення, одержані в результаті стереоморфологічного аналізу підшлункової залози новонародженої та дорослої людини.

За допомогою методів багатошарової реконструкції по серіям напівтонких зрізів, а також трансмісійної електронної мікроскопії вивчені особливості форми епітеліальних структур та просторових взаємовідношень між кінцевими відділами та функціональними ланками гемомікроциркуляторного русла в топологічному просторі окремої дольки підшлункової залози новонародженої та дорослої людини. Встановлено, що секреторна функція екзокринної частини підшлункової залози зв'язана з тісним взаємовідношенням між внутрішньодольковими протоками та ємнісними кровоносними мікросудинами, стінка яких утворена, на відміну від міжацинарних капілярів, фенестрованим ендотелієм.

Ключові слова: підшлункова залоза, стереоморфологія, секреторні клітини, ацинуси, вивідні протоки, кровоносні мікросудини, секреторний процес.

Пелипенко Л.Б. Пространственная организация эпителиальных комплексов и сосудов гемомикроциркуляторного русла в пределах долек поджелудочной железы человека. – Рукопись.

Диссертация на соискание ученой степени кандидата медицинских наук по специальности 14.03.01 – нормальная анатомия. -Харьковский государственный медицинский университет, Харьков, 1998.

государственный медицинский университет, Харьков, 1998.

Защищаются основные положения, полученные в результате стереоморфологического анализа поджелудочной железы новорожденного и взрослого человека.

С помощью методов многослойной пластической реконструкции по сериям полутонких срезов, а также трансмиссионной электронной микроскопии изучены особенности формы эпителиальных структур и пространственных взаимоотношений между концевыми отделами и функциональными звеньями гемомикроциркуляторного русла в топологическом пространстве отдельной дольки поджелудочной железы новорожденного и взрослого человека. Установлено, что секреторная функция экзокринной части поджелудочной железы связана с тесным взаимоотношением между внутридольковыми протоками и емкостными кровеносными микрососудами, стенка которых образована, в отличие от межацинарных капилляров, фенестрированным эндотелием.

Ключевые слова: поджелудочная железа, стереоморфология, ацинусы, выводные протоки, кровеносные микрососуды, секреторные клетки, секреторный процесс.

Pelipenko L.B. Extensive organization of epithelial complexes and vessels hemomicrocircular channel in the limits of lobules of the pancreas. -A manuscript.

A thesis of Candidate of medical sciences on the speciality 14.03.01 - normal anatomy. Kharkov State Medical University, Kharkov, 1998.

The main theses, obtained in the result of stereomorphological analysis of the pancreas of a newborn and an adult are under defense.

With the use of methods of multycoated plastic reconstruction on series semithin sections as well as transmissional electron microscopy there were stadied the peculiarities of the form of epitelial structures and extensive interrelations between final departments and functional links of hemomicrocircular channel in topological area of a separate lobules of the pancreas of a newborn and an adult. It was determined that secretory function of exocrine part of the pancreas is connected with tight interrelation between innerlobular ducts and capacital microvessels the wall of which is formed by fenestrated endothelium unlike interacinar capillaries.

Keywords: pancreas, stereomorphology, acini, excretory ducts, blood-microvessels, secretory cells, secretory process.

Підписано до друку 30.03.98 Формат 60×90/16.
Папір офсетний. Друк плоский. Умовн. друкар. арк. 1,0.
Тираж 100 прим. Замовлення № 108.
Редакційно-видавничий відділ.
Українська медична стоматологічна академія.
м. Полтава, вул. Шевченка, 23.