УДК 343.98:616.314 – 001.3

©В. В. Черняк
ВДНЗ України «Українська медична стоматологічна академія», м. Полтава

Одонтогліфічні зони стертості великих кутніх зубів

Резюме. Визначення одонтогліфічних зон стирання великих кутніх зубів, використовуючи морфометричні й гістохімічні методи забарвлення, розширюють можливості реставраційних технологій в клінічній стоматології і проведення ідентифікаційних заходів у судовій медицині.

Ключові слова: одонтогліфічні зони, стертість зубів, гістологічне забарвлення.

В. В. Черняк
ВГУЗ Украины «Украинская медицинская стоматологическая академия», г. Полтава

Одонтоглифические зоны стираемости больших коренных зубов

Резюме. Определение одонтоглифических зон стираемости больших коренных зубов, используя морфометрические и гистохимические методы окрашивания, расширяют возможности реставрационных технологий в клинической стоматологии и проведения идентификационных мероприятий в судебной медицине.

Ключевые слова: одонтоглифические зоны, стираемость зубов, гистологическое окрашивание.

V. V. Chernyak
HSEI of Ukraine «Ukrainian Medical Stomatological Academy», Poltava

Odontoglifical zones of the molars

Summary. Using of the combined histochemical coloration method of the hard tooth tissue gives opportunity to determine the abrasion zone of the any tooth surface especially chewing surface and determining of the abrasion area with using the plane geometric methods in forensic medecine.

Key words: odontoglific zone, abrasion zone, histochemical coloration.

Вступ. Сучасні досягнення клінічної стоматології розширюють можливості не лише відновлення дефектів твердих тканин зубів як каріозного, так і не каріозного походження, але й відновлення функції, якщо враховуються одонтогліфічний малюнок жувальної поверхні, зокрема великих кутніх зубів. Методи виявлення ступеня стертості зубів для визначення віку не завжди досить об'єктивні при різноманітних труднощах на етапах проведення. Використання гістохімічного забарвлення дає можливість на кожному зубі визначити одонтогліфічні зони стертості, їх локалізацію і завдяки морфометричним вимірам визначити площу, що значно полегшує проведення експертизи невідомих, скелетованих та обгорілих трупів.

У судово-медичній науці, а також в окремо взятій її галузі судової стоматології, описано достатньо методик визначення віку за показ-

никами стертості зубів. В описаних методиках, в основному використовують показники стертості зубів, які практично проводять при ідентифікації особи з метою встановлення віку з використанням спеціальної шкали та оцінки в балах. Кожна описана методика передбачає комплексний підхід та врахування дії різноманітних факторів. Стертість твердих тканин є однією з властивих рис зубів дорослих. Ступінь стертості зубів зумовлений характером спожитої їжі, особливостями її кулінарної обробки [2].

Ступінь стертості зубів пропорційний віку людини (тобто часу, протягом якого зуб функціонує), але варіює серед різних етнічних груп.

Запропонована судовими медиками B. G. Smith і J. K. Knight (1984) індексна оцінка ступеня стертості твердих тканин зуба, від фасеток стирання (невеликі поліровані поверхні) до повної втрати коронки зуба, залишаючи лише згладжену поверхню кореня до рівня ясен. Ця індексна оцінка враховує різні типи зубів [3].

Методика визначення стертості різних груп зубів схематична. У запропонованій методиці, в межах однієї оцінки різні види стертості з'єднані горизонтальними лініями, що зображують рівень видів стертості. Показані види стертості та їх оцінка в балах, лише за морфологічною класифікацією не показують кількісних втрат твердих тканин зубів. Враховуючи збільшення тривалості життя, та не зважаючи на досить високий рівень профілактичних заходів у західних країнах, відмічається зниження не лише рівня розвитку карієсу та втрати зубів, а й власне самої стертості зубів навіть в осіб похилого віку. Вчені M. A. Donachie, і A. W. Walls (1995) запропонували для деталізації визначення ступеня стирання в осіб старечого віку індексну оцінку ступеня стертості (Tooth Wear Index). Ця методика враховує не лише стертість оклюзійної поверхні, а й наявність дефектів на вестибулярній та пришийковій ділянках. Так, наприклад, вікова стертість за М. М. Герасимовим (1955) дозволяє визначити вік за умов, що в індивідуума наявні всі зуби або відсутні лише 2—4, але присутні їх антагоністи. Інші методики, зокрема найбільш вживана діагностична методика визначення віку за Takei (1981, 1984), за якою визначають ступінь стертості та позицію зуба, більш розширена та деталізована, при цьому враховуються всі поверхні та зони зубів [4, 5].

Але на нашу думку, досить часто візуальні та оптичні методи виявлення ступеня стертості зубів для визначення віку не завжди досить об'єктивні, виникають труднощі на етапах проведення. Перш за все, не можливо чітко, без використання спеціального забарвлення визначити ділянку, тим більше площу стертості твердих тканин, через особливості рельєфу зубів.

Матеріали і методи. Вивчали одонтогліфічні зони стирання жувальної поверхні великих кутніх зубів із використанням стандартних методів світлової мікроскопії, комбінованого гістохімічного забарвлення (ШИК + альціановим синім), фотографування рельєфу поверхні зубів.

Результати досліджень та їх обговорення. При використанні даного методу забарвлення твердих тканин зуба (зокрема емалі та дентину) добре видно зони стертості та розмежування цих зон.

Отже, в даному випадку емаль забарвлюється у блакитно-синій колір, а дентин — в рожево-червоний колір завдяки ШИК-забарвленню. Тому вказані одонтогліфічні зони стирання емалі та дентину, тобто так звані одонтогліфічні площадки, мають добре виражені контури на всій жувальній поверхні починаючи з підвищених ділянок, із розповсюдженням на заглиблені, а також розповсюджуються не лише в межах емалі, але й характеризуються значною утертістю у дентині.

Використання даного гістохімічного забарвлення надає можливість одонтогліфічно визначити зону стертості на будь-якій поверхні, де попередньо поверхні зуба, особливо жувальні, забарвлені ШИК + альціановим синім з подальшим більш детальним вивченням в епімікроскопічному світлі. Також можливе визначення площі у відсотках, використовуючи морфометричний метод із застосуванням планіметричних лінійок згідно з методикою (за Г. Г. Автанділовим, 1981) [1, 3].

На рисунку 1 зображено другий нижній моляр, в якому макроскопічно на жувальній поверхні виявляється зона, переважно в центральній частині коронки з деяким зміщенням у дистальну сторону, інтенсивнонасиченого кольору, тобто ділянка стертості (рис. 1).

Ділянка жувальної поверхні моляра, розташована в дистальних відділах коронки, тобто в зоні діа- та ендоконуса у вигляді трапеції визначається в ділянці епіконуса. Але за макро-

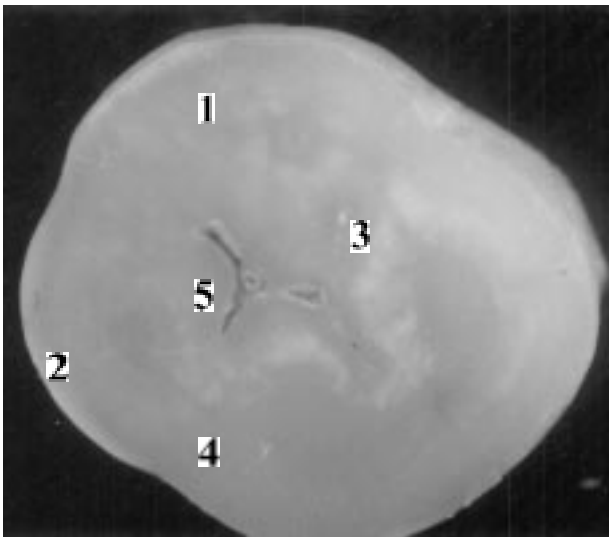

Рис. 1. Нижній другий моляр, жувальна поверхня: ео-, епі-, діа-, ендоконус, α-ямка.
Горбики:
1) еоконус;
2) епіконус;
3) діаконус;
4) ендоконус;
5) центральна (α-ямка).
Нативне зображення, × 20.

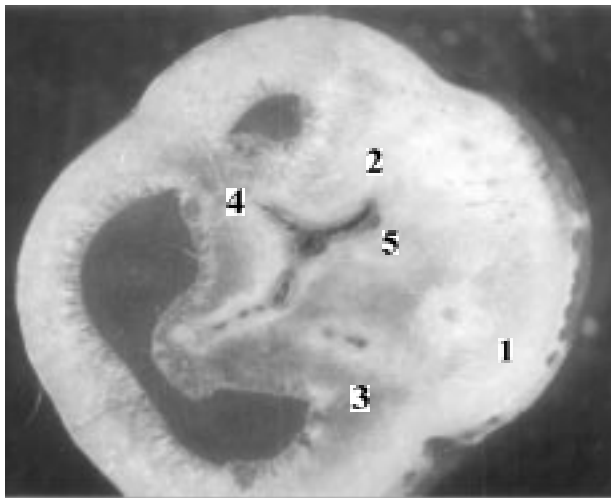

Рис. 2. Нижній другий моляр, жувальна поверхня: ео-, епі-, діа-, ендоконус, α-ямка.
Горбики:
1) еоконус;
2) епіконус;
3) діаконус;
4) ендоконус;
5) центральна (α-ямка).
Нативне зображення, × 20.

скопічним виглядом топографічно їх важко визначити.

На рисунку 2 добре видно зони стертої емалі синього кольору з блакитнуватим відтінком, а поряд прилеглі ділянки стертого дентину червоного кольору. Добре видно «підковоподібну» зону червоного кольору — стертий дентин, що добре виражений та має значну товщину на горбках молярів. Також досить чітко визначається, поряд із червоною зоною «вінцеподібна» смужка блакитного кольору, що відповідає залишкам стертої емалі. Розширення зон стирання емалі спостерігається по периферії горбків та чітко в проекції центральної ямки. На медіальній поверхні коронки у вигляді трапеції представлено також 1/3 ділянки стертої емалі та дентину еоконуса, що забарвлюються відповідно у блакитно-синій та червоний кольори.

Висновок. Одонтогліфічні зони стертості емалі великих кутніх зубів визначаються незалежно від особливостей їх індивідуального малюнку, використовуючи гістохімічне забарвлення ШИК + альціановий синій. Дана методика характеризує розповсюдження одонтогліфічних зон на жувальних поверхнях молярів людини, а також надає змогу визначати площу стертості завдяки морфометричним вимірам.

Перспективи подальших досліджень. У подальшому планується вивчення поздовжніх та поперечних шліфів, що дасть змогу встановити не лише локалізацію зон стертості, тобто їх не лише площу, але і товщину.

Список літератури

1. Автандилов Г. Г. Методика расчета сложности морфометрических систем при морфометрических исследованиях / Г. Г. Автандилов, С. Г. Суханов. — М. : Медицина, 1982. — 80 с.
2. Горбунова И. Л. Клиническая анатомия зубов / И. Л. Горбунова. — М. : Медкнига, 2006 — 175 с.
3. Гасюк А. П. Атлас одонтогліфіки людини / А. П. Гасюк, П. М. Скрипников. — Полтава, 2001. — 87 с.
4. Михайличенко Б. В. Судова стоматологія / Б. В. Михайличенко. — Київ, «МП Леся», 2004. — 351 с.
5. Пашинян Г. А. Идентификация личности по комплексному исследованию особенностей строения зубов и зубных рядов / Г. А. Пашинян // Судебно-медицинская экспертиза : научно-практический журнал. — 2005. — Т. 48, № 5. — С. 26—29.

Отримано 04.08.14