УДК: 616:341-007.59-053.1-089.168.1-06

КЛІНІЧНИЙ ВИПАДОК ВРОДЖЕНОГО ЗАВОРОТУ ТОНКОЇ КИШКИ З НЕКРОЗОМ, УСКЛАДНЕНОГО В ПІСЛЯОПЕРАЦІЙНОМУ ПЕРІОДІ СИНДРОМОМ «КОРОТКОЇ КИШКИ»

В.І. Похилько, І.В. Ксьонз, О.М. Ковальова, Ю.І. Чернявська, Н.С. Артьомова

ВДНЗУ «Українська медична стоматологічна академія»
(м. Полтава, Україна)

Резюме. *Проблема ентеральної недостатності, що виникла в результаті поширеної резекції кишківника і формування синдрому «короткої кишки», досі є актуальною. Частота даного синдрому зростає через більшу кількість хірургічних втручань і агресивних підходів до ведення новонароджених з тяжкими інтраабдомінальними порушеннями. Сучасна анестезіологічна допомога та інтенсивна терапія завдяки парентеральному харчуванню дозволяє тривалий час забезпечувати таких пацієнтів головними нутрієнтами, мікроелементами, вітамінами, але кожен день такої підтримки збільшує шанс мати катетер-асоційовану інфекцію, сепсис, печінкову недостатність, що і призводить до смерті пацієнтів. Хвороба печінки, пов'язана з ураженням кишківника (IFALD), виникає в результаті дії ряду факторів: катетер-асоційованих повторних септичних епізодів та ендотоксинемії, токсичної дії шкідливих домішок сумішей для парентерального харчування, незрілого механізму утворення жовчі, секреторного застою жовчі через голодування. Представлено клінічний випадок вродженого завороту тонкої кишки з некрозом, ускладненого в післяопераційному періоді синдромом короткої кишки, спостереження за дитиною проводилося протягом 10 років. Дитина вперше поступила у відділення інтенсивної терапії у віці 3 діб з клінікою вродженої кишкової непрохідності, дитину було прооперовано за ургентними показаннями – виконано лапаротомію, резекцію 2/3 тонкої кишки, накладання подвійної ентеростоми. Довжина залишку тонкої кишки до зв'язки Трейтця склала 20 см., та до ділянки ілеоцекального кута – 5 см. Перебіг післяопераційного періоду був ускладнений злуковою хворобою, наявністю значних патологічних втрат з високої ентеростоми. У віці 3-х тижнів дитині була проведена релапоротомія: відновлення цілісності кишківника шляхом закриття ентеростоми з двома анастомозами. Післяопераційний період був ускладнений перитонітом, тонкокишковою норицею, у зв'язку з чим у віці 1 міс проведена релапаротомія II. Під час операції виявлено неспроможність передньої стінки ентероанастомозу. Після відновлення анастомозу проведена його герметизація «Тахокомбом» (Takeda), релапаратомна рана вшита наглухо. Через тиждень після релапаротомії II знову виникло ускладнення – неспроможність анастомозу, множинні зовнішні тонкокишкові нориці та нориця сліпої кишки з зовнішньою інвагінацією, виконано ще одне оперативне втручання, під час якого проведений вісцероліз, резекція тонкої кишки та іліоцекального кута, тубаж кишківника, санація і дренування черевної порожнини. Після проведених оперативних втручань дитина упродовж 3-х місяців знаходилась на ШВЛ. Весь час перебіг післяопераційного періоду ускладнювався великими патологічними витратами за рахунок синдрому короткої кишки, що призводило до гіпотрофії. Хлопчик знаходився на парентеральному харчуванні протягом 4 місяців, ентеральне годування дитини було розпочато з трофічного введення суміші «Альфаре» (Nestle), у подальшому розширення ентерального об'єму проводилось шляхом додавання сумішей «Пре Нан» (Nestle) та «Пепті Юніор» (Nutricia). Хлопчик неодноразово проходив курси стаціонарного лікування з приводу анемії, затримки фізичного розвитку, нанізму, судомного синдрому. У віці 10 років дитина має вагу 18 кг, спостерігається з приводу мегалобластної В-12, фолієводефіцитної анемії, вторинної ферментативної недостатності, синдрому мальабсорбції, псевдогіпопаратиреозу, нанізму, фіброзу печінки.*

Описаний клінічний випадок належить до рідкісної клінічної ситуації 10-річного спостереження за дитиною з синдромом «короткої кишки» та комплексом патології, що виникла в результаті ентеральної недостатності.

Ключові слова: *синдром «короткої кишки»; новонароджені; резекція тонкої кишки; парентеральне харчування.*

Не зважаючи на значні досягнення сучасної нутриціології, значну кількість методик та великий асортимент препаратів для ентерального та парентерального харчування, проблема ентеральної недостатності, що виникла в результаті поширеної резекції кишківника і формування «синдрому короткої кишки», досі є актуальною. Частота даного синдрому зростає через більшу кількість хірургічних втручань і агресивних підходів до ведення новонароджених з тяжкими інтраабдомінальними порушеннями, хоча визначити її важко через відсутність чітких діагностичних критеріїв даного синдрому. Частота даної патології складає від 1,8 до 2 на 1 млн, у США приблизно 10 – 20 тис. хворих постійно отримують парентеральне харчування вдома у зв'язку із синдромом короткої кишки [1, 2]. Проводити резекцію великих ділянок тонкої кишки буває необхідним хворим будь-якого віку, але у новонароджених така операція несе за собою особливо тяжкі наслідки. Уже у ранньому дитячому віці організм володіє достатніми резервами, щоб перенести видалення всієї товстої кишки або коротких сегментів тонкої, але після резекції 25% з 200 – 300 см тонкої кишки необхідна постійна корекція водно-сольового обміну. Тепер, коли широко застосовується парентеральне введення повноцінних поживних речовин, діти виживають, навіть якщо після операції залишається всього лише 20 см кишки. Видалення дистальної частини кишки призводить до більш серйозних наслідків [5]. Порожня кишка не може повністю компенсувати відсутність клубової, оскільки остання є єдиним місцем, де всмоктуються солі жовчних кислот і вітамін В12. Навіть при поши-

реній резекції важливо зберегти ілеоцекальний клапан, оскільки він перешкоджає ретроградному поширенню кишкової флори і збільшує час контакту кишкового вмісту зі слизовою оболонкою тонкої кишки, яка залишилася. Після поширеної резекції можливий ряд ускладнень. Вплив кислого шлункового соку і заселення бактеріями тонкої кишки часто спостерігається після резекції проксимальної її частини і призводить до порушення всмоктування. Підвищення кислотності шлункового соку в таких випадках зазвичай носить транзиторний характер. Відсутність термінального відрізка клубової кишки призводить до значної втрати жовчних солей і, отже, до мальабсорбції харчових жирів і жиророзчинних вітамінів. Солі жовчних кислот, які не всмокталися, потрапляючи в товсту кишку, провокують підвищену секрецію води та електролітів. Резекція середнього і дистального відділу тонкої кишки, а також клубової кишки може привести до стійкого порушення водного балансу. Видалення дистального відділу тонкої кишки при збереженні товстої часто призводить до гіпероксалурії, але нирковокам'яна хвороба у дітей молодшого віку виникає рідко. Як правило не відмічається порушення з боку клітинного імунітету, хоча після поширеної резекції можливе зниження вмісту імуноглобулінів [3].

Адапатація залишку кишківника є визначальним фактором зниження залежності від парентерального харчування. Адаптативний процес залишку кишківника вперше був виявлений ще в 50-х роках і характеризується шлунковою гіперсекрецією упродовж перших 6 місяців, гіперплазією слизової оболонки, збільшенням інтестинального кровотоку, посиленням панкреато-біліарної секреції, покращенням сегментарної абсорбції. Функціональне покращення може тривати до 2-х років [4].

Найчастіше протягом декількох тижнів після операції засвоєння ентерального об’єму є неможливим, отже, дитина потребує парентерального харчування. Сучасна анестезіологічна допомога та інтенсивна терапія завдяки парентеральному харчуванню дозволяє тривалий час забезпечувати таких пацієнтів головними нутрієнтами, мікроелементами, вітамінами, але кожен день такої підтримки збільшує шанс мати катетер-асоційовану інфекцію, сепсис, печінкову недостатність, що і призводить до смерті пацієнтів. Хвороба печінки, пов’язана з ураженням кишківника (IFALD), виникає в результаті дії ряду факторів: катетер-асоційованих повторних септичних епізодів та ендотоксинемії, токсичної дії шкідливих домішок сумішей для парентерального харчування, незрілого механізму утворення жовчі, секреторного застою жовчі через голодування [3]. Слід зазначити, що надмірне введення глюкози тягне за собою жирову інфільтрацію печінки і фіброз, надлишок білка – до зменшення екскреції жовчі, фітостероли, які часто є компонентами ліпідних сумішей, мають пряму пошкоджувальну дію на печінку, знижують синтез холестерину і жовчних кислот. Застосування гормону росту та препаратів глютамінової кислоти для пришвидшення адаптації кишкового залишку при синдромі короткої кишки не адаптоване для новонароджених, знаходиться на етапі дослідження [6] Отже, якнайшвидший початок ентерального харчування вкрай важливий для попередження ураження печінки і функціональної адаптації кишківника. Ентеральну нутрітивну підтримку у кожному конкретному випадку слід підбирати відповідно до віку хворого і ступеня функціональної недостатності кишківника. На початкових етапах перевага надається ізотонічним сумішам, їх слід вводити малими частими порціями, не рекомендоване значне об’ємне наванатаження. При важкій стеатореї слід обмежити прийом жирів з довгим ланцюгом і замінити їх тригліцеридами із середнім ланцюгом. Глюкоза засвоюється краще, ніж дисахариди, але концентрація її не повинна перевищувати 50 г/л. Звичайно потрібно додатково вводити вітаміни, а також кальцій, магній, калій і фосфор (відповідно до їх концентрації у сироватці). При видаленні значної частини клубової кишки необхідно довічно робити ін'єкції вітаміну В12 (по 100 мг щомісяця), проте слід врахувати, що гіповітаміноз В12 зазвичай виникає не раніше ніж через 2 роки після операції. Для профілактики рахіту може знадобитися введення великих доз вітаміну D. Вітамін К вводять з урахуванням рівня протромбінового часу. Антидіарейні препарати є малоефективними. Пов'язуючи жовчні кислоти в тонкій кишці, холестирамін зменшує втрату води і натрію після резекції щодо короткого сегмента, але при великої резекції і вираженій стеатореї цей препарат, ймовірно, тільки посилює тяжкість стану хворого. Теоретично антациди повинні позитивно діяти при підвищеній кислотності шлункового соку, але їх ефективність в даній ситуації не доведена. При синдромі застійної петлі можна досягти тимчасового поліпшення за допомогою перорального прийому антибіотиків, але цей метод лікування іноді викликає необхідність в додатковому хірургічному втручанні [7]. Лікування дитини, яка перенесла велику резекцію, вимагає об'єднаних зусиль лікарів різних спеціальностей. Поряд з обов'язковими заходами по відновленню балансу поживних речовин необхідно звернути особливу увагу на підтримку психологічного зв'язку матері з дитиною і стимуляцію його розвитку [8]. Такі заходи забезпечують нормальний розумовий розвиток дитини навіть у випадках важкої та тривалої недостатності харчування.

Прикладом вказаної патології може слугувати випадок дитини Ч.

Хлопчик Ч. надійшов у відділення анестезіології та інтенсивної терапії Дитячої міської клінічної лікарні м. Полтави із міського пологового будинку у віці 3-х діб з діагнозом: Вроджена кишкова непрохідність.

З анамнезу відомо, що дитина народилася від II вагітності на фоні фетоплацентарної недостатності, внутрішньоутробної гіпоксії плоду, неспроможності рубця на матці, II пологів, шляхом Кесаревого розтину, з масою при народженні 3.860 г, ріст 52см, оцінка по шкалі Апгар 2-7 балів, реанімаційні заходи – ШВЛ, інтубація, інгаляція кисню через маску. З першої доби у дитини здуття живота, на другу добу життя виникло блювання. Після огляду хірурга на третю добу життя та виконання рентгенографії органів черевної порожнини (рис. 1) встановлений діагноз: вроджена кишкова непрохідність.

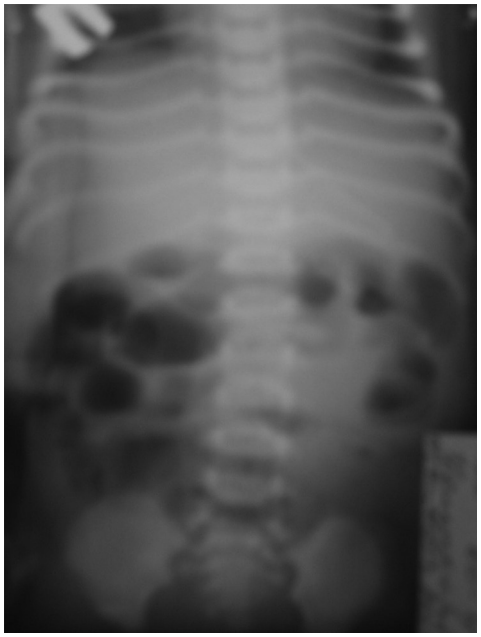

Рис. 1. Рентгенограма органів черевної порожнини на 3 добу життя

Стан при госпіталізації до відділення інтенсивної терапії тяжкий. Болючий крик. Тургор тканин знижений. Дихання самостійне – 44-48 за хв, ЧСС складала 152 – 166 за хв., А/Т – 94/48 мм рт. ст. Тони серця ритмічні. Живіт здутий, симетричний, приймає активну участь в акті дихання, симптоми подразнення очеревини негативні. Динаміка ваги на момент госпіталізації до ВАІТ негативна, склала 138 г. На оглядовій рентгенограмі органів грудної клітки та черевної порожнини (рис. 1) легеневі поля прозорі, петлі кишківника здуті, горизонтальні рівні рідини – явища кишкової непрохідності. Виконано ірігографію – здуття кишківника, туго виповнена пряма кишка, сліди контрасту в ободовій кишці (рис. 2).

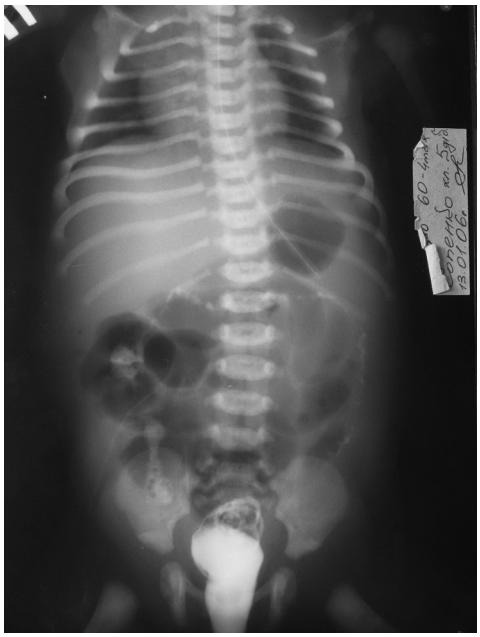

Рис. 2. Іригорама на 4 добу життя

За ургентними показанням на 4 добу життя дитині проведене оперативне втручання – лапаротомія, під час якого виявлено темного кольору петлі тонкого кишківника, прийнято рішення про резекцію 2/3 тонкої кишки, накладання подвійної ентеростоми. Довжина залишку тонкої кишки до зв'язки Трейтця склала 20см., та до ділянки ілеоцекального кута 5см. Перебіг післяопераційного періоду був ускладнений злуковою хворобою, наявністю значних патологічних втрат з високої ентеростоми. У віці 3-х тижнів дитині була проведена релапоротомія: відновлення цілісності кишківника шляхом закриття ентеростоми з двома анастомозами.

Післяопераційний період був ускладнений перитонітом, тонкокишковою норицею, у зв'язку з чим у віці 1 міс проведена релапаротомія II. Під час операції виявлено неспроможність передньої стінки ентероанастомозу. Після відновлення анастамозу проведена його герметизація «Тахокомбом» (Takeda). Ререлапаратомна рана вшита наглухо.

Після оперативного втручання знову виникли ускладнення у вигляді неспроможності анастомозу, множинних зовнішніх тонкокишкових нориць та нориці сліпої кишки з зовнішньою інвагінацією (рис. 3). Через тиждень після релапаротомії II виконано повторне оперативне втручання, під час якого проведений вісцероліз, резекція 15 см тонкої кишки з ілеоцекальним кутом, де містилося 4 кишкових нориці (залишок тонкої кишки становив 40 см), накладено тонко-товстокишковий анастомоз «кінець-в-кінець», тубаж кишківника, санація і дренування черевної порожнини. Відносно хірургічного лікування та післяопераційної тактики шляхом листування була отримана консультація головного дитячого хірурга м. Манчестера (Великобританія) Адріана Біанкі.

Рис. 3. Дитині 1 міс 7 діб. Множинні зовнішні тонкокишкові нориці та норицяї сліпої кишки з зовнішньою інвагінацією

Після проведених оперативних втручань дитина упродовж 3-х місяців знаходилась на ШВЛ. Весь час перебіг післяопераційного періоду ускладнювався великими патологічними витратами за рахунок синдрому короткої кишки, що призводило до гіпотрофії. Хлопчик знаходився на парентеральному харчуванні упродовж 4 місяців з забезпеченням надходження білка від 3,5 г/кг/добу, ліпідів – 1,5 г/кг/добу (15-20% глюкоза, 10% інфезол, 10% ліпофундін), з гемостатичною метою проводилось введення с/з плазми, з метою корекції анемії – гемотрансфузія еритоцитарної маси. Антибактеріальна терапія проводилась згід-

но результатів антибіотикограм і включала: цефтріаксон, цефотаксим, амікін, меронем, метрагіл, ломадей, едіцин, тієнам, тіментін, лефлоцин.

Ентеральне харчування дитини було розпочато з трофічного харчування сумішшю «Альфаре» (Nestle), у подальшому розширення ентерального об'єму проводилось шляхом додавання сумішей «Пре Нан» (Nestle) та «Пепті Юніор» (Nutricia).

Дитина також отримувала ферментну терапію: креон, мезим-форте; пробіотики: лінекс, біфіформ; вітаміни: D, B1,B6, аєвіт. Посиндромна та підтримуюча терапія включала: лазолван, пентоксифілін, гліцисед, пантогам, сеанси масажу. Після переходу на повне ентеральне харчування у віці 4 місяців 2 тижнів хлопчик був переведений у відділення дітей раннього віку (рис.4). При спробі зміни суміші для ентерального харчування стан дитини різко погіршувався за рахунок блювання, частих рідких випорожнень. Дитині знову було розпочате вигодовування сумішшю «Альфаре» (Nestle), об'єм годування доведений до 80-100 г через 1,5-2 години. Випорожнення за добу складали до 10-15 разів, жовтого кольору, без патологічних домішок. У подальшому з 5-місячного віку (рис. 5) дитина отримувала суміш «Пепті Юніор» (Nutricia).

Неврологом встановлений діагноз гіпоксично-

Рис. 4. Дитині 4 місяці

Рис. 5. Дитині 10 місяців. На сумісному перебуванні з мамою

ішемічного ураження ЦНС, а в 4,5 місяці за даними НСГ встановлений діагноз гідроцефального с-му.

У віці 5 міс 2 тижнів з діагнозом: «Стан після оперативного лікування вродженої кишкової непрохідності. Синдром короткої кишки. Синдром мальабсорбції. Гідроцефальний синдром внаслідок ГІУ ЦНС, затримка стато-кінетичного розвитку. Гіпотрофія III ст. змішанного генезу. Рахіт II ст., підгострий перебіг, період розпалу» виписаний зі стаціонару додому.

Хлопчик неодноразово проходив курси стаціонарного лікування з приводу анемії, затримки фізичного розвитку, нанізму, судомного синдрому. На фотографії (рис. 6) хлопчик Ч. у віці одного року.

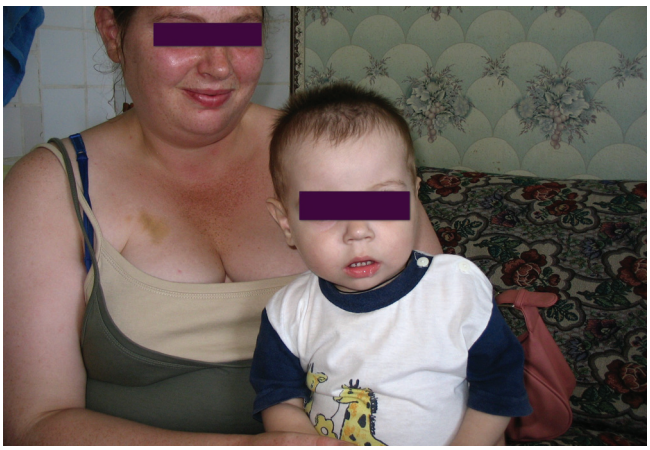

Рис. 6. Дитині 1 рік

У віці 10 років госпіталізований до гематологічного відділення з діагнозом: «Мегалобластна В-12, фолієводефіцитна анемія. Синдром «короткої кишки» (стан після оперативного лікування вродженої кишкової непрохідності). Вторинна ферментативна недостатність. Синдром мальабсорбції. Білково-енергетична недостатність. Псевдогіпопаратиреоз. Нанізм. Дефіцит маси тіла. Фіброз печінки». На момент поступлення вага дитини 18 кг, зріст 107 см (рис. 7), що відповідає більш як 3 сигмальним відхиленням від нормальної маси тіла та зросту, за результатами обстеження у дитини відмічалася дефіцитна анемія середнього ступеню (Нв – 78г/л, еритроцити – 2,7*1012/л, лейкопенія – 4,4*109/л, тромбоцитопенія -60*109/л, сироваткове залізо – 25,6 мкмоль/л), при ультразвуковому дослідженні органів виявлено збільшення розмірів печінки, підвищення її ехогенності, нефропатію, кальцинати селезінки, виражену гіпоплазію щитовидної залози.

Рис. 7. Дитині 1 рік

Також встановлено, що кістковий вік дитини відповідає 5 рокам. Хлопчику було проведене лікування - «L-D3-Тева», «Лактіале», «Панкреатин» , «Глутаргін в/в крапл., «Гербіон – подорожник», «Фармазолін» в ніс, «Гемоферон», фолієва к-та, віт В12 в/м, Віт В1 в/м, віт В6 в/м, «Цефотаксім» в/в, «Кратал для дітей», «Цитра-кальцемін». Пройшовши 2-х тижневий курс стаціонарного лікування, хлопчик у відносно задовільному стані був виписаний додому.

Дитина знаходиться в даний час на «Д» обліку в хірурга, невролога та гематолога.

Новонароджені з синдромом «короткої кишки» в даний час є одними з найтяжчих пацієнтів. Використання хірургічних методів лікування значно покращило якість життя таких хворих, але анатомічні особливості залишку кишківника після резекції, тяжкий соматичний стан дитини не завжди дозволяють здійснити їх у повному обсязі. Лікування даної патології вимагає комплексного мультідисциплінарного підходу, застосування тривалого парентерального харчування та інших видів медикаментозної підтримки з моніторингом усіх життєвих показників, у тому числі, і на біохімічному рівні та персоналізованого підбору сумішей для ентерального харчування.

Література

1. Lennard-Jones J.E. Indications and need for long-term parenteral nutrition: implications for intestinal transplantation / J.E. Lennard-Jones // Transplant Proc. – 1990. – 22 (6). – P. 2427-9.

2. A new treatment for patients with short-bowel syndrome. Growth hormone, glutamine, and a modified diet / T.A. Byrne, R.L. Persinger, L.S. Young // .Ann Surg. – 1995. – № 222 (3). – P.243-54; discussion 254-5.

3. Short bowel syndrome and intestinal failure: consensus definitions and overview [Електронний ресурс] / S.-J.D. O'Keefe S., A.L Buchman, T.M.Fishbein [et al.] // Clinical gastroenterology and hepatology. – 2006. – № 4. – P.6-10. Режим доступу: http://www.cghjournal.org/article/S1542-3565(05)00994-8/fulltext.

4. Педиатрия. Болезни органов пищеварения; под ред. Р.Е. Бермана, В.К. Вогана: пер. с англ. − М.: Медицина, 1988.

5. Усенко А.Ю. Хирургическое лечение синдрома короткой кишки / А.Ю. Усенко, А.С. Лаврик, О.М. Горбатюк // Здоров'я України. – 2012. – №3. – С. 8-9.

6. Wessel J.J. Nutritional management of infants with short bowel syndrome / J.J. Wessel // Journal of Pediatric and Adolescent Gynecology. – 2007. – №31 (2). – P.104-111.

7. Buchman A.L. The medical and surgical management of short bowel syndrome / A.L. Buchman // Med Gen Med. – 2004. – №6. – P. 12.

8. Гриценко М.І. «Відкриті» методи декомпресії тонкої кишки у дітей / М.І. Гриценко, Є.М. Гриценко // Харківська хірургічна школа (медичн. наук.-практ. журнал). – 2006. – С. 24 – 26.

КЛИНИЧЕСКИЙ СЛУЧАЙ ВРОЖДЕННОГО ЗАВОРОТА ТОНКОЙ КИШКИ С НЕКРОЗОМ, ОСЛОЖНЕННОГО В ПОСЛЕОПЕРАЦИОННОМ ПЕРИОДЕ СИНДРОМОМ «КОРОТКОЙ КИШКИ»

В.И. Похилько, И.В. Ксёнз, Е.М. Ковалёва, Ю.И. Чернявская, Н.С. Артёмова

ВГУЗУ «Украинская медицинская стоматологическая академия» (г. Полтава, Украина)

Резюме. Проблема энтеральной недостаточности, возникшей в результате обширной резекции кишечника и формирование синдрома «короткой кишки» до сих пор актуальна. Частота данного синдрома возрастает из-за большего количества хирургических вмешательств и агрессивных подходов к ведению новорожденных с тяжелыми интраабдоминальными нарушениями. Современная анестезиологическая помощь и интенсивная терапия, благодаря парентеральному питанию, позволяет длительное время обеспечивать таких пациентов главными нутриентами, микроэлементами, витаминами, но каждый день такой поддержки увеличивает шанс иметь катетер-ассоциированную инфекцию, сепсис, печеночную недостаточность, что и приводит к смерти пациентов. Болезнь печени, связанная с поражением кишечника (IFALD), возникает в результате действия ряда факторов: катетер-ассоциированных повторных септических эпизодов и эндотоксинемии, токсичес-

CLINICAL CASE OF CONGENITAL SMALL INTESTINE VOLVULUS WITH NECROSIS, POSTOPERATIVELY COMPLICATED WITH «SHORT BOWEL» SYNDROME

V.I. Pokhilko, I.V. Ksionz, O.M. Kovaliova, Yu.I. Cherniavska, N.S. Artiomova

Higher educational institution «Ukrainian medical stomatological academy» (Poltava, Ukraine)

Summary. The problem of enteric insufficiency, resulting from common bowel resection and formation «short bowel» syndrome is still relevant. The incidence of this syndrome increases due to more aggressive surgical interventions and approaches to the management of infants with severe intra-abdominal disorders. Modern anesthesia and intensive care support through parenteral nutrition allows to provide these patients major nutrients, trace elements, vitamins for a long time , but every day of this support increases the chance of having catheter-associated infection, sepsis, liver failure, which leads to the death of patients. Intestinal failure associated liver disease (IFALD) occurs as a result of several factors: catheter-associated recurrent episodes of sepsis and endotoxemia, toxic effects of contaminants mixtures for parenteral nutrition, immature mechanism of bile, bile secretory stagnation due

кого действия вредных примесей смесей для парентерального питания, незрелого механизма образования желчи, секреторного застоя желчи из-за голода. Представлен клинический случай врожденного заворота тонкой кишки с некрозом, осложненного в послеоперационном периоде синдромом «короткой кишки», наблюдение за ребенком проводилось в течение 10 лет. Ребенок впервые поступил в отделение интенсивной терапии в возрасте 3 суток с клиникой врожденной кишечной непроходимости, был прооперирован по ургентным показаниям - выполнена лапаротомия, резекция 2/3 тонкой кишки, наложение двойной энтеростомы. Длина остатка тонкой кишки до связки Трейтца составила 20 см., а участка до илеоцекального угла – 5 см. Течение послеоперационного периода было осложнено спаечной болезнью, наличием значительных патологических потерь с «высокой» энтеростомы. В возрасте 3-х недель ребенку была проведена релапоротомия: восстановление целостности кишечника путем закрытия энтеростомы с двумя анастомозами. Послеоперационный период был осложнен перитонитом, тонкокишечным свищем, в связи с чем в возрасте 1 мес. проведена релапаротомия II. Во время операции выявлено несостоятельность передней стенки энтероанастомоза. После восстановления анастомоза проведена его герметизация «Тахокомбом» (Takeda), релапаратомная рана ушита наглухо. Через неделю после релапаротомии II снова возникло осложнение - несостоятельность анастомоза, множественные внешние тонкокишечные свищи и свищ слепой кишки с внешней инвагинацией, выполнено еще одно оперативное вмешательство, в ходе которого проведен висцеролиз, резекция тонкой кишки и илиоцекального угла, тубаж кишечника, санация и дренирование брюшной полости. После проведенных оперативных вмешательств ребенок в течение 3-х месяцев находился на ИВЛ. Все время течение послеоперационного периода осложняется большими патологическими потерями за счет синдрома «короткой кишки», что приводило к гипотрофии. Мальчик находился на парентеральном питании в течение 4 месяцев, энтеральное кормление ребенка было начато с трофического введения смеси «Альфаре» (Nestle), в дальнейшем расширения энтерального объема проводилось путем добавления смесей «Пре Нан» (Nestle) и «Пепти Юниор» (Nutricia). Мальчик неоднократно проходил курсы стационарного лечения по поводу анемии, задержки физического развития, нанизма, судорожного синдрома. В возрасте 10 лет ребенок весит 18 кг, наблюдается по поводу мегалобластной В-12-фолиеводефицитной анемии, вторичной ферментативной недостаточности, синдрома мальабсорбции, псевдогипопаратиреоза, нанизма, фиброза печени.

Описанный клинический случай относится к редкой клинической ситуации 10-летнего наблюдения за ребенком с синдромом «короткой кишки» и комплексом патологии, возникшей в результате энтеральной недостаточности.

Ключевые слова: синдром «короткой кишки»; новорожденные; резекция тонкой кишки; парентеральное питание.

to starvation. Presented clinical case of congenital small bowel volvulus with necrosis complicated with postoperative short bowel syndrome , monitoring of this child conducted for 10 years. The child first came in intensive care at the age of 3 days with the clinic of congenital intestinal obstruction, the child was operated on urgent indications - performed laparotomy, resection of 2/3 of the small intestine, the imposition of double enetrostomy. The length of small intestine to Treitz ligament was 20 cm, and the area to ileocecal angle was 5cm. The course was complicated by postoperative adhesive disease, the presence of significant abnormal loss of high enterostomy. At the age of 3 weeks the child was held relaporotomiya: enterostomy closure with the formation of two anastomoses. The postoperative period was complicated by peritonitis, intestinal fistulas, and therefore at the age of 1 month baby was held relaparotomy II. During the operation revealed the inability of front wall of entero-anastomosis. After the restoration of anastomosis performed his sealing with «Tachokomb» (Takeda), enclosing the wound tightly. A week after relaparotomii II again emerged complications - failure of the anastomosis, multiple external small-intestinal fistulas and cecum fistula with external intussusception, performed another surgery during which spent vistseroliz, resection of the small bowel and ileocecal angle, intestine intubation, sanitation and drainage of abdominal cavity. Following the surgery the child for 3 months was on ventilator. All the while the postoperative period was complicated by abnormal high costs due to «short bowel» syndrome, leading to malnutrition. The boy was on parenteral nutrition for 4 months, enteral feeding of baby started with the introduction of trophic mixture «Alfare» (Nestle), further expanding the volume of enteral formula was conducted by adding «Pre Nan» (Nestle) and «Pepti Junior» (Nutricia). The boy repeatedly held courses of inpatient treatment for anemia, delayed physical development, dwarfism, seizures. At the age of 10 the child has a weight of 18 kg, observed over megaloblastic B-12 folic-deficiency anemia, secondary enzyme deficiency, malabsorption syndrome, pseudohypoparathyreosis, dwarfism, liver fibrosis. This clinical case refers to a rare clinical situation 10-year observation of the child with"short bowel" syndrome and complex of pathologies resulting from enteral insufficiency.

Key words: «short bowel» syndrome; newborns; small bowel resection; parenteral nutrition.