

ДИНАМІКА ЕКСПРЕСІЇ МАРКЕРА ПРОЛІФЕРАЦІЇ СЛИЗОВОЇ ОБОЛОНКИ ЛОБОВОЇ ПАЗУХИ ЛЮДИНИ В НОРМІ ТА ПРИ ХРОНІЧНОМУ ФРОНТИТІ

Вищий державний навчальний заклад України

«Українська медична стоматологічна академія» (м. Полтава)

anjey-lor@rambler.ru

Робота є фрагментом планової науково-дослідної роботи кафедри оториноларингології ВДНЗ України «Українська медична стоматологічна академія» м. Полтава за темою «Розробка нових медичних технологій в діагностиці та лікуванні патології верхніх дихальних шляхів», № державної реєстрації 0111U006761. Автор є співвиконавцем даної роботи.

Вступ. Хронічні запальні процеси слизової оболонки приносних пазух належать до найпоширеніших хвороб верхніх дихальних шляхів. І за останні роки відзначається істотне зростання кількості цих захворювань у структурі загальної ЛОР-патології [1,2,4].

Індивідуальні анатомічні особливості лобових пазух, різноманітність симптоматики, труднощі діагностики та лікування вказують на необхідність вдосконалення традиційних і розробки нових методів і способів діагностики захворювань цих синусів [6].

На сьогодні в арсеналі ЛОР-лікарів є сучасні методи, такі як спіральна комп'ютерна томографія, комп'ютерна краніометрія, магнітно-резонансна томографія, 3D-технології тощо [3,6,12,13]. Однак не слід говорити про повне вивчення морфофункціональних особливостей лобової пазухи та її структурних елементів. Зокрема, актуальним є ґрунтовне морфологічне дослідження слизової оболонки лобової пазухи.

Слід зазначити, що у процесі вивчення приносних пазух усе більшої популярності набуває використання імуногістохімічних методів дослідження [8,11].

Імуногістохімія – метод виявлення локалізації клітинного або тканинного компонента (антигену) за допомогою імунологічних та гістохімічних реакцій; при цьому імунологічний аналіз зрізів тканин або цитологічного матеріалу проводиться в умовах збереження морфології клітин. Імуногістохімічний метод дослідження є дуже інформативним для вивчення стану місцевої імунної системи слизових оболонок. Аналіз стану імунологічного захисту приносних пазух важливий для глибокого розуміння причин їхніх захворювань, вибору методів діагностики та лікування.

Все це визначає актуальність дослідження та пошуку нових морфологічно та клінічно обґрунтованих способів лікування фронтитів.

Мета дослідження – дослідити морфологію слизової оболонки лобової пазухи людини в нормі та при хронічному фронтиті встановивши особли-

вості проліферативної активності її структурних елементів.

Об'єкт і методи дослідження. Матеріалом дослідження була слизова оболонка 10 лобових пазух людей обох статей віком від 22 до 86 років, які померли від причин, не пов'язаних з патологією приносних пазух, згідно з міжнародними нормами проведення біологічних досліджень та 7 біопсійних зразків, отриманих при виконанні оперативних втручань ураженого фронтального синусу.

Матеріал фіксували в 10% нейтральному формаліні, після класичної проводки готувались парафінові блоки, що орієнтувались так, щоб зріз проходив через всі шари слизової оболонки стінки лобової пазухи. Виготовлялись гістологічні зрізи товщиною до 5 мкм, які фарбували гематоксиліном і еозином та толуїдиновим синім.

Для встановлення інтенсивності проліферативних процесів у структурних елементах слизової оболонки лобової пазухи людини використовували маркер Ki-67. Це маркер проліферативної активності клітин, який експресується переважно в кінці G1 та S, G2 фазах клітинного циклу і мітози, але не визначається у фазі G0 та на початку G1 [5]. Імуногістохімічне виявлення маркера проліферації Ki-67 проводили на депарафінованих зрізах товщиною 4 мкм фіксованого у 10% розчині нейтрального формаліну згідно протоколів компанії ThermoScientific (США) використовуючи їх систему візуалізації Quanto і DAB Chromogen та дофарбовували гематоксиліном Мейера. Інтенсивність коричневого ядерного забарвлення для маркеру Ki-67 (Rabbit Monoclonal клон - sp6, ThermoScientific розведення 1:150) на гістологічних препаратах слизової оболонки лобової пазухи людини оцінювали за допомогою світлового мікроскопа (збільшення x1000, масляна імерсія) напівкількісним методом, шляхом підрахунку відсотка позитивно забарвлених ядер із різною інтенсивністю, яку оцінювали візуально, і у кожному випадку аналізували від 10 до 15 полів зору [3]. Критерієм потенціалу проліферативної активності структурних елементів слизової оболонки лобових пазух в нормі проводили за аналогією із стандартною класифікацією ВООЗ пухлин схемою оцінювання [10]. Спочатку підраховувалась загальна кількість ядер у 10 полях зору, а при забарвленні у коричневий колір менш ніж 5% ядер у 10 полях зору рівень проліферативної активності вважали як низький, проміжок 6-10% вважався помірним та більше 10% – високим.

Статистичну обробку результатів проводили з використанням пакету статистичних програм Statistica

v.6.1 (Statistica Inc. USA), «Biostat» і MS Excell. Відмінності між групами встановлювали з використанням непараметричного критерію Манна-Уїтні-Вілкоксона. Достовірними вважали відмінності з рівнем значущості більше 95% ($p < 0,05$).

Результати дослідження та їх обговорення.

При вивченні оглядових гістологічних препаратів встановлено, що слизова оболонка лобової пазухи людини в нормі була представлена епітелієм, який розташовувався на власній пластинці. Під слизовою оболонкою візуалізувалась підслизова основа.

Епітеліальний шар слизової оболонки лобової пазухи людини був псевдобагатошаровим, циліндричним, війчастим і мав складний клітинний склад. До його складу входили: базальні, вставні, війкові та келихоподібні епітеліоцити.

Морфометрично базальні клітини мали порівняно з іншими епітеліоцитами найменші розміри. Своєю широкою основою вони прикріплювались до базальної мембрани і утворювали майже суцільний шар. Їх ядра візуалізувались переважно у центральній частині, а ядрце щільно прилягало до каріолеми. Ядро містило як конденсований, так і деконденсований хроматин, а останній переважав своєю кількістю. Ядро займало основну частину клітини, а цитоплазма виглядала як неширока, слабкобазофільна смужка.

Морфологічно вставні епітеліоцити мали призматичну форму з чітко вираженими апікальним і базальним полюсами і утворювали скупчення по 3-4 клітини. Серед товщі епітеліального шару вони мали низько-серединне розташування і контакту з просвітом лобової пазухи не мали. Їх ядра розташовувались по центру клітини, мали 1-2 ядрця, а цитоплазма концентровано оточувала ядро у вигляді темних і світлих зон.

Війкові клітини епітеліального шару слизової оболонки лобової пазухи людини мали дещо іншу морфологічну характеристику, а їх кількість була переважно над іншими епітеліоцитами. Вони мали чітко виражену звужену базальну частину і розширену апікальну. Апікальна частина містила у своєму складі довгі війки. Останні переміщували слиз по епітеліальному шару, який контактував з порожниною лобової пазухи. Ядра війкових клітин розташовувались або по середині або дещо зміщено до апікального полюсу. У своєму складі вони містили одне ядрце та переважно деконденсований хроматин. Конденсований хроматин розташовувався щільно біля каріолеми.

При вивченні епітеліального покриву слизової оболонки лобової пазухи встановлено що келихоподібні екзокриноцити представляли собою одноклітинні залози, які розташовувались ендоепітеліально. При забарвленні толуїдиновим синім цитоплазма келихоподібних екзокриноцитів проявляла метакроматичні явища. Це свідчить про те, що ці одноклітинні залози знаходились на різних стадіях секреторного циклу і містили у своєму складі глікозаміноглікани. Форма келихоподібних клітин була різноманітною і залежала від фази секреторного циклу (рис. 1).

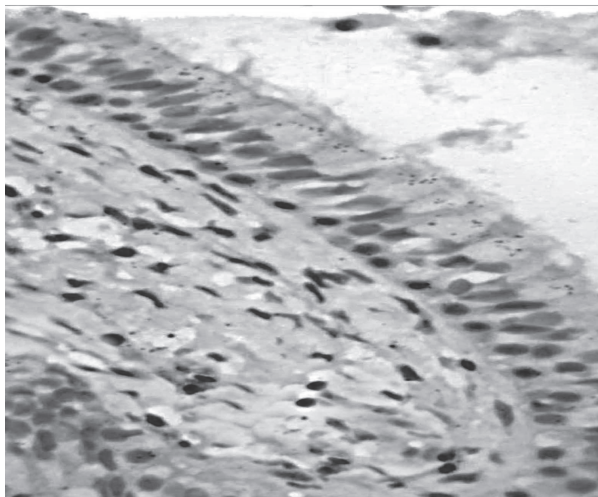


Рис. 1. Епітеліальний шар слизової оболонки лобової пазухи людини в нормі. Забарвлення толуїдиновим синім. Збільшення: ок.х10; об.х40.

Під епітеліальним шаром візуалізувалась її власна пластинка. Вона була побудована з пухкої волокнистої сполучної тканини. До її складу входили клітини фібробластичного ряду різного ступеня диференціювання. Волокнистий компонент був представлений колагеновими та еластичними волокнами, серед яких візуалізувались судинні елементи гемомікроциркуляторного русла, клітинні елементи лейкоцитарного ряду та залозистий компонент (рис. 2).

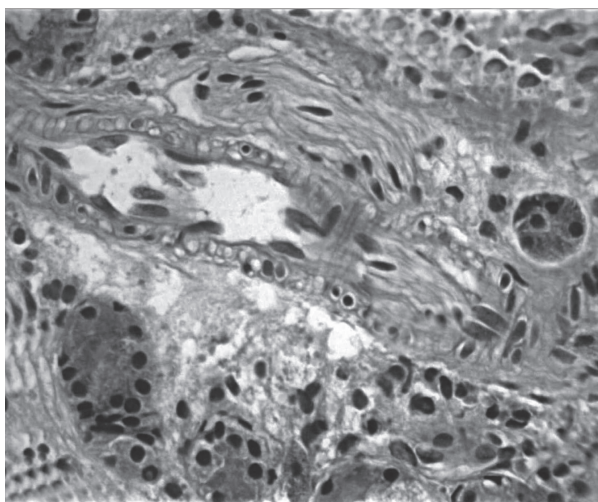


Рис. 2. Власна пластинка слизової оболонки лобової пазухи людини в нормі. Забарвлення гематоксилін і еозин. Збільшення: ок.х10; об.х100.

Підслизова основа розташовувалась під слизовою оболонкою і була тісно зрощена з останньою. Вона була побудована з пухкою волокнистої сполучної тканини і містила у своєму складі артеріоли, капіляри, вени та елементи залозистого компоненту: кінцеві відділи та систему вивідних проток. Елементи гемомікроциркуляторного русла мали характерну тришарову будову.

Кінцеві відділи залоз були утворені гландулоцитами циліндричної форми, які містили велику кіль-

кість секреторних гранул. По периферії ацинусів візуалізувались темні клітини з невеликими ядрами в складі яких розміщувався конденсований хроматин, що дає змогу віднести ці клітини до камбіальних. Паралельно з цим візуалізувались в базальних відділах поодинокі розташовані клітини лейкоцитарного ряду, які забезпечували місцевий бар'єрний захист. Ззовні кінцевого відділу були розташовані тіла фібробластів, які формували навколо них своєрідне мереживо.

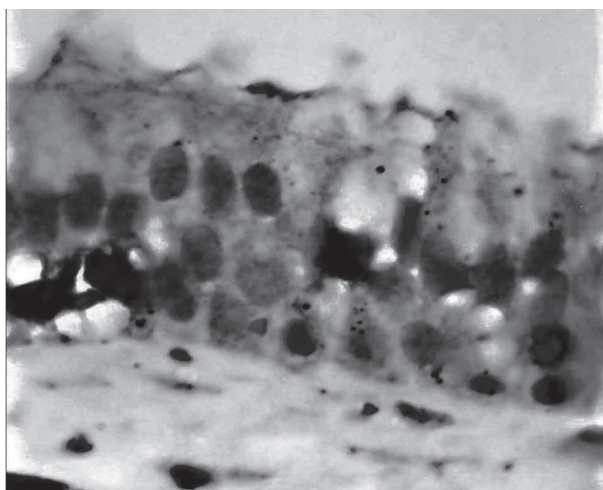


Рис. 3. Посилена експресія маркера проліферативної активності слизової оболонки лобової пазухи людини при хронічному фронтиті. Імуногістохімічна реакція. Збільшення: ок.х10; об.х100.

При імуногістохімічному дослідженні встановлено, що в нормі камбіальну активність проявляв маркер проліферації активно експресію проявляв з ядрами базальних і вставних клітин слизової оболонки лобової пазухи людини. Ці клітини розташовувались в типових місцях, а індекс проліферативної активності був низьким.

При хронічному фронтиті на гістологічних препаратах візуалізувались морфологічні прояви запального процесу. Судинні елементи гемомікроциркуляторного русла, які розташовувались як поверхнево у слизовій оболонці так і глибоко у підслизовій оболонці були заповнені форменими елементами крові. Їх середній діаметр просвіту був збільшеним: артерії на 65%, вени на 48%. Капіляри в свою чергу реагували зменшенням середнього діаметру просвіту на 24%.

В підслизовій основі та під базальною мембраною візуалізувались клітини лейкоцитарного ряду (їх кількість збільшена на 34%). Паралельно з цим спостерігались мастоцити у стадії дегрануляції. За ра-

хунок таких явищ слизова оболонка була потовщена на 62% порівняно з нормою.

Кількість келихоподібних клітин збільшувалась в 1,6 разів. В порожнині лобової пазухи візуалізувався густий базофільний конкремент.

Імуногістохімічно встановлено, що експресія маркера Ki-67 на ядрах клітинних елементів слизової оболонки лобової пазухи людини при хронічному фронтиті була високою і при морфометричному аналізі становила 38% у порівнянні з нормою при $p < 0,05$ (рис. 3).

Така морфологічна картина свідчить про посилення компенсаторно-приспосувальних процесів у відповідь на альтернативно-деструктивні зміни, які були викликані запальними процесами характерними для хронічного фронтиту.

Висновки

1. Слизова оболонка лобової пазухи людини в нормі гістологічно представлена слизовою оболонкою та підслизовою основою, які тісно зрощені з кістковими елементами пазухи. Серед клітинних елементів візуалізувались в епітеліальному шарі: базальні, вставні, війкові та келихоподібні епітеліоцити. В підслизовій основі, яка була побудована з пухкої волокнистої сполучної тканини, виявлялись елементи гемомікроциркуляторного русла глибокої сітки.

2. При хронічному фронтиті на гістологічних препаратах візуалізувались морфологічні прояви запального процесу. Артерії і вени були достовірно при $p < 0,05$ розширені, а вени звужені. В підслизовій основі та під базальною мембраною епітеліального шару виявлено достовірне збільшення клітини лейкоцитарного ряду та мастоцитів в стадії дегрануляції.

3. Імуногістохімічно встановлено, що при хронічному фронтиті індекс проліферативної активності був високим і збільшився на 38% у порівнянні з нормою.

4. Встановлено, що поряд з альтернативно-деструктивними змінами, які викликані запальним процесом, мають місце прояви компенсаторно-приспосувальних змін у вигляді морфологічних ознак відновлення слизової оболонки лобової пазухи.

Перспективи подальших досліджень. Планується встановити особливості цитопографії імунокомпетентних клітин, які приймають участь в забезпеченні місцевого імунного захисту в нормі і при фронтиті.

Література

1. Балабанова М.Л. Рентгенологическое исследование позднеарматских черепов / М.Л. Балабанова, А.В. Сычева // Искусственная деформация головы человека в прошлом Евразии. OPUS: Междисциплинарные исследования в археологии. – М.: ИА РАН, 2006. – Вып. 5. – С. 152-163.
2. Володин Н.Н. Показатели смертности и рождаемости в Российской Федерации / Н.Н. Володин // Педиатрия. – 2006. – № 1. – С. 5-8.
3. Горшков А.Н. Индивидуальные особенности лобных пазух как критерий идентификации личности: автореф. дис. на соискание учен. степени канд. мед. наук: спец. 14.00.02 «Анатомия человека» / А.Н. Горшков. – С.-Пб., 2003. – 15 с.

4. Дерюгина О.В. Оториноларингология на рубеже тысячелетий / О.В. Дерюгина, Ф.М. Чумаков, Л.Ю. Мусатенко // 16-й Съезд оториноларингологов РФ: Материалы. – Сочи, 2001. – С. 549-553.
5. Коленко Ю.Г. Иммуногистохимичні маркери в діагностиці уражень слизової оболонки порожнини рота / Ю.Г. Коленко, О.В. Каленська // Український науково-медичний журнал. – 2016. – № 2 (95). – С. 70-75.
6. Кучмин В.Н. Хирургические особенности лобной пазухи в системе черепа / В.Н. Кучмин // Бюллетень медицинских интернет-конференций. – 2014. – Т. 4, № 5. – С. 668.
7. Методики морфологічних досліджень: Монографія / М.М. Багрій, В.А. Діброва, О.Г. Попадинець, М.І. Гришук; за ред. М.М. Багрія, В.А. Діброви. – Вінниця: Нова книга, 2016. – 328 с.
8. Проніна О.М. Иммуногистохимичне дослідження макрофагальної ланки місцевого захисту слизової оболонки клиноподібної пазухи у людей зрілого віку за допомогою маркера CD 68 / О.М. Проніна, С.М. Совгіря, А.В. Пирог-Заказнікова // Вісник проблем біології і медицини. – 2014. – Вип. 2, Т. 2 (108) – С. 102-104.
9. Шпонька І.С. Експресія маркерів CD117 та KI-67 у гастроінтестинальних стромальних пухлинах різних морфологічних варіантів і локалізації / І.С. Шпонька, В.Р. Яковенко // Морфологія. – 2014. – Т. 8, № 1. – С. 104-108.
10. Hamilton S.R. World Health Organization classification of tumors: Pathology and genetics of tumors of the digestive system / S.R. Hamilton, L.A. Aaltonen // Lyon: IARC Press. – 2000. – P. 314.
11. Kalinkin A.A. Quantitative histologic and histochemical research of reaction of the mucos membrane glands of the nose cavity and maxillary sinus on irrigation of secretolytical drugs / A.A. Kalinkin // Folia Otorhinolaryngologica. – 2008. – Vol. 14, № 1-2. – P. 68.
12. Sahlstrand-Johnson P. Computed tomography measurements of different dimensions of maxillary and frontal sinuses / P. Sahlstrand-Johnson, M. Jannert, A. Strömbeck [et al.] // BMC Med Imaging. – 2011. – № 11. – P. 8.
13. Tian Y. Three-dimensional reconstruction and visualization of the fronto-ethmoidal cells based on CT images / Y. Tian, B. Cui // Lin Chung Er Bi Yan Hou Tou Jing Wai Ke Za Zhi. – 2014. – Vol. 28, № 20. – P. 1573-1576.

УДК 611.216.2+616.216.2-002]-018.25-07

ДИНАМІКА ЕКСПРЕСІЇ МАРКЕРА ПРОЛІФЕРАЦІЇ СЛИЗОВОЇ ОБОЛОНКИ ЛОБОВОЇ ПАЗУХИ ЛЮДИНИ В НОРМІ ТА ПРИ ХРОНІЧНОМУ ФРОНТИТІ

Лобурець А. В.

Резюме. Дослідження морфології слизової оболонки лобової пазухи людини в нормі та при хронічному фронтиті встановивши особливості проліферативної активності її структурних елементів.

Встановлено, що слизова оболонка лобової пазухи людини в нормі гістологічно представлена слизовою оболонкою та підслизовою основою, які тісно зрощені з кістковими елементами пазухи. Серед клітинних елементів візуалізувались в епітеліальному шарі: базальні, вставні, війкові та келихоподібні епітеліоцити. В підслизовій основі, яка була побудована з пухкої волокнистої сполучної тканини, виявлялись елементи гемомікроциркуляторного русла глибокої сітки.

При хронічному фронтиті на гістологічних препаратах візуалізувались морфологічні прояви запального процесу. Артеріоли і венули були розширені, а венули звужені. В підслизовій основі та під базальною мембраною епітеліального шару виявлено збільшення клітин лейкоцитарного ряду та мастоцитів в стадії дегрануляції.

Іммуногистохімічно встановлено, що при хронічному фронтиті індекс проліферативної активності був високим.

Ключові слова: морфологія, слизова оболонка лобової пазухи, норма, фронтити.

УДК 611.216.2+616.216.2-002]-018.25-07

ДИНАМИКА ЭКСПРЕССИИ МАРКЕРА ПРОЛИФЕРАЦИИ СЛИЗИСТОЙ ОБОЛОЧКИ ЛОБНОЙ ПАЗУХИ ЧЕЛОВЕКА В НОРМЕ И ПРИ ХРОНИЧЕСКОМ ФРОНТИТЕ

Лобурець А. В.

Резюме. Исследование морфологии слизистой оболочки лобной пазухи человека в норме и при хроническом фронтите, установив особенности пролиферативной активности ее структурных элементов.

Установлено, что слизистая оболочка лобной пазухи человека в норме гистологически представлена слизистой оболочкой и подслизистой основой, которые тесно сращены с костными элементами пазухи. Среди клеточных элементов визуализировались в эпителиальном слое: базальные, вставные, ресничные и бокаловидные эпителиоциты. В подслизистой основе, которая была построена из рыхлой волокнистой соединительной ткани, оказывались элементы гемомикроциркуляторного русла глубокой сетки.

При хроническом фронтите на гистологических препаратах визуализировались морфологические проявления воспалительного процесса. Артериолы и венулы были расширены, а венулы сужены. В подслизистой основе и под базальной мембраной эпителиального слоя выявлено увеличение клеток лейкоцитарного ряда и мастоцитов в стадии дегрануляции.

Иммуногистохимически установлено, что при хроническом фронтите индекс пролиферативной активности был высоким.

Ключевые слова: морфология, слизистая оболочка лобной пазухи, норма, фронтит.

UDC 611.216.2+616.216.2-002]-018.25-07

DYNAMICS OF THE MARKER EXPRESSION OF MUCOUS MEMBRANE PROLIFERATION OF THE HUMAN FRONTAL SINUS UNDER NORMAL CONDITIONS AND IN CASE OF CHRONIC FRONTAL SINUSITIS

Loburets A. V.

Abstract. Nowadays, the modern methods such as spiral computed tomography, computer craniometry, magnetic resonance imaging, 3D technologies are widely used by ENT specialists in medical practice. However, the complete study of morphological and functional features of the frontal sinus and its structural elements has not carried out, namely, thorough morphological study of the frontal sinus mucous membrane.

The aim of the study was to investigate the mucous membrane morphology of the human frontal sinus under the normal conditions and in case of chronic frontal sinusitis determining the specific features of proliferative activity of its structural elements.

The research material was presented by the mucous membrane of the frontal sinuses in 10 people of both genders aged from 22 to 86 years whose deaths were not caused by the paranasal sinuses pathology and 7 biopsy samples obtained when performing surgery of the affected frontal sinus in accordance with international standards for biological research. The obtained data have determined that the mucous membrane of the human frontal sinus under the normal conditions histologically were presented by mucous membrane and submucous layer, which were closely adherent to the bone elements of the sinus. The following cellular elements were visualized in the epithelial layer: basal, intercalary, ciliary and goblet epithelial cells. In the submucous layer, which consisted of loose fibrous connective tissue, the elements of hemomicrocirculatory channel of deep rete have been revealed.

In case of chronic frontal sinusitis the morphological manifestations of the inflammatory process have been visualized in histological specimen. Arterioles and venules were significantly at $p < 0.05$ expanded and venules were constricted. In submucous layer and under the basal membrane of the epithelial layer the significant increase in number of leukocytes and mastocytes in the degranulation phase has been determined. Immunohistochemical study has stated that in chronic frontal sinusitis the index of proliferative activity was high and increased by 38% compared to the norm.

It was also determined that manifestations of compensatory-adaptive changes as the morphological signs of the frontal sinus mucosa recovery along with the alterative and destructive changes caused by inflammatory process have been presented.

Keywords: morphology, mucous membrane of the frontal sinus, norm, frontal sinusitis.

Рецензент – проф. Проніна О. М.

Стаття надійшла 19.03.2017 року

УДК 616.45-091:[616-001.1/3+616-056.52]

*Тарасенко Л. М., *Білець М. В., *Омельченко О. Є., **Горголь Н. І.

ПАТОМОРФОЛОГІЧНЕ ТА МОРФОМЕТРИЧНЕ ДОСЛІДЖЕННЯ НАДНИРНИКІВ ЗА УМОВ ІММОБІЛІЗАЦІЙНОГО СТРЕСУ, ВИСОКОКАЛОРИЙНОГО ХАРЧУВАННЯ ТА ЇХ СПОЛУЧЕНОГО ВПЛИВУ

*ВДНЗ України «Українська медична стоматологічна академія» (м. Полтава)

**Харківський національний медичний університет (м. Харків)

bilec_marina@mail.ru

Дана робота є фрагментом НДР «Метаболічні зміни та стресостійкість органів травлення та кісткової тканини при поєднанні впливів ожиріння і емоційного стресу», № державної реєстрації 0114U001457.

Вступ. В першій половині ХХ сторіччя, дослідник стрес-синдрому Ганс Сельє встановив, що на дії різних неспецифічних факторів, наприклад, таких як дія екстремальних температур, больові чинники, надмірне фізичне або психоемоційне навантаження, виникають спільні патофізіологічні зміни в організмі, а саме: інволюція тимусу, ульцерогенез та гіпертрофія наднирників [9]. В наш час кількість, різновиди, сила чинників, що сприяють розвитку стрес-синдрому, значно збільшились [1,6,7]. Досить цікавим, є вивчення сукупності факторів, що впливають на організм, їх здатність до потенціювання один одного. Наприклад, сполучений вплив стресорних факторів та висококалорійного харчування на організм. Дані про сполучений вплив даних чинників, а також реакція на них різних органів та тканин, досить обмежені, незважаючи на широку розповсюдженість [4].

Мета даного дослідження — вивчити морфологічні зміни надниркових залоз за умов іммобілізаційного стресу, висококалорійного харчування та їх сполученого впливу.

Об'єкт і методи дослідження. Дослідження проведені відповідно до принципів біоетики, законодавчих норм та положень «Європейської конвенції про захист хребетних тварин, що використовуються для дослідних цілей» (Габсбург, 1986) і «Загальних етичних принципів експериментів на тваринах», ухвалених Першим національним конгресом з біоетики (Київ, 2001). Експерименти виконані на 40 статевозрілих щурах лінії Вістар, масою 160-330 г. Тварини розподілені на 4 групи (по 10 тварин в кожній): інтактні щури, що отримували стандартний корм; хронічний іммобілізаційний стрес протягом 5 днів за методом Г. Сельє [5]; тварини, що отримували висококалорійне харчування протягом 9 тижнів за методом Е. Краєген [8]; тварини із сполученим впливом хронічного іммобілізаційного стресу та висококалорійного харчування.