

І.В. Ксьонз¹, Є.М. Гриценко¹, М.І. Гриценко², О.В. Овчар¹, Є.В. Пилипюк¹

Кишкова непрохідність, викликана дивертикулом Меккеля, в дітей

¹Полтавський державний медичний університет, Україна

²КП «Дитяча міська клінічна лікарня Полтавської міської ради», Україна

Paediatric surgery.Ukraine.2021.2(71):72-76; doi 10.15574/PS.2021.71.72

For citation: Ksonz IV, Grytsenko IeM, Grystenko MI, Ovchar OV, Pylypiuk YV. (2021). Intestinal Obstruction Caused by Meckel's Diverticulum in Children. Paediatric Surgery.Ukraine. 2(71):72-76; doi 10.15574/PS.2021.71.72.

Дивертикул Меккеля (ДМ) – найпоширеніший варіант аномалій неповної облітерації жовткової протоки. Серед різноманітних вад розвитку травного каналу, які можуть спричинити кишкову непрохідність, ДМ посідає перше місце і становить 1,7%.

Мета – узагальнити результати лікування дітей з кишковою непрохідністю, викликаною ДМ.

Матеріали та методи. Узагальнено досвід лікування 183 дітей з ДМ та пов'язаною з ним патологією. Основними ускладненнями ДМ були кишкова непрохідність, кровотеча з пептичної виразки, дивертикуліт. У 100 дітей дивертикул був безсимптомним і виявився випадковою знахідкою під час хірургічних втручання на органах черевної порожнини з приводу іншої патології.

Результати. Кишкова непрохідність, викликана ДМ, становила 20,8% усіх випадків і 45,7% усіх ускладнень, пов'язаних із дивертикулом. Странгуляційну кишкову непрохідність діагностовано у 18 пацієнтів: у 16 ДМ викликав внутрішнє защемлення, в 1 – заворот петель тонкої кишки навколо фіксованого дивертикулу, в 1 – вузлуотворення. У 5 спостереженнях ДМ викликав явища часткової кишкової непрохідності. У 15 дітей виявлено інвагінацію (тонкокишкову – у 6 випадках, ілеоцекальну – у 9). Наведено клінічні випадки, що показують складнощі діагностики кишкової інвагінації, викликані ДМ, у дітей старшого віку та при защемленні тонкої кишки в мезодивертикулярній зв'язці. Запропоновано спосіб субсерозної дивертикулектомії та одномоментної декомпресії тонкої кишки.

Висновки. Дивертикул Меккеля слід розглядати як імовірну причину гострої кишкової непрохідності в дітей віком від 2 років та яким раніше не виконували оперативні втручання на органах черевної порожнини. У хірургічному лікуванні патології, викликані ДМ, можливим є одномоментна декомпресія тонкої кишки шляхом дивертикулотомії та субсерозне видалення дивертикулу.

Дослідження виконано відповідно до принципів Гельсінської декларації. На проведення досліджень отримано інформовану згоду батьків, дітей.

Автори заявляють про відсутність конфлікту інтересів.

Ключові слова: дивертикул Меккеля, кишкова непрохідність, діти.

Intestinal obstruction caused by Meckel's diverticulum in children

I.V. Ksonz¹, Ie.M. Grytsenko¹, M.I. Grystenko², O.V. Ovchar¹, Y.V. Pylypiuk¹

¹Poltava state medical university, Ukraine

²Municipal enterprise «Children's City Clinical Hospital of Poltava City Council», Ukraine

Meckel's diverticulum is the most common variant of anomalies of incomplete obliteration of the yolk duct. Among the various malformations of the digestive tract, which can cause intestinal obstruction, Meckel's diverticulum ranks first and is 1.7%.

Purpose – to generalize the results of treatment of children with intestinal obstruction caused by Meckel's diverticulum.

Materials and methods. The experience of treating 183 children with Meckel's diverticulum and related pathology is summarized. The main complications of Meckel's diverticulum were intestinal obstruction, bleeding from a peptic ulcer, diverticulitis. In 100 children, the diverticulum was asymptomatic and was an accidental finding during surgery on the abdominal organs for other pathologies.

Results. Intestinal obstruction caused by Meckel's diverticulum accounted for 20.8% of all cases and 45.7% of all diverticulum-related complications. Strangulative intestinal obstruction was diagnosed in 18 patients: in 16 Meckel's diverticulum caused internal compression, in 1 – torsion of the loops of the small intestine around the fixed diverticulum, in 1 – nodulation. In 5 observations, Meckel's diverticulum caused the phenomenon of partial intestinal obstruction. Intussusception was detected in 15 children (small intestinal in 6 cases and ileocecal in 9). Clinical cases demonstrating the difficulties in diagnosing intesti-

nal intussusception caused by Meckel's diverticulum in older children and small bowel entrapment in the mesodiverticular ligament are presented. A method of subserous diverticulectomy and one-step decompression of the small intestine was proposed.

Conclusions. Meckel's diverticulum should be considered as a probable cause of acute intestinal obstruction in children older than 2 years and who have not previously undergone surgery on the abdominal organs. In the surgical treatment of pathology caused by Meckel's diverticulum, it is possible to use one-time decompression of the small intestine by diverticulotomy and subserous removal of the diverticulum.

The research was carried out in accordance with the principles of the Helsinki declaration. The informed consent of the patient was obtained for conducting the studies.

No conflict of interest was declared by the authors.

Key words: Meckel's diverticulum, intestinal obstruction, children.

Кишечная непроходимость, вызванная дивертикулумом Меккеля, у детей

И.В. Ксенз¹, Е.Н. Гриценко¹, Н.И. Гриценко², О.В. Овчар¹, Е.В. Пилипюк¹

¹Полтавский государственный медицинский университет, Украина

²КП «Детская городская клиническая больница Полтавского городского совета», Украина

Дивертикул Меккеля (ДМ) – наиболее распространенный вариант аномалий неполной облитерации желточного протока. Среди различных пороков развития желудочно-кишечного тракта, которые могут быть причиной кишечной непроходимости, ДМ занимает первое место и составляет 1,7%.

Цель – обобщить результаты лечения детей с кишечной непроходимостью, вызванной ДМ.

Материалы и методы. Обобщен опыт лечения 183 детей с ДМ и связанной с ним патологией. Основными осложнениями ДМ были кишечная непроходимость, кровотечение из пептической язвы, дивертикулит. У 100 детей дивертикул был бессимптомным и оказался случайной находкой при хирургических вмешательствах на органах брюшной полости по поводу другой патологии.

Результаты. Кишечная непроходимость, вызванная ДМ, составляла 20,8% всех случаев и 45,7% всех осложнений, связанных с дивертикулумом. Странгуляционная кишечная непроходимость диагностирована у 18 пациентов: у 16 ДМ вызвал внутреннее ущемление, у 1 – заворот петель тонкой кишки вокруг фиксированного дивертикула, у 1 – узлообразование. В 5 наблюдениях ДМ вызвал явления частичной кишечной непроходимости. У 15 детей выявлена инвагинация (тонкокишечная – в 6 случаях, илеоцекальная – в 9). Приведены клинические случаи, демонстрирующие сложности диагностики кишечной инвагинации, вызванной ДМ, у детей старшего возраста и при ущемлении тонкой кишки в мезодивертикулярной связке. Предложен способ субсерозной дивертикулэктомии и одномоментной декомпрессии тонкой кишки.

Выводы. Дивертикул Меккеля должен рассматриваться в качестве вероятной причины острой кишечной непроходимости у детей в возрасте старше 2 лет, которым ранее не выполнялись оперативные вмешательства на органах брюшной полости. В хирургическом лечении патологии, вызванной ДМ, возможным является использование одномоментной декомпрессии тонкой кишки путем дивертикулотомии и субсерозного удаления дивертикула.

Исследование выполнено в соответствии с принципами Хельсинкской декларации. На проведение исследований получено информированное согласие родителей, детей.

Авторы заявляют об отсутствии конфликта интересов.

Ключевые слова: дивертикул Меккеля, кишечная непроходимость, дети.

Дивертикул Меккеля (ДМ) – найпоширеніший варіант аномалій неповної облітерації жовткової протоки. Ця аномалія є найбільш розповсюдженою серед вроджених аномалій шлунково-кишкового тракту і зустрічається у близько 2% популяції. Ризик розвитку ускладнень, пов'язаних із ДМ, протягом життя становить 4–6% і істотно знижується з віком. У більшості випадків аномалія має безсимптомний перебіг і виявляється у вигляді випадкової знахідки під час оперативних втручань. Імітація клініки гострого апендициту призводить до діагностично-тактичних помилок під час хірургічних втручань. Клінічна симптоматика зустрічається в 16% випадків, при цьому до 50–60% таких хворих становлять діти віком до 10 років [4,6,7].

Серед різноманітних вад розвитку травного каналу, які можуть спричинити кишкову непрохідність, ДМ посідає перше місце і становить 1,7% [8]. В одному з багаточисельних досліджень виявлено, що з 1132 пацієнтів із ДМ у 46% випадків виникає інвагинація кишківника, у 24% – заворот кишківника [7].

Механізми розвитку кишкової непрохідності, викликані ДМ: 1) заворот тонкої кишки навколо фіброзного тяжа, що зв'язує дивертикул і пупок; 2) тонко-тонкокишкова або клубово-ободова інвагинація 3) вузлуотворення клубової кишки разом із

ДМ; 4) защемлення тонкої кишки в мезодивертикулярній зв'язці [7,9].

Жовтковий мішок у плода має дві жовткові артерії, одна з яких дегенерує, а інша розвивається у верхню брижову артерію. Відсутність дегенерації жовткової артерії призводить до збереження вкритої очеревиною мезодивертикулярної зв'язки. Зазвичай вона простягається від кінчика дивертикулу до брижі клубової кишки. Цей ембріологічний залишок може спричинити різні види ускладнень, у тому числі крововилив і гемоперитонеум внаслідок травматичного розриву судини мезодивертикулярної зв'язки. Заворот тонкої кишки навколо тяжа або її защемлення тяжем призводить до непрохідності тонкої кишки [2,4]. Kunitsu та ін. зазначали, що відносно довга мезодивертикулярна зв'язка може призвести до защемлення тонкої кишки в широкому віковому діапазоні – від дитинства до дорослого віку. На відміну від цього, коротка мезодивертикулярна зв'язка може спричинити непрохідність до або незабаром після народження [1]. Рекомендують розглядати ДМ як імовірну причину інвагинації та інших форм гострої кишкової непрохідності ГКН у дітей, яким раніше не виконували оперативні втручання на органах черевної порожнини і віком від 2 років [3].

Клінічний випадок

Мета дослідження – узагальнити результати лікування дітей з кишковою непрохідністю, викликаною ДМ.

Матеріали та методи дослідження

Узагальнено досвід лікування 183 дітей з ДМ і пов'язаною з ним патологією. Вік хворих становив від 1 доби до 15 років. Кишкова непрохідність, викликана ДМ, спостерігалася у 38 (20,8%) випадках, кровотеча з пептичної виразки ДМ – у 16 (8,7%) випадках, дивертикуліт – у 23 (12,6%) спостереженнях, у 100 (54,6%) дітей ДМ мав безсимптомний характер та був випадковою знахідкою під час хірургічних втручаннях на органах черевної порожнини з приводу іншої патології. У 3 (1,65%) дітей відмічалася грижа Літре, у 3 (1,65%) новонароджених ДМ був вмістом грижового мішка при ембріональних грижах малих розмірів.

Результати дослідження та їх обговорення

Гостра кишкова непрохідність, викликана ДМ, спостерігалася у 38 дітей, що становило 45,7% усіх ускладнень, викликаних ДМ. Странгуляційна кишкова непрохідність діагностувалася у 18 пацієнтів: у 16 ДМ викликав внутрішнє защемлення, в 1 – заворот петель тонкої кишки навколо фіксованого дивертикулу, в 1 – вузлоутворення. У 5 спостереженнях ДМ викликав явища часткової кишкової непрохідності. У 15 дітей відмічалася інвагінація (тонкокишкова – у 6 випадках, ілеоцекальна – у 9). ДМ, що входив до грижового вмісту при грижах Літре та ембріональних грижах, як причина кишкової непрохідності не розглядався.

Вважається, що ДМ ускладнюється інвагінацією у 60% дітей віком до 2 років, а в дітей від 8 років таке ускладнення практично не спостерігається [3].

У власних спостереженнях при кишковій інвагінації, викликаних ДМ, у дітей віком до 3 років клінічна картина переважно була типовою. Захворювання починалося з неспокою, відмічалася багаторазове блювання, симптом «малинового желе», інвагінат визначався при пальпації під наркозом. У 3 випадках у дітей старшого віку (9, 12, 13 років) гостра кишкова інвагінація не мала характерних ознак, доопераційний діагноз не встановлений. Клінічними проявами були біль у животі та блювання. Симптом «малинового желе» в жодному випадку не спостерігався. В 1 випадку клінічна картина розцінена як прояви гострої кишкової непрохідності, у 2 випадках діти оперовані з приводу гострого апендициту.

Клінічні випадки

Хлопчик Р., 13 років, історія хвороби № 5499, переведений до Комунального підприємства «Дитяча міська клінічна лікарня Полтавської міської ради»

01.07.2008 з інфекційної лікарні зі скаргами на переймоподібний біль у животі, багаторазове блювання, випорожнення з домішками крові, млявість. Тривалість захворювання – понад 60 год. На час госпіталізації стан дитини тяжкий. Хлопчик млявий. Температура тіла – в межах субфебрильних цифр. Шкіра бліда. У легенях – жорстке дихання, хрипів немає. Частота дихання (ЧД) – 25/хв. Тони серця ясні, ритмічні, частота серцевих скорочень (ЧСС) – 120/хв. Живіт здутий, болючий, резистентний в усіх ділянках, при аускультації кишкові шуми не вислуховуються. Симптоми подразнення очеревини позитивні. Патологічні утворення в черевній порожнині не визначаються. Ректальне дослідження – без особливостей. Загальний аналіз крові: гемоглобін – 151 г/л, еритроцити – $4,6 \times 10^{12}$ /л, кольоровий показник – 0,99, лейкоцити – $6,2 \times 10^9$ /л, мієлоцити – 8%, метамієлоцити – 6%, паличкоядерні нейтрофіли – 21%, сегментоядерні нейтрофіли – 4%, лімфоцити – 36%, моноцити – 25%, швидкість осідання еритроцитів (ШОЕ) – 9 мм/г. На оглядовій рентгенограмі органів черевної порожнини – роздуті петлі тонкої кишки, множинні чаші Клойбера. Під час УЗД – роздуті петлі тонкої кишки, переповнені рідким вмістом, діаметром до 2 см, товщина кишкової стінки – до 3 мм, маятникоподібний рух кишкового вмісту. Передопераційний діагноз – «Гостра кишкова непрохідність». Після передопераційної підготовки дитина оперована.

Під ендотрахеальним наркозом виконано серединну лапаротомію. Під тиском виділився геморагічний випіт (посів). Під час ревізії на відстані 50 см від ілеоцекального кута виявлено тонкокишковий інвагінат до 15 см довжиною (рис. 1). Виконано дезінвагінацію видоюванням за Гутчинсоном, виявлено ДМ розміром 5×2 см, багрового кольору (рис. 2). Петлі тонкої кишки розтягнуті і заповнені рідким вмістом, ентєротомія через верхівку дивертикулу з одномоментною декомпресією. Проведено субсерозне видалення ДМ. Кишка на місці ушивання прохідна і герметична. Виконано санацію черевної порожнини. Операційні рани ушиті. Клінічний діагноз – «Гостра тонкокишкова інвагінація, викликана ДМ». Післяопераційний період – із позитивною динамікою, дитина виписана з відділення з одужанням.

Странгуляційна кишкова непрохідність, викликана ДМ, клінічно перебігає найтяжче і характеризується раптовими нападами болю в животі. Інтенсивність болю в животі така, що в дитини можливий шокоподібний стан [4]. Це маскує клінічні прояви кишкової непрохідності, і таких дітей часто госпіталізують до соматичного стаціонару, інфекційного відділення з різноманітними діагнозами.

Складність діагностики ілюструє наступний клінічний випадок.

Хлопчик Д., віком 3 роки, історія хвороби № 4291, госпіталізований до відділення інтенсивної терапії Комунального підприємства «Дитяча міська клінічна лікарня Полтавської міської ради» 03.07.2020 з діагнозом при направленні «Цукровий діабет I типу, вперше виявлений, тяжка форма (рівень глікемії з високим ризиком для життя)».

Дитина захворіла 02.07.2020, ввечері почалося багаторазове блювання, турбував біль у животі. Госпіталізована до центральної районної лікарні, в якій після обстеження виявлено гіперглікемію – 17,6 ммоль/л.

На момент госпіталізації стан дитини тяжкий. Рівень свідомості – 14 балів за шкалою ком Глазго. Дихання спонтанне по типу Куссмауля. Аускультативно дихання жорстке, ЧД – 28–32/хв, ЧСС – 160, артеріальний тиск (АТ) – 105/68 мм рт. ст. Тони серця гучні, ритмічні.

Дитина оглянута дитячим хірургом. Під час огляду живіт здутий, бере участь в акті дихання, помірно резистентний, більше в правій половині, болісний. Симптоми подразнення очеревини негативні. Перистальтика не вислуховується. По зонду зі шлунку виділяється вміст по типу «кавової гущі». Випорожнень немає. Діурез достатній. Загальний аналіз крові: гемоглобін – 133 г/л, еритроцити – $4,46 \times 10^{12}/л$, лейкоцити – $12,9 \times 10^9/л$, паличкоядерні нейтрофіли – 15%, сегментоядерні нейтрофіли – 65%, еозинофіли – 2%, лімфоцити – 14%, моноцити – 4%, ШОЕ – 10 мм/г. У загальному аналізі сечі – ацетон +++++. Рівень глюкози в сечі – 56 ммоль/л. На оглядовій рентгенограмі органів черевної порожнини – горизонтальні рівні рідини, роздуті петлі тонкої кишки. Під час УЗД – вільна рідина в черевній порожнині. Діагноз – «Цукровий діабет I типу, вперше виявлений, рівень глікемії з високим ризиком для життя. Кетоацидоз. Абдомінальний синдром. Гостра кишкова непрохідність».

Під ендотрахеальним наркозом виконано діагностичну лапароскопію – виявлено петлю некротизованої кишки. Виконано нижньо-серединну лапаротомію. Виділилася велика кількість геморагічного випоту. Петлі тонкої кишки роздуті. Після лапаротомії в правій половині черевної порожнини виявлено конгломерат кишкових петель, виведених у рану. На протибрижовому краї здухвинної кишки на відстані 50 см від ілеоцекального кута розташовувався ДМ на широкій основі, що мав розміри $10 \times 3,0$ см, синюшно-багрового кольору, набряклий. Від верхівки останнього продовжувався тяж до кореня брижі тонкої кишки, який

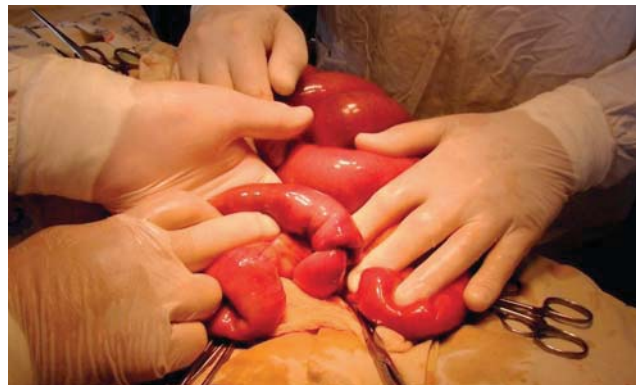

Рис. 1. Дитина Р., 13 років, тонкокишковий інвагінат, викликаний дивертикулом Меккеля

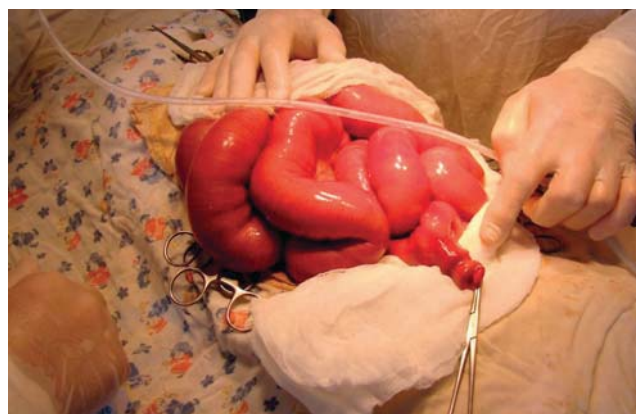

Рис. 2. Дитина Р., 13 років, стан після дезінвагнації за Гутчинсоном

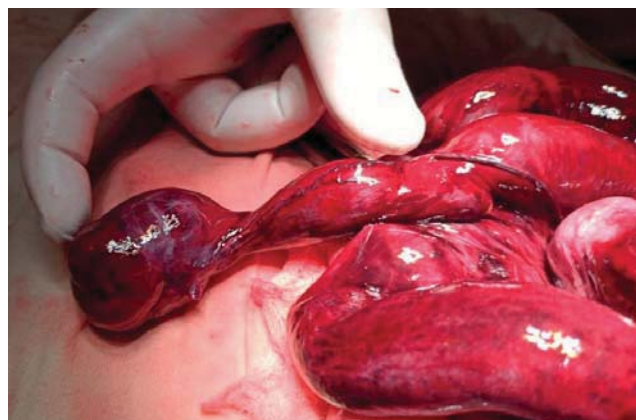


Рис. 3. Дитина Д., з дивертикулом Меккеля, що викликав защемлення тонкої кишки

деформував ДМ, скручуючи його навколо своєї осі, та защемлював прилеглу ділянку здухвинної кишки, призводячи до странгуляційної кишкової непрохідності (рис. 3). Також визначався заворот петлі клубової кишки навколо вищевказаного тяжа. Тяж пересічено, заворот усунуто, петля кишки на відстані до 2 см від ілеоцекального кута довжиною до 60 см, чорного кольору, із судинами, що не пульсують, ділянками десерозації, визнана нежиттєздатною. Резекція тонкої кишки у межах здорових ділянок, ентероанастомоз «кінець у кінець» PDS 5/0, дворядний, герметичний.

Клінічний випадок

Санація черевної порожнини. Гемостаз по ходу операції. Рана пошарово зашита. Післяопераційний період – із поступовою позитивною динамікою. Рівень глікемії 08.07.2020 – 2,6 ммоль/л. Після огляду ендокринолога діагноз цукрового діабету виключений. У задовільному стані хлопчик виписаний додому 13.07.2020.

Обговорення

Загалом у випадках кишкової непрохідності, викликаної ДМ, у 14 дітей проведено резекцію кишки у зв'язку з некрозом і накладено кишкові анастомози, 23 дітям – субсерозну резекцію ДМ, в 1 випадку в новонародженого з частковою кишковою непрохідністю дивертикул не видалено.

Недоліками відомих методик дивертикулектомії (видалення по типу апендектомії, видалення дивертикулу між двома затискачами з накладенням 2-рядного шва, клиновидна резекція дивертикулу, резекція кишки, що містить дивертикул) є необхідність досить широкого розкриття просвіту кишки, можливість звуження її просвіту, ризик інфікування черевної порожнини. Запропоновано спосіб видалення ДМ без широкого розкриття просвіту кишки, який передбачає циркулярний розтин серозно-м'язового шару біля основи дивертикулу до слизової оболонки з відшаруванням серозно-м'язового шару в напрямку верхівки дивертикулу, перев'язку слизового шару з наступним відсіченням дивертикулу, накладенням швів на серозно-м'язовий шар у поперечному напрямку (Пат. 90145 України). Спосіб можна застосовувати в кожному випадку незалежно від ширини основи дивертикулу.

При гострій кишковій непрохідності, викликаної ДМ, виникла необхідність декомпресії перерозтягнутого рідиною і газом привідного відділу кишки. Запропоновано спосіб одномоментної декомпресії кишечника у хворих з ДМ (Пат. 7089 У України), що передбачає дивертикулотомію через верхівку дивертикулу з аспірацією вмісту на всьому протязі перерозтягнутого відділу кишки за допомогою електровідсмоктувача з наступним видаленням дивертикулу.

Відомості про авторів:

Ксьонз Ігор Володимирович – д.мед.н., проф. каф. дитячої хірургії з травматологією та ортопедією Полтавського ДМУ. Адреса: м. Полтава, вул. О. Бідного, 2; тел./факс +38 (0532) 68-96-71. <https://orcid.org/0000-0002-7703-1759>.

Гриценко Євген Миколайович – к.мед.н., доц. каф. дитячої хірургії з травматологією та ортопедією Полтавського ДМУ. Адреса: м. Полтава, вул. О. Бідного, 2; тел./факс +38 (0532) 68-96-71. <https://orcid.org/0000-0003-3173-3859>.

Гриценко Микола Іванович – зав. дитячим хірургічним відділенням КП «Дитяча міська клінічна лікарня Полтавської міської ради». Адреса: м. Полтава, вул. О. Бідного, 2; тел./факс +38 (0532) 68-96-71.

Овчар Олег Володимирович – асистент каф. дитячої хірургії з травматологією та ортопедією Полтавського ДМУ. Адреса: м. Полтава, вул. О. Бідного, 2; тел./факс +38 (0532) 68-96-71.

Пилипук Євген Вікторович – асистент каф. дитячої хірургії з травматологією та ортопедією Полтавського ДМУ. Адреса: м. Полтава, вул. О. Бідного, 2; тел./факс +38 (0532) 68-96-71.

Стаття надійшла до редакції 25.02.2021 р., прийнята до друку 17.05.2021 р.

Висновки

Кишкова непрохідність є основним ускладненням ДМ, що становить, за власними даними, 20,7% усіх випадків ДМ і 45,7% усіх ускладнень, викликаних ДМ.

Дивертикул Меккеля слід розглядати як імовірну причину гострої кишкової непрохідності в дітей віком від 2 років та яким раніше не виконували оперативні втручання на органах черевної порожнини.

У хірургічному лікуванні патології, викликаної ДМ, можливими є одномоментна декомпресія тонкої кишки шляхом дивертикулотомії та субсерозне видалення дивертикулу.

Автори заявляють про відсутність конфлікту інтересів.

References/Література

- Bertozi M, Yildiz A, Appignani A. (2018). Symptomatic mesodiverticular bands in children Annals of Pediatric Surgery. 14: 21–23.
- Dumper J, Mackenzie S, Mitchell P, Sutherland F, Quan ML, Mew D. (2006). Complications of Meckel's diverticula in adults. Canadian Journal of Surgery. 49 (5): 353. PMID 17152574.
- Rossii MZ. (2019). Klinicheskiye rekomendatsii. Divertikul Mekkelya u detey. URL: [http://www.radh.ru/docs/%D0%94%D0%B8%D0%B2%D0%B5%D1%80%D1%82%D0%B8%D0%BA%D1%83%D0%BB%20%D0%9C%D0%B5%D0%BA%D0%BA%D0%B5%D0%BB%D1%8F%20\(2\).doc](http://www.radh.ru/docs/%D0%94%D0%B8%D0%B2%D0%B5%D1%80%D1%82%D0%B8%D0%BA%D1%83%D0%BB%20%D0%9C%D0%B5%D0%BA%D0%BA%D0%B5%D0%BB%D1%8F%20(2).doc).
- Pessanha I, Scuglia V, Correia-Pinto J, Lamas-Pinheiro R. (2020). Meckel's mesodiverticular band causing an internal hernia. Journal of Pediatric Surgery. Case Reports. 59: 101526. URL: <https://www.sciencedirect.com/science/article/pii/S2213576620301603>.
- Podkamenev VV. (2012). Patologiya divertikula Mekkelya u detey Rossiyskiy vestnik detskoy khirurgii, anesteziologii i reanimatologii. 4 (2): 28–33.
- Rusak PS, Tolstanov OK, Rybalchenko VF, Stakhov VV, Voloshin YL. (2020). Problematic issues of diagnosis and treatment of acute appendicitis in children. Paediatric Surgery. Ukraine. 3 (68): 28–36. [Русак ПС, Толстанов ОК, Рибальченко ВФ, Стахов ВВ, Волошин ЮЛ. (2020). Проблемні питання діагностики та лікування гострого апендициту у дітей. Хірургія дитячого віку. 3 (68): 28–36]. doi 10.15574/PS.2020.68.28.
- Shidakov IKh. (2020). Ostraya kishhechnaya neprokhodimost' pri divertikule Mekkelya. Rossiyskiy zhurnal gastroenterologii, gepatologii, koloproktologii. 30 (1): 38–41. <https://doi.org/10.22416/1382-4376-2020-30-1-38-41>.
- Sitkovskiy NB, Topuzov VS. (1989). Khirurgiya anomalii zheltochnogo protoka u detey. K.: Zdorov'ya: 96.
- Yazgan C, Sahin T, Ozmen M. (2017). Unusual cause of small bowel obstruction: mesodiverticular band of Meckel's diverticulum demonstrated by CT. BJR Case Rep. 2: 20150255.