

Зв'язок публікації з плановими науково-дослідними роботами. Робота є фрагментом НДР «Вивчити ефективність патогенетичних засобів в комплексному лікуванні деструктивного туберкульозу легень з резистентністю до антибактеріальних препаратів» (№ 0117U000304).

Вступ. До синдрому округлої тіні легень відносять патологічні процеси, які характеризуються наявністю інфільтратів круглої форми, з чітким контуром і гомогенною або негомогенною структурою. Виділяють декілька груп захворювань легеневої локалізації, які характеризуються аналогічною х-променевою картиною, що значно затрудняє їх диференціальну діагностику. Серед них виділяють захворювання туберкульозного генезу (туберкульоз, інфільтративний туберкульоз), онкологічні хвороби (периферичний рак легень, одинокі метастази, лімфома, гамартома, ліпома, фіброма, ретенційні кісти), інфекційні захворювання не туберкульозного генезу (абсцес легень, пневмонії), паразитарні захворювання (ехінокок), рідкісні захворювання (аспергильоз легень, силікозний вузол, легеневі артеріовенозні аневризми, інфаркт легеневої тканини, ателектаз легені) [1,2]. За винятком абсцесу та пневмонії характерною клінічною особливістю більшості із них є мало- або безсимптомний перебіг. Тому частіше їх виявляють при х-променевому обстеженні. При відсутності анамнезу і клінічних проявів захворювання поставити діагноз на підставі даних х-променевої картини практично неможливо. За таких умов диференціально-діагностичний алгоритм в першу чергу передбачає необхідність виходити із частоти і поширеності захворювань. Це диктує необхідність в першу чергу подумати про онкопатологію і туберкульоз. Захворюваність на туберкульоз в Україні зберігає характер епідемії [3]. В структурі онкологічної захворюваності рак легень в Україні займає перше місце. Щороку виявляють близько 13 тисяч нових випадків, серед яких чоловіки в 5 разів перевищують частоту захворюваності жінок [4]. Особливістю цих захворювань, особливо в ранній період їх розвитку, є відсутність клінічних проявів і мало виражена динаміка змін. Так периферичний рак легень може клінічно не проявлятися протягом 3-5 років і відсутність доказовості діагнозу затрудняє ведення таких хворих. Аналогічна ситуація і з туберкульозом, поки не виникне фаза розпаду і бактеріовиділення. За таких умов випадки хвороби діагностують з великим запізненням.

Результати досліджень та їх обговорення. Наведений клінічний випадок наглядно ілюструє складність диференціальної діагностики туберкульозу.

Пацієнтка К. 30 років, перебуваючи за кордоном в Арабських Еміратах, при працевлаштуванні на роботу в заклад харчування, була обстежена рентгено-

нологічно 04.03.2017 р. На оглядовій рентгенограмі органів грудної клітини (**рис. 1**) в верхній частці правої легені (S₁-S₂) виявлені вогнищеві (8x8x4 мм) та інфільтративні тіні (14-17-12 мм) і (11-21-13 мм), низької та середньої інтенсивності, з нечітким контуром. Корені обох легень ущільнені, розширені. Органи середостіння розташовані середино. Враховуючи відсутність скарг і патологічних змін при об'єктивному та лабораторному обстеженні, пацієнтці 13.03.2017 р. в Арабських Еміратах була проведена трансторакальна біопсія, яка ускладнилась обмеженням пневмотораксом. Результати гістологічного дослідження біоптату від 14.03.2017 р.: ознак інфільтративно-гранульоматозного запалення, клітин Пирогова-Лангханса та злоякісних клітин в аспіраті не знайдено. Діагноз не встановлений.

Пацієнтка повернулася в Україну і 03.04.2017 р. звернулася на консультацію в поліклінічне відділення Полтавського обласного клінічного протитуберкульозного диспансеру. На момент огляду скарг не мала, хворою себе не вважала, але емоційно була стривожена із-за наявності патологічних тіней в легені, виявлених рентгенологічним обстеженням. Епідеміологічний анамнез не обтяжений. В дитинстві хворіла гострими респіраторно-вірусними захворюваннями та пієлонефритом. Останні три роки проживала за кордоном. Флюорографічне обстеження проходила три роки тому. Шкідливих звичок не має, веде здоровий спосіб життя. При об'єктивному обстеженні патологічних змін не виявлено. Хвора була обстежена ендоскопічно – фібро-бронхоскопія – па-

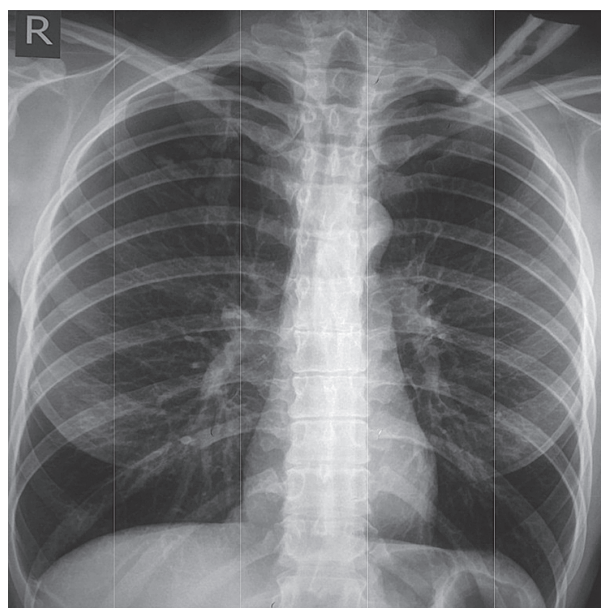


Рис. 1. Рентгенограма органів грудної клітини від 04.03.2017 р.

тологічних змін при огляді слизової оболонки сегментарних і субсегментарних бронхів не виявлено. Бронхо-альвеолярний лаваж досліджували на МБТ бактеріоскопічно, бактеріологічно (посів на рідке середовище Міддлбука – метод Bactec, та тверде середовище Левенштейна–Йенсена), а також молекулярно-генетичним методом (Gene/Xpert). МБТ не знайдені, інша патогенна флора також не виявлена. При цитологічному дослідженні бронхо-альвеолярного лаважу ракові клітини не знайдені. Показники загального аналізу крові від 18.04.2017 р. в межах норми.

05.05.2017 р. була виконана мультиспіральна комп'ютерна томографія органів грудної клітини: переважно субплеврально в S_1 - S_2 правої легені визначаються вогнищеві тіні до 2-5-8 мм, з чіткими та нечіткими контурами, з тяжами до плеври. Спостерігаються згруповані тіні розмірами 17x11x12 мм, 24x13x14 мм, з рівними та нерівними і містами з нечіткими контурами. Легеневий малюнок посилений на рівні верхньої частки правої легені. Трахея та бронхи прохідні. Органи середостіння розташовані серединно. Купол діафрагми чіткий, рівний. Лімфатичні вузли середостіння 4-5 мм. Синуси вільні. Заключення: виявлені зміни більше відповідають специфічному процесу туберкульозного генезу. Рекомендовані консультації фтизіатра та онколога.

Використані методи дослідження не надали можливості установити діагноз та виявити етіологічний фактор патологічних тіней в легені. Пацієнтці була запропонована діагностична торакотомія із взяттям патологічного матеріалу на гістологічне, цитологічне та культуральне дослідження, від яких вона відмовилася. Від консультації онколога вона також відмовилася. Враховуючи задовільний стан пацієнтки, відсутність патологічних змін в загальному аналізі крові та відмову від діагностичної торакотомії, їй було запропоновано динамічне спостереження з періодичним проведенням клінічних, рентгенологічних, лабораторних та бактеріологічних досліджень.

Через 3 місяці пацієнтка була повторно обстежена вище названими методами. Патологічних змін клінічно, лабораторно, бактеріологічно не виявлено. На мультиспіральній комп'ютерній томограмі органів грудної клітини від 19.09.2017 р. (рис. 2) патологічні тіні залишалися без змін. За цей період пацієнтка прибавила у вазі 1,5 кг, почувала себе добре. Повторно було запропоновано діагностичну торакотомію, згоди пацієнтка не дала. Продовжено спостереження.

На наступне контрольне обстеження пацієнтка з'явилася через 7 місяців. Скарг не було, загальний стан задовільний. Повторно були проведені всі діагностичні обстеження. Патологічні зміни в легенях підтверджувалися тільки на мультиспіральній комп'ютерній томограмі, яка була виконана 18.04.2018 р. (рис. 3).

Порівняно з обстеженням від 05.05.2017 р. було відмічено посилення інтенсивності тіней, більшість вогнищевих тіней згруппувалися в інфільтративні з утворенням чіткого контуру. За результатами інших досліджень патологічних змін не виявлено. Знову була запропонована діагностична торакотомія. Хвора погодилася і 07.05.2018 року була виконана торакотомія. Під час огляду та пальпації ураженої

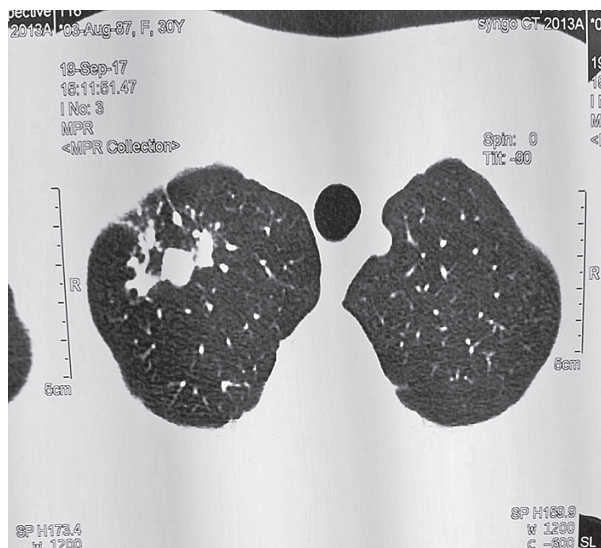


Рис. 2. Мультиспіральна комп'ютерна томограма органів грудної клітини від 19.09.2017 р.

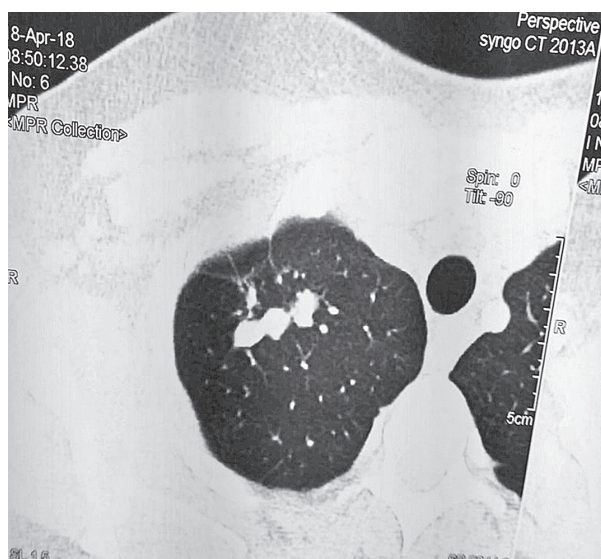


Рис. 3. Мультиспіральна комп'ютерна томограма органів грудної клітини від 18.04.2018 р.

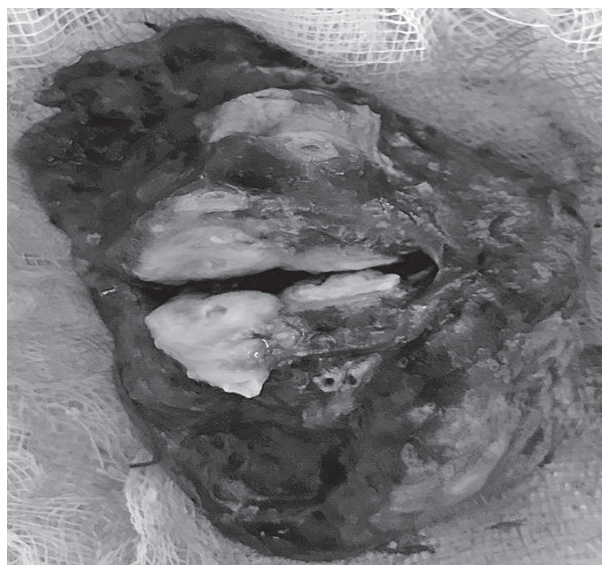


Рис. 4. Макропрепарат в поперечному розрізі видаленої конгломератної туберкульозної 1 та 2 сегментів правої легені.

легеневої тканини було виявлено утворення у фіброзній капсулі, помірно м'якої консистенції, гладке, більше схоже на конгломератну туберкульому. Була виконана типова сегментектомія S_1-S_2 правої легені. При поперечному розтині видалених сегментів (рис. 4) чітко проглядається фіброзна капсула, в якій знаходиться сухий казеозний некроз. Результати гістологічного дослідження від 14.05.2018 р.: тканина легені з множинними вогнищами казеозного некрозу, які зливаються між собою. Виражена лімфоїдно-епітеліоїдна інфільтрація з великою кількістю багатоядерних клітин Пірогова-Лангханса. Гістологічно підтверджений діагноз туберкульозу.

Окрім цього патологічний матеріал був посяяний на тверде середовище Левенштейна-Йєнсена. Вирости МБТ, чутливі до всіх протитуберкульозних препаратів. Післяопераційний період – без ускладнень.

На третю добу після операції (10.05.2018 р.) пацієнтка обстежена рентгенологічно. На рентгенограмі органів грудної клітини легенева поле правої легені частково зменшене в об'ємі, під ключицею танталовий шов, явища інфільтрації правого кореня. Патологічних тіней справа на верхівці не має. Купол діафрагми справа підтягнутий, деформований, органи середостіння розташовані середино.

Хворій поставили клінічний діагноз: ВДТБ (17.05.18) стан після типової сегментектомії S_1-S_2 правої легені з приводу конгломератної туберкульози (07.05.2018), дестр –, МБТ +, М –, МГ–, ріф (0), К +, резист I (–) резист II (–), гіст +. Кат. 1, ког. 2 (2018) і призначили протокольне лікування за 1 категорією. Переносимість протитуберкульозних препаратів була задовільна. Пацієнтка пройшла повний курс хі-

міотерапії протягом 6-ти місяців, лікування ефективне, стан задовільний, працездатність відновлена.

Представлений клінічний випадок наглядно демонструє проблемність діагностики і ведення пацієнтів з округлими тінеутвореннями легеневої локалізації. Відсутність можливості провести точну бактеріологічну, гістологічну або цитологічну діагностику породжує невизначеність медикаментозного лікування, що може мати негативні наслідки для здоров'я та життя пацієнта.

Висновки

1. При відсутності бактеріологічних, гістологічних та цитологічних доказів етіології округлого тінеутворення в легенях, показана біопсія патологічних змін з наступним проведенням названих методів діагностики.

2. При периферичній та субплевральній локалізації тінеутворення в легенях, невстановленої іншими методами етіології, слід надавати перевагу діагностичній торакотомії, як найбільш точному і інформативному секційному методу взяття патологічного матеріалу.

3. Торакотомія з резекцією уражених ділянок легень забезпечує не тільки точну етіологічну діагностику тінеутворення, але й має лікувальний ефект.

Перспективи подальших досліджень. Ми продовжимо клінічні спостереження пацієнтів з округлими тінеутвореннями в легенях для створення чисельної доказової бази переваг та інформативності діагностичної торакотомії.

Література

1. Savula MM, Ladnyi Ola, Kravchenko NS, Slyvka Nlu. Dyferentsialna diahnozyka zakhvoriuvan lehen i plevry. Ternopil: Ukrmedknyha; 2000. Kuliasti utvory v leheniakh; s. 107-30. [in Ukrainian].
2. Paleev NR, redaktor. Rukovodstvo po vnutrennim boleznyam: bolezni organov dyhaniya. Moskva: Medicina; 2000. Rentgenologicheskaya diagnostika pri okruglyh procesah v legkih i zabolevaniyah plevro-diafragmal'nyh sinusov; s. 407-64. [in Russian].
3. Petrenko VI, Protsiuk VH. Problema tuberkulozu v Ukraini. Tuberkuloz, lehenevi khvoroby, VIL-infektsiia. 2015;2(21):16-30. [in Ukrainian].
4. Dumanskiy YuV, Sinyachenko OV, Stolyarova OYu, Stepko VA. Polovoj dimorfizm techeniya raka legkogo. Tuberkuloz, lehenevi khvoroby, VIL-infektsiia. 2016;2(25):30-6. [in Russian].

ПРОБЛЕМИ ДІАГНОСТИКИ І ВЕДЕННЯ ХВОРИХ З ОКРУГЛИМИ ТІНЕУТВОРЕННЯМИ ЛЕГЕНЬ (КЛІНІЧНЕ СПОСТЕРЕЖЕННЯ)

Вородюхіна А. К., Ярешко А. Г., Куліш М. В., Бігун Л. В., Орихівська О. В., Фоміна Л. В.

Резюме. В статті на конкретному клінічному прикладі продемонстровано проблемність діагностики і ведення пацієнтів з округлими тінеутвореннями легеневої локалізації. Зазначено, що за відсутності можливості провести точну бактеріологічну, гістологічну або цитологічну діагностику ідеальним варіантом ведення пацієнтів з округлими тінями в легенях є проведення торакотомії з резекцією уражених ділянок, яка забезпечує не тільки точну діагностику етіології патологічних змін в легенях, а й лікувальний ефект.

Ключові слова: округле тінеутворення, туберкульоз легень, рак легень, диференційна діагностика.

ПРОБЛЕМЫ ДИАГНОСТИКИ И ВЕДЕНИЯ БОЛЬНЫХ С ОКРУГЛЫМИ ТЕНЕОБРАЗОВАНИЯМИ ЛЕГКИХ (КЛИНИЧЕСКОЕ НАБЛЮДЕНИЕ)

Вородюхина А. К., Ярешко А. Г., Кулиш М. В., Бигун Л. В., Ориховская О. В., Фомина Л. В.

Резюме. В статье на конкретном клиническом примере продемонстрировано проблемность диагностики и ведения пациентов с округлыми тенеобразованиями легочной локализации. Отмечено, что при отсутствии возможности провести точную бактериологическую, гистологическую или цитологическую диагностику идеальным вариантом ведения пациентов с округлыми тенями в легких является проведение торакотомии с резекцией пораженных участков, которая обеспечивает не только точную диагностику этиологии патологических изменений в легких, но и лечебный эффект.

Ключевые слова: округлое тенеобразование, туберкулез легких, рак легких, дифференциальная диагностика.

PROBLEMS OF DIAGNOSIS AND MANAGEMENT OF PATIENTS WITH ROUNDED SHADOW OF LUNGS (CLINICAL OBSERVATION)

Vorodiukhina A. K., Yareshko A. H., Kulish M. V., Bihun L. V., Orykhivska O. V., Fomina L. V.

Abstract. Syndrome of the round shadow in the lungs includes pathological processes that are characterized by the presence of infiltrates of a round shape, with a clear contour and a homogeneous or inhomogeneous structure. There are a large number of pulmonary diseases that are characterized by a similar x-ray pattern. This greatly complicates their differential diagnosis. Most of them are oligosymptomatic or asymptomatic, especially in the early period of their development. Therefore, they are more often detected during x-ray examination of the chest organs.

If there is no history and clinical manifestations of the disease, then a disease is almost impossible diagnosed based on only x ray imaging data. In such conditions, first of all think about the most common diseases. The incidence of tuberculosis in Ukraine keeps the character of the epidemic. In the structure of oncological incidence a cancer of lung is on first place in Ukraine. That is why when a round shadow is found in the lungs, one should first think of tuberculosis and lung cancer. Peripheral lung cancer may not have clinical manifestations during 3-5 years. A patient may not have clinical manifestations of tuberculosis until the appearance of the phase of destruction and bacterial excretion.

The article on the clinical example shows the problem of diagnosis and management of patients with rounded shadows of pulmonary localization. The patient was gathered detailed medical history, all the necessary diagnostic methods were prescribed: clinical, radiological, laboratory, methods for detecting mycobacterium tuberculosis (bacterioscopic, bacteriological, molecular genetic), endoscopic, histological, cytological, but none of these methods did not confirm the etiology of pathological shadows in the lungs. An accurate diagnosis was established only after diagnostic thoracotomy and histological examination of excised pathological changes in the lungs.

The presented clinical case clearly demonstrates the problematic diagnosis and management of patients with rounded shadows of pulmonary localization. Lack of opportunity to conduct an accurate bacteriological, histological or cytological diagnostic creates uncertainty in the choice of drug treatment. In this case, as shown by the clinical observation described in the article, the ideal option for managing patients with round shadows in the lungs is to conduct thoracotomy with resection of the affected areas. This provides not only a curative effect, but also an accurate histological and bacteriological diagnosis, which meets the requirements of evidence-based medicine and, if necessary, provides the possibility of a full-fledged medical treatment.

Key words: rounded shadow formation, pulmonary tuberculosis, lung cancer, differential diagnosis.

Рецензент – проф. Баштан В. П.

Стаття надійшла 02.06.2019 року

DOI 10.29254/2077-4214-2019-2-2-151-97-101

УДК 618.333

Громова А. М., Ляховська Т. Ю., Кетова О. М., Нестеренко Л. А., Мартиненко В. Б.

РОЛЬ ІНФЕКЦІЇ ПРИ АНТЕНАТАЛЬНИХ ВТРАТАХ ПЛОДА У ВАГІТНИХ ЖІНОК

Українська медична стоматологічна академія (м. Полтава)

660726@ukr.net

Зв'язок публікації з плановими науково-дослідними роботами. Стаття є фрагментом НДР кафедри акушерства і гінекології №1 «Патогенетична роль ендотеліальної дисфункції та генетичні особливості при патології під час вагітності та гінекологічних захворюваннях», (№ державної реєстрації 0117U005253).

Вступ. За останні десятиріччя, в зв'язку з стрімким розвитком перинатології, у всьому світі відбулося значне зниження рівня інтранатальної та неонатальної смертності, проте рівень антенатальної загибелі плода (АЗП) залишається високим і становить майже 50% в структурі перинатальних втрат [1,2]. В Україні рівень АЗП складає 54% від усіх перинатальних втрат. У структурі перинатальної смертності 52,6% становили випадки смерті до початку пологів (в антенатальному періоді), більше третини (37,8%) – випадки в перші 168 год. після народження (в ранньому неонатальному періоді), 9,6% – під час пологів (в інтранатальному періоді) [3,4].

Не дивлячись на використання сучасних методів у діагностиці причин загибелі плода, виявлення основної причини залишається складним завданням у 60% випадків мертвородження. Однією з найбільш частих причин антенатальних втрат є внутрішньоутробне інфікування плода, розповсюдженість

якого досягає 65,5% [5,6]. На сьогодні очевидним є збільшення частоти внутрішньоутробних інфекцій (ВУІ) у структурі як акушерської, так і перинатальної патології. Залишаючись найважливішою проблемою не тільки акушерства, перинатології та педіатрії, але й здоров'я нації в цілому, ВУІ становлять одну з основних причин перинатальної захворюваності і смертності та багато в чому визначають рівень малюкової смертності [7]. Актуальність проблеми ВУІ обумовлена, по-перше, суттєвими перинатальними втратами, по-друге, серйозними порушеннями стану здоров'я, що нерідко призводять до інвалідизації та зниження якості життя, які є наслідками тяжких форм вродженої інфекції [8]. Загальний рівень зареєстрованої перинатальної смертності в Україні на 43,2% вищий за середньоєвропейський [3]. Серед причин смертності новонароджених за останні роки ВУІ плода посідають одне з перших місць, обумовлюючи від 11% до 45% перинатальних втрат. ВУІ є причиною всього спектра антенатальної патології: інфекційних захворювань плода, вад його розвитку, мертвороджень, недоношування, розвитку фетоплацентарної недостатності та затримки внутрішньоутробного росту плода [5,6,7].